رادیولوژیکي آزموینې او ناروغتیاوې

پوهنوال داکتر غلام سخي رحمانزی

Afghanic

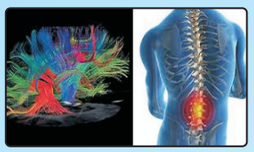

Pashto PDF
2016

Nangarhar Medical Faculty
ننګرهار طب پوهنځی

Funded by
Kinderhilfe-Afghanistan

Radiologic Examinations & Diseases

Prof Dr Ghulam Sakhi Rahmanzai

Download: www.ecampus-afghanistan.org

www.ketabton.com

ننگرهار طب پوهنځی

رادیولوژیکي آزموینې او ناروغتیاوې

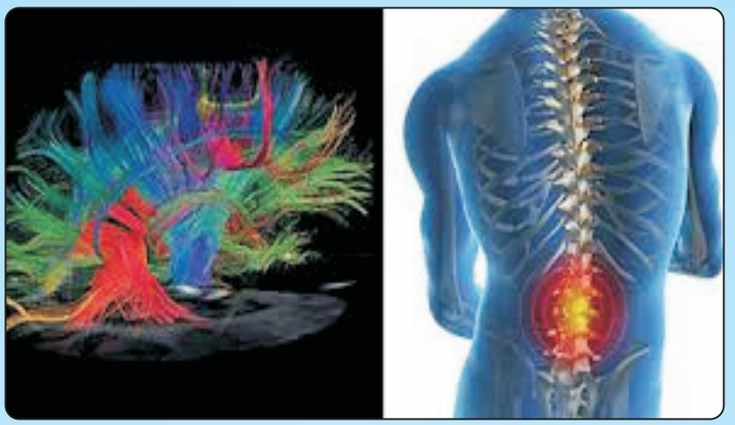

پوهنوال داکتر غلام سخي رحمانزی

خرڅول منع دی

۱۳۹۵

سي ډي سره

رادیولوژیکي آزموینې او ناروغتیاوې

Radiologic Examinations & Diseases

پوهنوال داکتر غلام سخي رحمانزی

۱۳۹۵

Nangarhar Medical Faculty

Afghanic

Prof Dr Ghulam Sakhi Rahmanzai

Radiologic Examinations & Diseases



Funded by
Kinderhilfe-Afghanistan

with CD

ISBN 978-9936-620-25-4

Not For Sale

2016

www.ketabton.com

بسم الله الرحمن الرحيم

رادیولوژیکي آزموینې او ناروغتیاوې

پوهنوال داکتر غلام سخي رحمانزی

لومړی چاپ

دغه کتاب په پي ډي ایف فارمټ کې په مله سي ډي کې هم لوستلی شئ:

www.ketabton.com

د کتاب نوم	رادیولوژیکي آزموینې او ناروغتیاوې
لیکوال	پوهنوال داکتر غلام سخي رحمانزی
خپرندوی	ننګرهار پوهنتون، طب پوهنځی
وېب پاڼه	www.nu.edu.af
چاپ شمېر	۱۰۰۰
چاپ کال	۱۳۹۵، لومړی چاپ
ډاونلوډ	www.ecampus-afghanistan.org
چاپ ځای	سهر مطبعه، کابل، افغانستان

دا کتاب د افغان ماشومانو لپاره د جرمني کمېټې په جرمني کې د Eroes کورنۍ یوې خیریه ټولنې لخوا تمویل شوی دی.
اداري او تخنیکي چارې یې په آلمان کې د افغانیک لخوا ترسره شوي دي.
د کتاب د محتوا او لیکنې مسؤلیت د کتاب په لیکوال او اړونده پوهنځي پورې اړه لري. مرسته کوونکي او تطبیق کوونکي ټولنې په دې اړه مسؤلیت نه لري.

د تدریسي کتابونو د چاپولو لپاره له مور سره اړیکه ونیسئ:
ډاکتر یحیی وردک، د لوړو زده کړو وزارت، کابل
تیلیفون ۰۷۵۶۰۱٤٦٤۰
ایمېل textbooks@afghanic.org

د چاپ ټول حقوق له مؤلف سره خوندي دي.

ای اس بي ان ۴-۲۵-۶۲۰-۹۹۳۶-۹۷۸ ISBN

www.ketabton.com

د لوړو زده کړو وزارت پیغام

د بشر د تاریخ په مختلفو دورو کې کتاب د علم او پوهې په لاسته راوړلو، ساتلو او خپرولو کې ډیر مهم رول لوبولی دی. درسي کتاب د نصاب اساسي برخه جوړوي چې د زده کړې د کیفیت په لوړولو کې مهم ارزښت لري. له همدې امله د نړیوالو پیژندل شویو معیارونو، د وخت د غوښتنو او د ټولنې د اړتیاوو په نظر کې نیولو سره باید نوي درسي مواد او کتابونه د محصلینو لپاره برابر او چاپ شي.

له ښاغلو استادانو او لیکوالانو څخه د زړه له کومې مننه کوم چې دوامداره زیار یې ایستلی او د کلونو په اوږدو کې یې په خپلو اړوندو څانګو کې درسي کتابونه تألیف او ژباړلي دي، خپل ملي پور یې اداء کړی دی او د پوهې موتور یې په حرکت راوستی دی. له نورو ښاغلو استادانو او پوهانو څخه هم په درنښت غوښتنه کوم تر څو په خپلو اړوندو برخو کې نوي درسي کتابونه او درسي مواد برابر او چاپ کړي، چې له چاپ وروسته د ګرانو محصلینو په واک کې ورکړل شي او د زده کړو د کیفیت په لوړولو او د علمي پروسې په پرمختګ کې یې نېک ګام اخیستی وي.

د لوړو زده کړو وزارت دا خپله دنده بولي چې د ګرانو محصلینو د علمي سطحې د لوړولو لپاره د علومو په مختلفو رشتو کې معیاري او نوي درسي مواد برابر او چاپ کړي.

په پای کې د افغان ماشومانو لپاره د جرمني کمیټې او زموږ همکار ډاکټر یحیی وردک څخه مننه کوم چې د کتابونو د خپرولو لپاره یې زمینه برابره کړېده.

هیله منده یم چې نوموړې ګټوره پروسه دوام وکړي او پراختیا ومومي تر څو په نیږدې راتلونکې کې د هر درسي مضمون لپاره لږ تر لږه یو معیاري درسي کتاب ولرو.

په درنښت

پوهنوال دوکتور فریده مومند

د لوړو زده کړو وزیره

کابل، ۱۳۹۵

www.ketabton.com

د درسي کتابونو چاپول

قدرمنو استادانو او ګرانو محصلينو!

د افغانستان په پوهنتونونو کې د درسي کتابونو کموالی او نشتوالی له لويو ستونزو څخه ګڼل کېږي. يو زيات شمير استادان او محصلين نويو معلوماتو ته لاس رسی نه لري، په زاړه ميتود تدريس کوي او له هغو کتابونو او چپترونو څخه ګټه اخلي چې زاړه دي او په بازار کې په ټيټ کيفيت فوتوکاپي کېږي.

تر اوسه پورې مورِ د ننګرهار، خوست، کندهار، هرات، بلخ، کاپيسا، کابل او کابل طبي پوهنتون لپاره ۲۲۳ عنوانه مختلف درسي کتابونه د طب، ساينس، انجنيري، اقتصاد او زراعت پوهنځيو (۹۶ طبي د آلمان د علمي همکاريو ټولنې DAAD، ۱۰۰ طبي سره له ۲۰ غير طبي د افغان ماشومانو لپاره د جرمني کمېټې Kinderhilfe-Afghanistan او ۴ نور غير طبي د آلماني او افغاني پوهنتونونو ټولنې DAUG) په مالي مرسته چاپ کړي دي.

د يادونې وړ ده، چې نوموړي چاپ شوي کتابونه د هېواد ټولو اړونده پوهنځيو ته په وړيا توګه وېشل شوي دي. ټول چاپ شوي کتابونه له www.afghanistan-ecampus.org ويب پاڼې څخه ډاونلوډ کولای شئ.

دا کړنې په داسې حال کې تر سره کېږي چې د افغانستان د لوړو زده کړو وزارت د (۲۰۱۰-۲۰۱۴) کلونو په ملي ستراتيژيک پلان کې راغلي دي چې:

"د لوړو زده کړو او د ښوونې د ښه کيفيت او زده کوونکو ته د نويو، کره او علمي معلوماتو د برابرولو لپاره اړينه ده چې په دري او پښتو ژبو د درسي کتابونو د ليکلو فرصت برابر شي د تعليمي نصاب د ريفورم لپاره له انګريزي ژبې څخه دري او پښتو ژبو ته د کتابونو او درسي موادو ژباړل اړين دي، له دې امکاناتو څخه پرته د پوهنتونونو محصلين او استادان نشي کولای عصري، نويو، تازه او کره معلوماتو ته لاس رسی پيدا کړي."

مونږ غواړو چې د درسي کتابونو په برابرولو سره د هيواد له پوهنتونونو سره مرسته وکړو او د چپټر او لکچر نوټ دوران ته د پای ټکی کېږدو. د دې لپاره دا اړينه ده چې د لوړو زده کړو د موسساتو لپاره هر کال څه نا څه ۱۰۰ عنوانه درسي کتابونه چاپ شي.

www.ketabton.com

له ټولو محترمو استادانو څخه هیله کوو، چې په خپلو مسلکي برخو کې نوي کتابونه ولیکي، وژباړي او یا هم خپل پخواني لیکل شوي کتابونه، لکچر نوټونه او چپټرونه ایډیټ او د چاپ لپاره تیار کړي، زمونږ په واک کې یې راکړي چې په ښه کیفیت چاپ او وروسته یې د اړوند پوهنځیو، استادانو او محصلینو په واک کې ورکړو. همدارنګه د یاد شویو ټکو په اړوند خپل وړاندیزونه او نظریات له مونږ سره شریک کړي، تر څو په ګډه پدې برخه کې اغیزمن ګامونه پورته کړو.

د مؤلفینو او خپروونکو له خوا پوره زیار ایستل شوی دی، ترڅو د کتابونو محتویات د نړیوالو علمي معیارونو په اساس برابر شي، خو بیا هم کیدای شي د کتاب په محتوی کې ځینې تیروتنې او ستونزې ولیدل شي، نو له درنو لوستونکو څخه هیله مند یو تر څو خپل نظریات او نیوکې مؤلف او یا مونږ ته په لیکلې بڼه راولیږي، تر څو په راتلونکي چاپ کې اصلاح شي.

د افغان ماشومانو لپاره د جرمني کمیټې او د هغې له مشر ډاکتر ایروس څخه ډېره منnه کوو چې د دغه کتاب د چاپ لګښت یې ورکړی دی، دوی په تېرو کلونو کې هم د ننګرهار پوهنتون د ۱۰۰ عنوانه طبي او ۲۰ عنوانه غیرطبي کتابونو د چاپ لګښت پر غاړه درلود.

په ځانګړې توګه د جې آی زیت (GIZ) له دفتر او Center for International Migration &) CIM Development) چې زما لپاره یې په تېرو پنځو کلونو کې په افغانستان کې د کار امکانات برابر کړی دي، هم د زړه له کومې منnه کوم.

د لوړو زده کړو له وزیرې پوهنوال دوکتور فریده مومند، علمي معین پوهنوال محمد عثمان بابري، مالي او اداري معین پوهنوال ډاکتر ګل حسن ولیزي، د ننګرهار پوهنتون د پوهنځیو رییسانو او استادانو څخه منnه کوم چې د کتابونو د چاپ لړۍ یې هڅولې او مرسته یې ورسره کړې ده. د دغه کتاب له مؤلف څخه ډېر منندوی یم او ستاینه یې کوم، چې خپل د کلونو-کلونو زیار یې په وړیا توګه ګرانو محصلینو ته وړاندې کړ.

همدارنګه د دفتر له همکارانو هر یو حکمت الله عزیز، احمد فهیم حبیبي او فضل الرحیم څخه هم منnه کوم چې د کتابونو د چاپ په برخه کې یې نه ستړې کیدونکې هلې ځلې کړې دي.

ډاکتر یحیی وردک، د لوړو زده کړو وزارت سلاکار
کابل، اپریل ۲۰۱۶
د دفتر ټیلیفون: ۰۷۵۶۰۱۴۶۴۰
ایمیل: textbooks@afghanic.org

www.ketabton.com

د لوی او مهربان څښتن په نامه

سریزه

ډېر د خوښۍ ځای دی، چې د ژوندانه په دې ناسازو شرایطو کې چې هره شېبه یې له ستونزو ډکه ده، د دې کتاب په بیا لیکلو بریالی شوم.

زما یو اځینی موخه او مرام خپل سپېڅلي مسلک ته خدمت کول او د تاریخي مسؤلیت تر سره کول دي. په دې ویاړم، چې تر خپله وسه مې د طب ګرانو زده کوونکو او درنو ډاکټرانو ته دا اثر وړاندې کړ؛ خدای جل جلاله دې وکړي، چې ګټه تري واخلي.

په دې کې هېڅ شک نشته، چې په ټولنیز ژوند کې هر اړخ خپل ځانګړی ارزښت لري، خو باید ووایم، چې علم او خاصتاً طبابت د ټولنې لپاره د سا په مثال دی، که چېرې په یوه ټولنه کې پوهه نه وي، نو ویلای شو؛ چې ژوند نشته، نو همدا علت د دې باعث شو، چې دې کار ته لاسونه ونغاړم.

بل ټکی چې ما ته یې ډېره خوښي را په برخه کړه، هغه دا چې په ځینو هېوادونو کې اوس کمپیوټر د ژوند برخه ګرځېدلې یا په اصطلاح ژوند Computerized شوی، او له نېکه مرغه زمونږ ژبه هم د نړۍ د نورو ژوندیو ژبو په څېر د دې نړیوال بهیر څخه برخمنه شوې ده.

ما تر خپلې وسې ډېره هڅه کړې؛ چې کتاب پرته له نیمګړتیاوو لوستونکو ته وړاندې کړم، خو انساني کار له نیمګړتیاوو خالي نه وي، نو که درانه لوستونکي ځینو کمیو ته متوجه کېږي، لطفاً دې ما ته ولیکي؛ چې له تکرار څخه یې مخنیوی وشي.

په خورا مینه او درناوي

پوهنوال ډاکټر غلام سخي رحمانزی

www.ketabton.com

تقریظ

د محترم پوهنوال ډاکټر غلام سخي رحمانزي لیکل شوی کتاب چې د رادیولوژیکي ازموینو او ناروغتیاوو تر سر لیک لاندې لیکل شوی او لاندې څېرکي لري:

۱. د رادیولوژي فزیک، د وړانګو څخه ساتنه او ژغورنه.
۲. د ټټر ازموینې او ناروغتیاوې.
۳. د زړه ازموینې او ناروغتیاوې.
۴. د هضمي برخې ازموینې او ناروغتیاوې.
۵. د بولي لیارو ازموینې او ناروغتیاوې.
۶. د ولادي نسایي ازموینې او ناروغتیاوې.
۷. د صفرا د کڅوړې ازموینه.

پورتنی علمي اثر چې ټول څېرکي یې په اندول او پښتو ملي ژبه په ساده ډول لیکل شوي دي. ډېرو موضوعاتو ته په کې ځای ورکړل شوی دی. د ګرانو محصلینو او ځوانو ډاکټر صاحبانو لپاره په زړه پورې او علمي ارزښت لري. د معتبرو علمي او نوي معلوماتو څخه یې ګټه اخیستې ده. طباعتي او علمي نیمګړتیاوې یې تر ممکنه اندازې پورې اصلاح شوي. د ګرامر له مخې هم کومه ستونزه ونه کتل شوه.

د دې اثر لیکنه د طب د زده کړیالانو لپاره ډېره غوره او په زړه پورې بولم. چاپ یې تائیدوم او د ډاکټر رحمانزي لپاره نور بریالیتوبونه د لوی الله تعالی څخه غواړم

پوهاند ډاکټر محمد ظاهر ظفرزی

www.ketabton.com

لړلیک

رادیولوژیکي ازموینې اوناروغتیاوې/۱
د مجهوله وړانګو په هکله لنډ تاریخي معلومات/۲
د طب له څانګې سره د رادیولوژي اړیکې او ځانګړتیاوې/۴
د مجهوله وړانګو د پیدا کېدو دستګاه/۵
د برق د جریان په هکله لنډ معلومات/۶
الکترونیکي اساسات/۷
د الکترونیکي برقي نظریه/۷
د مجهوله وړانګو د تیوب جوړښت/۸
دیافراګم یا کولیماتور (Diaphragme or Collimater)/۱۱
د رادیوګرافۍ میز/۱۲
فشار ورکونکې اله یا (Compresser)/۱۲
پورتاتیف دستګاه (Portatite)/۱۳
د لوړ ولتاژ تولیدونکی جنراتور/۱۳
د مجهوله وړانګې د پیدا کېدو مختلف تیوبونه/۱۴
د رادیوګرافي فلم/۱۵
د رادیوګرافۍ کیسیت (Cassette):/۱۷
تقویه کوونکی اکران/۱۷
د رادیوګرافي د فلم د پراسپس محلولونه/۲۱
د فلم مینځلو اتوماتیک دستګاوې/۲۲
د فلم مینځلو غیر اتوماتیک یا کلاسیک ټانکونه/۲۳
د رادیولوژۍ په سرویس کې د ازموینو ترتیب یا نظم/۲۵
د رادیو لوژي په سرویس کې د وزیمتر کنترول/۲۹
د رادیولوژي سرویسونو د طبي پرسونل کنترول/۳۰

www.ketabton.com

د مجهوله وړانګې ځانګړتیاوې (خواص) او تولید/۳۳
د مجهوله وړانګو طبیعت/۳۴
د مجهوله وړانګو امتصاص یا Apsorption/۳۵
د مجهوله وړانګو د امتصاص اساس او میخانیکتونه/۳۷
د مجهوله وړانګو کیمیاوي ځانګړتیاوې یا خواص/۴۰
د مجهوله وړانګو بیولوژیکي ځانګړتیاوې/۴۱
په حجراتو باندې د مجهوله وړانګو اغېزې/۴۲
د بدن په ټولو نسجونو باندې د وړانګو اغېزې/۴۸
کانترستت مواد /۵۰
تټر یا صدر/۵۳
د سینې د فلم کتنه او مطالعه/۵۵
رادیوګرافي Radio graphy/۵۹
انتانات یا Infections /۶۹
Complications/۷۰
د سینې التراسوند یا Ultrasound of the thorax/۷۵
استطباب یا Indications/۷۷
نورماله سینه/۷۹
د غټانو سینه/۸۲
رخوه اقسام یا The Sotf Tissues/۸۴
پلورا تصویرونه/۸۸
لمفاوي عقدات The Lymph Nodes/۸۹
د منصف نورې رادیولوژیکي منظرې/۹۲
د نورمال منصف کمپیوټرایزډ توموګرافي/۱۰۱
د سږو ټرې یا The Pulmonary Hila/۱۰۴
ښی ژره/۱۰۵
کېڼه ژره/۱۰۸
سږې/۱۰۹
The pulmonary Apexes یا د سږو ذروي/۱۱۷
حجاب حاجز یا The Diaphragm/۱۲۱

www.ketabton.com

پلورا/۱۲۳
د نوو زېږېدلو او کوچنيانو سينه/ ۱۲۵
په پرمختللي عمر کې سينه يا تټر/۱۲۸
ولادي سوي اشکال Congenital malformations ۱۳۰/
د سږو انومالۍ/۱۳۲
نور اضافي فصونه يا Other accessory Lobes/۱۳۴
د فيسورونو نشتوالی/۱۳۶
د سږو حاد انتانات ۱۳۷/
بکتريايي نومونياوې ۱۳۹/
انشاقي نمونيا يا **Aspiration Pneumonia/۱۴۴**
په کوچنيانو کې نمونيا يا **Pneumonia in children/۱۴۶**
Staphylococcal pneumonia/۱۴۹
Streptcoccal Pneumonia/۱۵۲
Tularemic Pneumonia/۱۵۲
د شنې توخلي نومونيا يا **Pertusis Pneumonia/۱۵۴**
د سږو ښنځې/ Lung Abscess/ ۱۵۴
د قصباتو ناروغتياوې/۱۵۹
Chronic Bronchitisيا مزمن برانشيت/۱۵۹
Acute Bronchiolitis (Infection) يا حاد برانکيولايتس/۱۶۲
Bronchiactasis/۱۶۴
د سږو ځنډنۍ انسدادي ناورغتياوې//۱۶۹
د سږو ځنډنۍ امفزيما يا Chronic pulmonary Emphysema/۱۷۰
د سږو نرۍ رنځ /۱۷۷
د سږو لومړنۍ نرۍ رنځ يا Primary Pulmonary Tuberculosis/۱۷۹
پرمختګ /Progression ۱۸۳/
Tuberculous pericarditis/۱۸۴

www.ketabton.com

Hematogenous Dissemenation یا د وینې له لارې خپریدل/۱۸۴
نور اختلاطات یا Other Complications/۱۸۴
د قصبې لارې د نري رنځ خپریدل Bronchogenic Spread of TB/۱۸۷
کهف یا Cavitation/۱۸۷
Rasmussen's Aneurysme/۱۹۰
د نري رنځ روغیدل Healing Of Pulmocary Tuberculosis/۱۹۱
د سږو جاورسي نري رنځ Miliary Pulmonary Tuberculosis/۱۹۵
تحت الحاد او ځنډنې ډول د وینې له لارې ریبوي خپریدل/۱۹۸
د سږو او قصباتو تومورونه/۲۰۰
د سږې د تومورونو وېشنه یا تصنیف بندي/۲۰۰
د سږو په کانسر کې رادیوګرافیک نښې/۲۰۱
په یوه خوا کې د ثروي برخې غټوالی/۲۰۴
موضعي امفزیما/۲۰۵
د منصف پراختیا/۲۰۵
هغه نومونایتس چې په ښه توګه نه کتل کیږي/۲۰۷
غټه پرانشیمایي کتله/۲۰۷
ځانګړی ریبوي نوډول/۲۰۷
د وینې او لمفاتیک لارو څخه خپریدل/۲۰۸
د ریبوي تومورونو مرحلې یا Staging of pulmonary Tumors:/۲۰۹
نور خبیث تومورونه/۲۱۰
سلیم تومورونه Benign Tumors/۲۱۳
The Diaphragm/۲۱۵
د حجاب حاجز حرکات/۲۱۵
د حجاب حاجز وظیفوي غیر نورمال حالات/۲۱۵
د حجاب حاجز Paralysis او Paresis/۲۱۵

www.ketabton.com

د حجاب حاجز د قبې لوړوالی/ EventrationThe Diaphragm/۲۱۲
د حجاب حاجز فتقونه/۲۱۲
د مورګاګني د ثقبي فتق Hernia of Morgnis Foramen/ /۲۱۷
د حجاب حاجز ترضيضي فتق/۲۱۹
قلبي وعايي سيستم د ازموينې مېتودونه/۲۲۰
د زړه د اندازې څرګندونه/۲۲۳
نورمال زړه يا Normal Heart/۲۲۴
ښې قدامي مايله منظره (R. A. O)/۲۲۲
کېڼه قدامي مايله منظره (L. A. O)/۲۲۷
اړخيزه يا جنبي منظره/۲۲۷
د نوو زېږېدلو ماشومانو او کوچنيانو زړه/۲۲۷
نورمال ابهر/۲۲۹
نورمال پريکارديوم يا The Normal Perrcardium/۲۲۹
د زړه غټوالی يا Enlargent of the Heart/۲۳۰
د کېڼ بطن لوی والی (L. V. E)/۲۳۰:
د ښي بطين غټوالی (R.A. E)/۲۳۲
د ښي ازين غټوالی يا (R.A.E)/:۲۳۴
د زړه ولادي ناروغتياوې Congenintal Heart Diseases/۲۳۵
ريبوي شريان/۲۳۶
ريبوي اوعې/۲۳۶
د زړه منظره/۲۳۶
Angiocardiography/ ۲۳۷
ريبوي تضيق د ازين د ښي څخه کېڼ طرف ته شنټ سره/۲۳۷
راديوګرافيک ننبې/۲۳۸
ريبوي شريان/۲۳۸
ريبوي اوعې/۲۳۸
د ترای کسپډ اتريزيا د

www.ketabton.com

ریبوي تضیق سره یا
atresia with Tricuspid
stenosis Pulmonary/۲۴۱
ریبوي شریان/۲۴۱
Angiocardiograph/۲۴۲
Tricuspid Atresia
Without Pulmonary
Stenosis/۲۴۲
د ترایکسپډ تضیق یا
Tricuspid stenosis/۲۴۲
د ریبوي وریدونو د بېرته
راګرځېدو انومالي
Total Anomalous
Pulmonary Venous
Return/۲۴۴
په نوو زېږېدلو ماشومانو
کې د زړه ولادي ناورغي/۲۴۶
د زړه اندازه/۲۴۷
د زړه منظره/۲۴۷
د اذیناتو د منځ د پردې
نقیصه یا Intera atrial septal
defct/۲۴۹
بین الاذیني نقیصه د ښي
خوا څخه کښې طرف ته شنټونو
سره/۲۵۰
بین البطیني نقیصه د ښي
څخه کښې طرف شنټ سره/۲۵۱
Corrected
Transposition of the
Great Vessels/۲۵۵
Coarctation of the
Aorta/۲۵۷
د زړه اندازه او منظره/۲۵۸
د ریبوي شریان او د هغې
څانګو انومالي/۲۶۰
ریبوي شریاني وریدي
سویې تشکیلات/۲۶۱
د زړه د دسامونو کسبي
ناروغۍ یا
Acquired Valvular
Cardiac Diseases/۲۶۲
د مترال عدم کفایه یا
Mitral Insufficirncy/۲۶۵
د مترال تضیق/۲۶۶
د ابهر تضیق یا **Aortic**
stenosis/۲۶۶
د ابهر نیمګړتیا یا Aortic
Insufficiency/۲۶۷
ریبوي د سامې ناروغتیاوې
یا Pulmonary Valvular
Diseases/۲۶۸
د ترایکسپډ دسامي

www.ketabton.com

ناروغتیاوې یا Tricuspid
۲۲۹/Valvulr Diseases
د میوکاردیوم ناورغی
Cardiomyopathy
۲۷۱/
د زړه تومورونه یا Tumours
۲۷۱/of the heart
د پریکاردیوم
ناروغتیاوې/۲۷۳
التصاقي او انقباضي
پریکاردایتس/۲۷۵
د هډوکو رادیولوژیک
څېړنې
Radiologic Study of the
۲۷۶/bones
خلع یا Dislocation/۲۷۷
اوستیو میالایتس
۲۷۷/(Osteimylitis)
د بندونو روماتېزمل
ناروغی/۲۷۹
توبرکلوزیک ارترایتس یا
۲۸۰/TB Arthritis
د هډوکو تومورونه (Bons :
۲۸۲/Tumors)
د هډوکو کیست Cyst of
۲۸۲/the Bone
خبیث تومورونه Malignant
۲۸۳/tumors
Mesomelie
۲۸۶Dysplasia
Metaphyseal
۲۸۶Dysplasia
۲۸۷/Enchondromatoisis
اوږده هډوکي/۲۸۹
فقرات/۲۸۹
د سربو تسمم Lead
۲۸۹/poisning
د ګوشر او نیمامن پیک
ناروغی/۲۹۰
د قحف یا کوپړۍ
رادیولوژي/۲۹۲
د ساده رادیوګرافیو پواسطه
د داخل قحفي کلسفکیشنونو
پېژندنه/۲۹۲
د نخامیه حفرې پراختیا/۲۹۳
د سینوسونو رادیوګرافي/۲۹۳
د ساینسونو حاد التهاب یا
۲۹۶/Acute Sinusitis
د ساینسونو او کیستونه
تومورونه/۲۹۹

www.ketabton.com

سلیم تومورونه/۳۰۱
د مستوئید حاد التهاب
(Acute Mastoiditis)/۳۰۲
ځنډنی مستوئیدایتس
Chrinic Mastoiditis/۳۰۳
د هضمي جهاز ناروغۍ/۳۰۵
د مرۍ ناروغتیاوې/۳۰۵
د مرۍ سرطان (Esophagus
Ca)/۳۰۶
د مرۍ التهاب او قرحي/۳۰۷
رادیولوژیک منظرې یې/۳۱۱
Incisura/۳۱۳
د سلیمي او خبیثې قرحې
تفریقي تشخیص /۳۱۳
د معدې سرطان/۳۱۴
Zollingrer Elision Sy
ndrome/۳۱۵
د اثنا عشر قرحه یا
Duodenal Ulcer/۳۱۶
د اثنا عشر التهاب
Deudinitis/۳۱۸
پانقراس/۳۲۱
د پانقراس التهاب/۳۲۱
ینه یا Liver/۳۲۲
د کبد ښنځه یا Liver
Absces/۳۲۲
توري یا طحال/۳۲۳
د وړو کولمو حاد انسداد/۳۲۴
ساده انسدادي یا Simple
Obstruction/۳۲۶
د کولون بندښت یا
Obstruction of the
colon/۳۲۸
د سیګموئید کولون
تدور/۳۳۰
د سیکوم تدور/۳۳۱
د کولون کارسینوما/۳۳۲
بولي تناسلي جهاز/۳۳۶
د پښتوګو ولادي انومالي یا
Congertal Anomalies of the
Kidnies/۳۳۸
هایدرونفروزس (Hydro
nephrosis)/۳۳۹
د پښتورګو او حالبونو
ډبرې/۳۴۰
د پښتورګو ښنځې Renal
abscess/۳۴۱
د حویضي ځنډني التهاب یا
Chronic
pyelonephritis/۳۴۲

www.ketabton.com

د پښتورګو نری رنځ یا
Kidney Tuberculosis/۳۴۳
د پښتورګو کیستونه/۳۴۴
د پښتورګو تومورونه/۳۴۵
د مثانې ډبرې/۳۴۶
حالبونه/۳۴۷
د صفراوي لارو
رادیولوژي/۳۴۸
فمي کولي سیستوګرافي یا
Oral Chole
cystography/۳۴۹
وریدي کولي سیستوګرافي
/۳۵۱
د تریخي ځنډنی التهاب یا
Chronic
(Cholilethiasis)
chole Cystitis/۳۵۳
د بلاربښت په وخت کې
رادیولوژیکي
تشخیصونه/۳۵۴
ښځینه حوصله/۳۵۴
د مستعرضو قطرونو
اندازه/۳۵۶
هستریوسلینګوګرافي یا
/Hysterosalpingography
۳۵۷
ولادي او نسایي/۳۵۹
د جنین تشخیص یا
Assessment of the
fetus/۳۵۹
د بلاربښت یا حاملګی
لومړنی درې میاشتنی موده یا
First trimester/۳۶۳
د بلاربښت د مودې تاکل:
(Estimating Gestation
age)/۳۶۵
د جنین مړینه یا Fetal
death/۳۶۸
د حوصلې اندازه کول یا
Pelvimetry/۳۶۹
د حوصلې نورماله منظره یا
Normal Utrasound
Appearance/۳۶۹
نورماله کمپیوټرایز
توموګرافي یا Normal CT
appearances/۳۷۰
د مبیضې کتلې یا Ovarian
masses/۳۷۱
د مبیض تومورونه/۳۷۱
د رحم یا زیلانځ تومورونه یا
Uterine tumors
Fibroid/۳۷۲

www.ketabton.com

د رحم د جسم او د Cervix کرسینوما/۳۷۳
شوکي نخاع یا Spinal Cord/۳۷۴
د فقراتو فیوز Fusion of Vertebra/۳۷۴
قفوي رقبي فیوز یا Occipitocervical Fusion/۳۷۵
Klippel – Feil Syndrome/۳۷۶
د نخاع د کانال نریوالی یا تضیق/۳۷۷
نیمه فقره یا Himivetebra/۳۷۷
د عصبي قوس نقیصي یا Neural Arch Defects/۳۸۰
Myelgraphy/۳۸۲
په اوبو کې منحل میالوګرافي یا Water Soluble/۳۸۲
د بین الفقري ډسک فتق یا Herniation of intervrtabral disk:/۳۸۸
د ډسک مستعرض راوتل یا Transvers Disk Ridging/۳۹۲
Spinal computed Tomography/۳۹۳
(MRI) Magnetic Resonance Imaging/۳۹۶
د شوکي نخاع تومورونه Spinal Cord Tumors/۳۹۷
د میډولا څخه بهر تومورونه/۴۰۰
د غاښونو رادیولوژي (Stomatology)/۴۰۲
د رادیولوژیکي تکتیکونو مطالعه/۴۰۲
د غاښونو غیر نورمال حالات/۴۰۳
د غاښونو انومالي/۴۰۲
د غاښونو ترضیضي افات/۴۰۹
د غاښ **Cariese** او د هغې اختلاطات/۴۱۰
References/۴۱۳

www.ketabton.com

رادیولوژیکي ازموینې اوناروغتیاوې
Radiological Examinations and Diseases

سریزه

رادیولوژي د طب په علم کې د زیات ارزښت او اهمیت لرونکی ده، د ناروغیو په تشخیص او درملنه کې شامله ده، دا برخه د ناروغیو په تشخیص کې رول لري او دویمه برخه یې چې د ناروغیو په درملنه کې خاصتاً په سرطاني پېښو کې تر ې کار اخیستل کېږیت، چې Radio-theraphy (رادیو تراپي) څخه عبارت ده.

د کلینیکي څانګو سره د ناروغیو د تشخیص په هکله د رادیولوژي مرسته غوره اهمیت لري، دا ځکه چې رادیولوژي یو زیات شمېر معاینات مو ږ ته دقیق تشخیص راکوي او په یو شمېر نورو ناروغیو کې له نورو لابراتواري او کلینکي معاینات و په مرسته او د ناروغیو د تعقیب له مخې پوره یا دقیق تشخیص په لاس راځي او هم یې تائیدوي. له همدې کبله د ناروغیو د اندازې په ټاکلو کې او د اختلاطاتو په هکله مو ږ ته خبرتیا راکوي. د ساینسي او تیکنالوجي له ورځني پرمختګ سره سم د رادیولوژي په برخه کې هم پوره انکشاف مینځ ته راغلی دی، چې د هغې په واسطه ډېر مهم او دقیق معاینات اجرا کولای شو. لاکن دا ټکی مو باید په یاد وي، چې د رادیوژیک ازموینو د توصیه کولو په برخه کې ډېره پاملرنه وشي، دا ځکه چې برسېره په اقتصادي موضوع د مجهولې وړانګو عضوي خطرونه هم باید په یاد ولرو او د نظر څخه یې ونه باسو. د بلې خوا په یو شمېر رادیولوژیکي ازموینو کې د کثیفه مواد وڅخه کار اخیستل کېږي، چې اکثراً یې قیمتي دي، نو د پرنسیپ

www.ketabton.com

په اساس باید د ساده ضروري معایناتو څخه باید پیل وکړو او که چېرې د لزوم په وخت کې مغلقو معایناتو یا کتنو ته اړتیا وه، نو په دویم پړاو کې باید تري کار واخیستل شي.

باید یادونه وکړو، چې د رادیولوژي د علم د اساساتو پوهېدل د هر طبیب لپاره ضروري دي او بې له هغې د یوه تکړه ډاکټر په علم کې نیمګړتیا وي، د رادیوګرافي مطالعه او د رادیوسکوپي او تلویزیوني د پردې څخه معلومات زیاتې تجربې ته اړتیا لري، نو له دې کبله د محترمو لوستونکو څخه دا هیله لرو، چې سربېره په نظري معلوماتو د دې څانګې په اساساتو هم ځانونه پوه کړي، تر څو د رادیوګرافیو د کلېشې د تشخیص په برخه کې ښه مرسته تر سره شي.

د مجهوله وړانګو په هکله لنډ تاریخي معلومات:

په ۱۸۹۵ کال کې پروفیسور Wilhelm konrad Roentgen د Croockes تیوپکي په تجربو مصروف و او د فعالیت په وخت کې ورته ښکاره شوه، چې یو شمېر مواد دې د تجربې په کوټه کې موجود وو لکه پلاتینوسیانو باریوم، د فلور سانس Fluorescence په پېښه کې معروض شول.

سربېره پر دې د فوتوګرافي فلمونه کې په همدې کوټه کې موجود وو، هغه هم ردي او د استفادې څخه ووتل. پروفیسور رونټګن د دې پدیدې څخه دې نتیجې ته ورسید، چې د کروکس د تیوپ د فعالیت له کبله یو ډول غیر مربي وړانګه پیدا کېږي، چې د ځینو موادو د فلور سانس سبب او فلمونو د ردي کېدو سبب ګرځي. په دې ډول مجهوله وړانګه (X- Ray) یا Roentagen وړانګه د لومړي ځل لپاره کشف شوه. د مختلفو علومو خاصتاً د طب د علم په برخه کې یې د کتنې وړ

زیاتې اغېزې منځ ته راوړي. وروسته د مجهولو وړانګو د کشف څخه د مختلفو پوهانو په واسطه د دې وړانګه د خواصو په هکله پلټنې وشوې له مجهولې وړانګې څخه په صنعت، د ناروغیو په تشخیص او هم د ځینو ناروغیو په درملنه یا تداوی کې ګټه اخیستل کېږي، چې البته په دې کتاب کې به یې د پیدا کېدو او خواصو په هکله او همدارنګه د اساسي او اخقصاصي رادیولوژي معایناتو په برخه کې د عضویت په مختلفو سیستمونو کې سرته رسېږي، یادونه وکړو بې ځایه به نه وي، چې یو اندازه معلومات د دې وړانګې د کاشف او د رادیولوژي د علم د بنسټ ایښودونکي په هکله لرو.

د نوموړي د علمي شخصیت د احترام په اساس مجهوله وړانګه د رونټګن په نوم یاده شوې او ځینې وخت د رادیولوژي علم د Roentgnology په نامه هم یادوي. په ۱۹۰۱ کال کې رونټګن د نورو پوهانو سره یو ځای د نوبل جایزې لپاره د فزیک په برخه کې کاندید شوي وو. چې هغه علماء عبارت S. , Jord. Kelvin, T.J. Thomson او څو نور شخصیتونه وو. په نتیجه کې د Arrhenius, H. Becqeuerel (۱۷) موافقو رایو په اساس کې ټولې (۲۹) وي، پروفیسور رونټګن د نوبل جایزې په اخیستلو د فزیک په څانګه کې بریالی شو.

سره دې چې رونټګن د مجهوله وړانګو د کشف څخه وروسته د خپلې میرمنې د لاس د هډوکو په رادیوګرافي هم بریالی شو، دا مفکوره یې نه درلوده، چې دا غوره او مهم پرمختګ ته عمومي بڼه ورکړي او تجارتي امتیاز یې هم تر لاسه کړی او د رادیولوژي دستګاوو په جوړولو پیل وکړي. په ۱۹۲۳ ع کال رونټګن د یوازیتوب په حالت کې له نړۍ نه سترګې پټې کړې او یو شمېر حق پټونکو خلکو د مجهوله

www.ketabton.com

وړانګو په کشف کې نومورې ته د شک او تردید په سترګو کتل. پروفیسور رونټګن له خپلې مړینې نه مخکې په خپله وصیتنامه کې لیکلي وو ، زما له مړینې وروسته دې زما ټول یاداشتونه وسوزول شي او هماغسې وشول.

دوښمنانو هر څه ویل، خو په پای کې د یوه غښتلي انګلیسي عالم او فزیک پوه Sylvanus P. Thomas چې د British Roentgen society بنسټ ایښودونکی و ، د انکار نه منونکو شواهدو په بنسټ پروفیسور رونټګن د مجهوله وړانګو کاشف تائید او تثبیت کړ (۱۸۹۸ ع د نومبر پنځمه) که چېرې په لنډ ډول د مجهوله وړانګو د کشف په هکله پاملرنه وشي، نو باید ووایو چې دا ډېر غټ او ګټور کار د مختلفو علماوو د درې سوه کالو د هڅو او کوښښونو نتیجه وه، چې غوښتل یې د لوړ جریان او برقي د سچارج د خالي ټیوبونو په خلا کې بشپړ کړي منځ ته راغلې ده.

د طب له ځانګې سره د رادیولوژي اړیکې او ځانګړتیاوې:

د طب له مختلفو ځانګو سره د رادیولوژي اړیکې د زیات ارزښت او اهمیت وړ دي، دا ځکه چې رادیولوژیکي ازموینې د ناروغیو په تشخیص ، تعقیب او اندازو په ټاکلو کې پوره مرسته کوي. په یو شمېر پېښو کې بشپړ یا قطعي تشخیص امکان لري او رادیولوژیکي نښې په وصفي توګه وي په داسې حال کې چې په یو شمېر پېښو کې تشخیص د رادیولوژي علامو له مخې د نورو لابراتواري معایناتو ، علامو او کلینیکي اعراضو په مرسته ټاکل کېږي. د رادیولوژي ارتباط د کلینیک او پرا کلینیک ځانګو سره موجود دی، برسېره د ناروغیو د تشخیص څخه د یو شمېر ناروغیو تداوي هم د رادیوتراپي پواسطه

www.ketabton.com

صورت مومي د رادیولوژي علم د طب د نورو څانګو په څېر د خپلې مبادي لرونکی دي، چې د هغې څخه په استفادې سره او یا د اناتومي، فزیولوژي، فزیوپتولوژي د ناروغیو د علامو سریري او داسې نورو په هکله لازمه پوهه ولرو، نو د مختلفو ناروغیو په تشخیص بریالی کېدای شو، رادیولوژیک علایم په مختلفو غړو کې د مختلفو تصویرونو پواسطه مطالعه کېږي، چې دا تصویرونه د یو شمېر تورو او سپینو خیالونو څخه عبارت دی، چې د شفافیت او کثافت څخه جوړ شویدي.

د یو شمېر ناروغیو تشخیص او سریري معاینات ایجابوي، چې د رادیولوژیک معاینا تو په وخت کې د ځنې موادو څخه کار اخیستل کېږي، چې په مصنوعي توګه کثافت یا شفافیت جوړ کړي، د رادیولوژي معاینا تو د اجرا د پاره د مختلفو سامانونو او الاتو ته اړتیا او په لاندې ډول تړې یادونه کوو:

۱. د مجهوله وړانګو د تولید دستګاه او د هغې ملحقات.

۲. د دستګاه محلقات د ناروغیو وضعیت ورکولو د پاره.

۳. د رادیولوژیک تصویر د پیدا کېدو د ثبت د پاره سامان او الات د تصویر پراسس (عمل کول یا تکمیلول) او د فوتو لابراتوار محلقات کې لاندې ډول تړې یادونه کوو:

د مجهوله وړانګو د پیدا کېدو دستګاه:

باید په یاد مو وي، چې مجهوله وړانګه هغه وخت پیدا کېږي، چې د ډېرو چټکو الکترونو یوه غونچه یا دسته په انی توګه د یوې مانعې په واسطه توقف کړل شي. په همدې وخت کې مجهوله وړانګه منځ ته راځي او په طبیعت کې دا پېښه هغه وخت صورت مومي، چې د وربځو په منځ

www.ketabton.com

کې د لوړ پوتانشیل توپیر د څو ملیونو ولټو په حدود کې منځ ته راشي. په همدې وخت کې بریښنا او یا رعد و برق پیدا کېږي او ضمناً یوه اندازه د اکس وړانګه په فضا کې منځ ته راځي، ځنې طبیعي رادیواکتیف مواد د تجزیې په وخت کې یو شمېر الکترونونه چې د ډېرې زیاتې انرژۍ لرونکی وي منځ ته راوړي، چې عبارت د β د ذراتو څخه دي او کله چې د نورو موادو سره ټکر وکړي، یوه اندازه مجهوله وړانګه منځ ته راوړي، په صنعت کې کله چې برقي مخزنونه د لوړ جریان لرونکي وي، یوه اندازه دا وړانګه پیدا کوي. سربېره پر دې یو شمېر الکترونکي الات خصوصاً تلویزیون هم د اکس وړانګه منځ ته راوړي، بایدووایم، چې څرنګه چې د برق جریان د مجهوله وړانګه په پیدا کېدو کې شامل دي، نو له دې کبله څو ټکي ورځخه په لنډ ډول یادونه کوو:

د برق د جریان په هکله لنډ معلومات:

کولای شو، چې د اوبو د جریان سره مقایسه کړو، چې د یو شدت لرونکي وي او په Ampereاو یا ملي امپیر MA اندازه کېږي. د دې د پاره کې اوبه جریان پیدا کړي لازمه ده، چې د سویي تفاوت او لوړوالی موجود وي. لاکن د برق د جریان په هکله چې جریان صورت ومومي، نو لازمه ده، چې د سرکټ په قطبونو یا برقي دایره کې د قوي یو تفاوت موجود وي، چې دا برقي قوې د فرق د پوتانشیال په نوم یادوي او په Volt او(KV) Kilo Volt اندازه کېږي.

د بښارونو او کورونو د بریښنا جریان یو متناوب جریان دی، چې په هره لحظه کې یې شدت او علامه بدلون مومي لکه د لاندې شکل په څېر:

www.ketabton.com

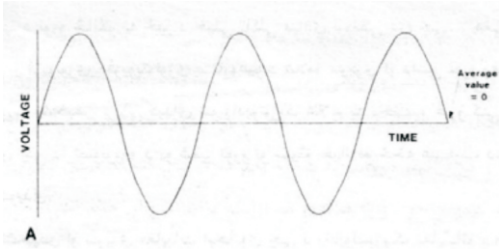

الکترونیکي اساسات:

مختلف جسمونه لکه مایعات، ګازات او جامدات د ډېرو کوچنیو واحدونو څخه چې حتی په ډېر قویترین میکروسکوپ یې هم کتلای نه شوجوړ شویدي، چې عبارت د هماغې مادې د Atom دی. اتوم په خپل نوبت د دوو برخو څخه جوړ شویدی، د اتوم هسته چې په مرکز کې ځای لري او مثبت برق چارج لرونکي دي، د هستې په محیط کې الکترونونه د انرژۍ په معینو سویو کې ځای لري. (مدارونه) او د حرکت په حال کې دي، چې د منفي چارج لري، په هره اندازه چې الکترونوه د مرکز سره نژدې ځای ولري، په هماغه تناسب یې د مرکز څخه د فرار انرژي زیاته وي.

د الکترونیکي برقي نظریه:

د ځینې فزیکي عواملو په اثر لکه حرارت د خپل مدار څخه خارجېږي او ازاد ډول غوره کولای شي، هر کله چې الکترونونه د برقي ساحې لاندې راوړل شي (لکه د دوو برقي الکترودو په منځ کې) مثبت قطب یې جذب او د منفي قطب پواسطه دفع کېږي، ځکه چې الکترون منفي چارج لري، د برق د جریان شدت یې د هغه الکترونونو پورې اړه لري، چې ازاد شوي او په هره اندازه کې د انود او کتود ترمنځ پوتانشیال فرق زیات وي، په هماغه اندازه الکترونونه د مثبت قطب پواسطه جذبېږي. یو ه ماده، چې په زیاته اندازه ازاد الکترونونه ولري،

www.ketabton.com

د برق یو ښه هادي کنډل کېږي، لکه: فلز، مس اما برعکس که چېرې د هرې مادې د ازادو الکترونونو شمېر کم وي، د برق هادي نه کنډل کېږي. الکترونونه په خلا کې بې له کومې مانعې او ټکر څخه په اسانۍ تېرېدای شي.

د مجهوله وړانګو د تیوب جوړښت:

د ایکس د پیدا کېدو لپاره په طب او صنعت کې د دې وړانګې د پیدا کونکي ګروپ یا تیوب څخه کار اخیستل کېږي، باید د دې وړانګې د پیدا کېدونکي تیوب لپاره لاندې شرایط مهیا کړل شي:

- د داسې یوې منبع موجود والی چې الکترونونه یعنې کتود تولید کړي.
- الکترونونو ته سرعت ورکول د یوې برقي ساحې یا د لوړ فرق پوتانشیال په واسطه.
- د چټکو یا سریع السیر الکترونونو ټکر له یوې مانعې یعنې انود یا انتي کتود سره.

- د ټیوب په منځ کې د پر مخ تللي خلا موجود والی دا ځکه چې د هوا او نورو ګازاتو د مالیکولونو د موجودیت په صورت کې د ایونایزېشن پېښه د تیوپ د خرابۍ سبب ګرځي. په ټیوپ کې موجوده خلا د 10^{-6} mmHg په حدود کې وي.

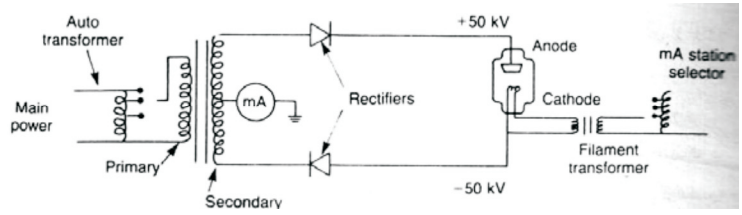

www.ketabton.com

کتود د يو نري حلزوني سيم څخه جوړ شوی دی او انتي کتود د يوه فلز تنګستن او يا د Tungsten تبې څخه تشکيل شويدي، دا ځکه چې د دې فلز د زوبان نقطه ډېره لوړه ده او د هغه حرارت په مقابل کې چې په ټيوب کې منځ ته راځي نه ويلي کېږي، څرنګه چې د بمباردمان په وخت کې د ټيوب حرارت لوړېږي، نو د هغې مسي ميلې پواسطه کې په انود کې ځای لري، بهر ته رهنمايي کوي او حرارت يې د تبلويا باد پکې پواسطه برطرفه کېږي. پخوا د هغه ټيوبونو څخه کار اخيستل کېده، چې تودوخه يا حرارت يې د پخوا اوبو په واسطه له مينځه وړل کېده.

د تاريخ له نظره دهغه ټيوبونو څخه چې په اوله کې کار اخيستل کېده، د فلزي انتي کتود لرونکي نه وو، نو له دې کبله الکترونونو د ټيوب شيشه بمباردمان کوله او په نتيجه کې مجهوله وړانګه پيدا کېده. برسېره پر دې تل په دې ټيوبونو کې يوه اندازه هوا داخلېده، نو له دې کبله يې د ګاز لرونکي ټيوپ په نامه يادوي. د يو شمېر نيمګړتياوو په اساس د ګاز لرونکي ټيوبونه اوس د استفادې وړ نه دي، يوا څې تاريخي ارزښت لري. د پرمختګ په دويمه مرحله کې د Coolidge د ټيوبونو څخه استفاده وشه، چې د زياتې خلا لرونکی و او ضمناً يې انود او انتي کتود د تنګستن فلز په يوه بلاک کې ځای درلوده. دا ټيوبونه مورِ ته اجازه راکوي، تر څو د مجهوله وړانګو د دستو شدت او د هغوی نفوذيه قابليت (طول موج يا د څپې اوږدوالی) په ځانګړي او مجزاً ډول يو له بل څخه تغييرورکړ، په داسې حال کې چې په پخوانيو کې د دې امکان موجود نه و.

بايد په ياد ولرو. چې په اوسنيو ټيوبونو کې انود يا انتي کتود يا په ثابت ډول وي او هغه سطحه کې د الکترونونو په واسطه بمبارد کېږي

www.ketabton.com

زاويه لرونکی وي او زياتره دي، څخه تر درې محراقو (Focus) د الکترونو بمبادمان لپاره لري، چې دا عبارت د غټ محراق، کوچني محراق او ډېر کوچنی څخه دي. البته د محراق د مساحت په تناسب د الکترونونو د بمباردمان د قدرت تحمل هم توپير مومي، لکه چې د بدن د پېړو او ضخيمو برخو د راديوګرافيو لپاره شدت ته اړتيا ده، نو د غټ محراق څخه کار اخيستل کېږي، په داسې حال کې چې د بدن د نريو برخو لپاره لکه لاسونو ګوتې چې د وړانګې کم شدت ته اړتيا لري، د کوچني محراق او يا ډېر کم څخه کار اخيستل کېږي. په دې ترتيب سره ډېر ښه او غوره تصوير د هډوکو او دهغې د ساختمانونو په لاس راتلی شي. که چېرې د غټ محراق څخه استفاده وشي، نو لوړ شدت په لاس راځي، لاکن څرنګه چې محراق نقطوي نه دي، نو له دې تصوير چې په لاس راځي، تر يوه حده پورې مغشوش وي.

په اوسنيو وختونو کې د اکسريز په ډېرو دستګاوو کې د ګرځنده (دوار) انتي کتود د تيوبونو څخه چې د تنګستن د فلز د يوې تبې څخه جوړ شويدی کار اخلي. د بمابارد مان په وخت کې انتي کتود د دې تبې د الکترونونو پواسطه په سرعت سره څرخېږي له دې املې بمباردمان په په يوه دايره کې تر سره. په نتيجه کې تيوب لږ ګرمېږي او سر ببره پر دې محراق په نقطوي ډول او د مختلفه احشاوو تصويرونه په ډېر دقيق ډول منځ ته راځي، د څرخنده انتي کتود تيوبونو بله ګټه دا ده، چې په يو شمېر اختصاصي معاينا تو کې انجيوګرافي او نورو کې پر له پسې او دوامداره اکسپوزونو ته اجازه ورکوي.

www.ketabton.com

د تیوب محفظه:

د مجهوله وړانګې د تیوب په دننه کې وړانګه ټولو خواو ته خپریږي ، د دې لپاره چې د ایکس وړانګه د کنترول لاندې وي او ضمناً وکولای شي، چې تیوب یخ کړو نو د دې لپاره یو فلزي محفظې ته چې د ایکس شعاع ورځخه د تبریدو توان ونه لري اړتیا ده. دا محفظه د انتي کتود په مقابل کې (د وړانګې پیدا کېدو محراق) یوه کړکۍ لري، چې وړانګه د هغې څخه بهر ته انتشار مومي. سربېره پر دې د تیوب په محفظه کې یو ډول مخصوص تیل موجود دي، چې حرارت بهر ته خارجوي.

دیافراګم یا کولیماتور (Diaphragme or Collimater)

د بدن مختلفې برخې د مختلفو جسامتونو لرونکی وي، له دې امله په زړه پورې ساحې په تناسب دیافراګم وړوکی یا غټ کېدای شي، دا ځکه چې د یوې خوا څخه د تصویر په څرنګوالي کې هم اغېزه لري. یعنې دا چې په هره اندازه د دیافراګم ساحه زیاته شي، په هماغه اندازه یې ثانوي وړانګې پیدا کېږي، چې هم ناروغ او هم پرسونل ته بې ځایه تشعشع ورکوي او د بلې خوا هم تصویر مغشوشه بڼه غوره کوي.

د دیافراګم په منځ کې د رڼا سیستم د وړانګې د ساحې د ترسیم او تمرکز په منظور موجود دي، چې د دوو طولاني او ویلاني خطونو په واسطه چې یو د بل له پاسه عمود دی د وړانګې مرکز پیدا کېدای شي. دا سیستم د وړانګې سنتر کونکي په نامه یادېږي. د مجهوله وړانګې محفظه دیافراګم سره یو ځای په مختلفو سیستمونو یا په سقف او په یوه میله د کوټې په مخ په داسې یو سیستم لکه د اورګاډي د پټلۍ په څېر حرکت کوي او ارتباط لري. د مجهوله وړانګې ټیوب باید په هر یو طرف د ګرځولو وړ وي، دا ځکه چې د عضویت د مختلفو برخو معاینې

www.ketabton.com

مختلفو وضیعتونو او مختلفو زاویو ته اړتیا لري.

د رادیوګرافۍ مېز:

ناروغ ته وضعیت ورکول او په همدې شان د فلم اینښودل د مطلوب غړي لاندې بې له دې چې ناورغ ته حرکت ورکړو، نو د رادیوګرافي مخصوص مېز ته اړتیا ده، چې زیاتره د برقي موتور لرونکي وي او هغه مختلفو قسمتونو ته په ولاړې او ملاستې په وضعیتونو کې حرکت ورکولای شو، دا مېز د یو مهم عنصر لرونکی وي، چې د پیټر بوکي (Peter Bucky) په نامه یاد ېږي او د ثانوي وړانګو د جذب دنده په غاړه لري، د رادیوګرافي مېز یوه بله مهمه برخه لري، چې عبارت د رادیوسکوپۍ او یا سکتور (Sectore) له پردې څخه ده او د هغې په واسطه رادیوسکوپي اجرا کولای شو.

همدارنګه سکتور مورد ته اجازه راکوي، چې د رادیوسکوپي په وخت کې د مطلوبې برخې رادیوګرافي هم اجرا کړو. مدرن سلکتورونه مورد ته د دې امکان هم راکوي، چې په یوه قطعه کې ۲-۳-۴ قطعې فلمونه واخلو.

فشار ورکونکې اله یا (Compresser):

رادیوسکوپۍ او رادیوګرافي د اجرا د مختلفه احشاوو د فشار ورکولو لپاره د سلکتور شاو خوا ته یو نیمه کروي ساختمان چې د اکس د وړانګې په مقابل کې نفوذیه قابلیت لري موجود دی، د دې سامان څخه په خاصه توګه د هضمې جهاز په معده، کولمو، کولون او د صفرا په کڅوړه یا تریخي کې کار اخلی، مثلاً کله چې د باریم سلفیت په واسطه معده ډکه شي، نو کمپربسور پواسطه کولای شو، چې معدې ته فشار ورکړو او مخاطي عشا یې په ښه توګه مطالعه کړو او یا دا چې د

www.ketabton.com

قرحي خیال کې د کثیفه موادو په واسطه پټ شویدي ، ښکاره کړو ، د صفرا د کڅوړې ډبري او داسې نورې کولای شو ، چې په ښه ډول د کمپرېسور پواسطه تشخیص کړو.

یورتاتیف دستګاه (Portative):

زیاتره وخت لیدل کېږي، چې یو شمېر ناروغانو ته د بسترو څخه حرکت نه شو ورکولای، نو له دې کبله داسې حالاتو کې باید د اکسریز دستګاه د ناروغ کوټې ته راوړل شي، تر څو یې رادیولوژیکه ازموینه اجرا شي. دا مقصد د پورتاتیف دستګاه پواسطه لاس ته راتلای شي. د ساده رادیوګرافي لپاره کوچنۍ دستګاوې موجود دي، چې حتی د ناروغ په کور کې یې رادیوګرافي اجرا کېدای شي.

د لوړ ولتاژ تولیدونکی جنراتور:

لکه چې مخکې یادونه وشوه، چې د مجهولې وړانګې د پیدا کېدو لپاره د لوړ پوتانشیال تفاوت ته اړتیا ده. د دې منظور لپاره د برق ترانسفارمرو څخه چې له ۴۰ زرو څخه تر ۱۳۰ زرو ولټ د پیدا کېدو توان ولري. ضروري دي، چې البته د ترانسفارمرو د برق جریان (۱۲۰-۲۲۰) او یا (۳۸۰) ولټ زمونږ د غوښتنې او نظر په ضرورت په لوړ ولتاژ بدلېږي، مونږ پوهېږو ، چې د مجهولې وړانګې په تیوب کې فرق پوتانشیال د مجهولې وړانګو په نفوذیه قابلیت یعنې د هغې په طول موج اغېزه لري، نو له همدې کبله د تطبیق شوي ولتاژ د بدلون په وجه په تیوب کې د تولید شوې وړانګې د څپې اوږدوالی (طول موج) ته تغییر ورکوو.

د مجهولې وړانګو په تیوب کې بله غوره موضوع عبارت له یو طرفه برقي جریان څخه ده. په دې توګه چې د تیوب قطبونه باید د عین علامې

www.ketabton.com

لرونکي وي یعنې انود تل مثبت او کتود تل منفي وي. دضرورت د پوره کولو لپاره الکترونیک الې په کې د کینوترون Kenotron یا رکتفایر Rectifier په نوم یاد برې کار اخلي، چې د دوی اساسي ساختمان د یو Aoide په څېر دي او د برق جریان ته یوائې د یوې خواڅخه د تېرېدو اجازه ورکوي. د مدرنو اکسریز په دستګاوو کې د کینوترون په عوض چې د زیات حجم لرونکي دي د ترانزیستور د سیستم څخه استفاده کوي او د هغه مستعمله موادو څخه چې په دې ځای کې ترې کار اخلي د (Selenium) د عنصر څخه دي.

په کوچنیو تیوبونو کې د یو ټاکلي ولټاژ لرونکي وي، د رکتفایر شته والي ته اړتیا نشته.

د مجهوله وړانګې د پیدا کېدو مختلف تیوبونه:

د کلاسیک تیوبونو برسېره چې مخکې ورته اشاره شوېده، په ځنې ځایونو کې مثلاً رادیوګرافي تماس د عابنونو رادیوګرافي پنورامیک (Ponoramic) تکتیک رادیوګرافي او داسې نورو مخصوص تیوبونه موجود دي. په یو شمېر تیوبونو کې د Anod of Transmission موجود دی.

د مجهوله وړانګو دسته او د الکترونو چې انود بمباري، یا په بل عبارت پیدا شوې وړانګه له انود څخه تېرېږي او مخنی (قدامي) پلو ته سیر مومي. د غابنونو او ژامو (فکونو) د رادیوګرافیو لپاره د پنورامیک په اصول یو ټیوب موجود دی، چې د انعکاس انود (Anod reflexia) لرونکی وي. په دې توګه چې انود د ټیوب په هغه نهایت کې ځای لري، چې د خولې جوف ته داخلېږي او د مجهوله وړانګه د خولې دننه څخه خارج خوا ته انتشار مومي او د ژامو او غابنونو رادیوګرافي

www.ketabton.com

په لاس راځي لاندې مربوطه شکل ته دې پاملرنه وشي.

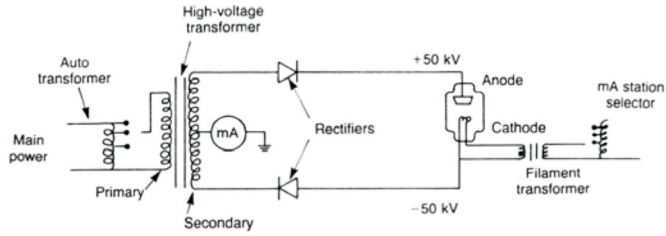

د رادیوګرافي د فلمونو د پراسېس کولو لابراتوار او د هغې مربوطه سامان الات.

په هغه وخت کې چې رادیوګرافیک تصویر د رادیوګرافي په فلم او یا د فوتوګرافي په مخصوصو کاغذونو تشکیل شي او موږ مجبورېږو، چې دا نه لیدونکی تصویر د کتلو وړ وګرځوو، نو لازمه ده، چې فلم یا رادیوګرافي کلیشه د یو شمېر کیمیاوي تعاملاتو سره معروض کړو، تر څو رادیوګرافیک تصویر په لاس راشي.

د رادیو ګرافي فلم:

د یوې پولي استر (Poly ester) صفحې څخه جوړ شوی دی او په دواړو مخونو کې یو مستحلب د نور او مجهوله وړانګو په مقابل کې حساس دي یعنې د سپینو زرو جلاتینوم برمایډ (Ag- Br= Gelatino bromairr A rgent) ځای لري، چې رادیولوژیک تصویر د همدې حساسې مادې د پاسه منځ ته راځي.

کله چې د بروموړ (بروماید) حساس ذرات د مجهوله وړانګې سره مخامخ شي، د یوه محلول په واسطه چې د Devolopar نومېږي، په فلزي نقره (یعنې تور رنګ) بدلېږي، لاکن د فلم هغه برخې چې د مجهوله وړانګې سره نه دي مخامخ شوي او یا یې په کمه اندازه وړانګه

www.ketabton.com

اخیستې ده نقره یې د بروماید په شکل پاتې کېږي. لهذا Devolopar محلول په هغې باندې اغېزه نه کوي، نو په دې اساس Fixiar محلول پواسطه ورته رسوب ورکول کېږي او په نتیجه کې همغه برخې د فلم پر مخ په سپین رنګ کتل کېږي. باید دا مو په یاد وي، چې د رادیوګرافي په فلمونو کې په مختلفو ډولو کلیشې موجود دي، چې د هغوی حساسیت سره توپیر لري. په هغه صورت کې چې د بروماید نقرې ذرات د فلم په مخ په غټه اندازه وي، نو د فلم حساسیت په زیاته اندازه دي د دې کبله د فلم پر مخ د تصویر د پیدا کېدو لپاره په کمه اندازه مجهوله وړانګې ته اړتیا ده. په هغه صورت کې چې د نقرې بروماید ذرات د فلم پر مخ ډېر کوچني وي، نو د فلم حساسیت یوه اندازه کم وي، له دې کبله د همدې تصویر د حاصلېدو لپاره (د پورته حالاتو په څېر) د مجهوله وړانګو زیاتې اندازې ته اړتیا ده. د اخرې ډول ښه والی دا دي، چې دقیق تصویر په لاس راځي، مثلاً د ثدیو یا د لاس او پزې د هډوکو د رادیوګرافي پا نورو لپاره ترې کار اخیستل کېږي. همدرانګه د بدن د خوځېدونکو غړو لکه زړه، معده، کولمې او داسې نورو حالاتو کې هم ترې کار اخلي، دوه ډوله پورتني فلمونه دتقویه کوونکي اکران سره استعمالېږي.

باید په یاد ولرو، چې د فلمونو مختلفې اندازې موجودې دي او هغه په زیاته اندازه رواج لري په لاندې ډول ۳۶ په ۲۴ سانتي متره، ۳۵ په ۳۵ سانتي متره، ۳۰ په ۴۰ سانتي متر، ۲۸ په ۲۴ سانتي متر، ۱۲ په ۱۸ سانتي متر، ۱۵ په ۴۰ سانتي متر او ۹ په ۱۱ سانتي کې. د غابنونو د رادیوګرافي لپاره ۳ په ۴ سانتي ۴ په ۵ سانتي ۵،۷ په ۷،۷ سانتي او ۲۰ په ۹۲ سانتي.

www.ketabton.com

د رادیوګرافي دفلمونو څخه د استفادې او ساتنې لپاره د لاندې اهتماماتو څخه کار اخیستل کېږي. د فلمونو قطي باید په وچ ځای د مجهوله وړانګې څخه لرې او په ولاړه توګه خوا په خوا یو د بل سره کېښودل شي(باید قطي سر په سر یو د بل له پاسه نه کېښودل شي).

۱. فلمونه باید قات نه شي، سربېره پر دې باید فشار پرې وارد نه شي.

۲. په تودو اقلیمونو کې د فلم او د هغې د پوښ د پاسه برقي چارجونه پیدا کېدای شي، په داسې حالاتو کې که چېرې فلم د هغې د پوښ څخه په شدت سره راوویستل شي، برقي جرقې پیدا کېږي او د تورو Artifacts سبب ګرځي.

د رادیوګرافۍ کیست (Cassette):

د رادیوګرافي د اخیستلو لپاره فلم په یوه داسې محفظه کې دننه اینښودل کېږي، چې نور ورته ننه وتلي نه شي. دا محفظه یا قطي د کاست په نامه یادېږي، قدامې مخ یې د المونیمي یا پلاستیکي موادو او خلفي مخ یې د یوې اندازې سربو په واسطه پوښل شویدي. د کیست په منځ کې تقویه کوونکي اکرانونه موجود دي د کاست قدامي وجه د وړانګې د پیدا کېدو خوا ته متوجه وي. کاست باید په ډېر مطمین ډول وترل شي او قدامي او خلفي اکرانونه په دقیق ډول د رادیوګرافي د فلم د پاسه ونښلول شي.

تقویه کوونکی اکران:

دا عبارت د مقوایي یا پلاستیکي پانو څخه دی، چې په مخ کې یې د Fluorescent موادو بلورونه ځای لري، په اوسني وخت کې زیاتره د تقویه شوي باریوم سلفیټ Active Baryum Sulfar، تنګستات

www.ketabton.com

کلسیم Tangstate Calcuim او د جست د سلفاید او کرمیوم S ulture zink and Cadmium څخه کار اخلي.

کله چې مجهوله وړانګې په دې موادو اصابت وکړي نو د فلورسانس د پیدا کېدو سبب ګرځي او په نتیجه کې نور مریي یا ماورای بنفش پیدا کېږي. او د رادیوګرافي په فلم ژر اغېزه کوي. په یوه کاسټ کې دوه عدده تقویه کوونکي خلفي او قدامي اکرانونه موجود دي، چې خلفي اکران یوه اندازه قوي قووې ته، د تقویه کونکو اکرانو د استعمال سره په کمه اندازه مجهوله وړانګې ته ضرورت پیدا کېږي، ځکه چې قوي وي، د فلورسانس د تشعشع د رادیوګرافي د فلم د پاسه د تصویر د جوړېدو سبب ګرځي.

څرنګه چې مخکې یادونه وشوه، چې د رادیوګرافي د فلمونو مختلف ډولونه موجود دي، همدارنګه باید په یاد ولرو، چې د هر تقویه کوونکو اکرانونو هم مختلف اشکال شته، مثلاً استندرد ډول یې په منځني اندازه د حساسیت لرونکي دي، ځکه چې د فلورسانت موادو د بلوراتو جسامت په متوسط اندازه دي هر څومره چې د فلورسانت موادو جسامت په غټه اندازه وي، په هماغه توګه د اکران تقویه کوونکی قدرت زیات وي. لهذا استندرد اکران نسبتاً په کمه اندازه مجهوله وړانګې ته ارتیا لري، مګر هر څومره چې د بلوراتو ذرات کوچني وي، د اکران تقویه کونکی قدرت د استندرد اکران په مقایسه کم وي، لاکن برعکس د دې تصویرونه ډېر دقیق وي. د دې کبله د نریوهډوکو په رادیوګرافیو ثدیه او ټولو هغه حالاتو کې چې د یوه غړي ډېر دقیق ساختمان مو په نظر کې وي، د هغه اکران څخه استفاده کېږي، چې د کوچنیو پلوراتو لرونکی وي، په لنډ ډول باید یادونه وکړو، چې د

www.ketabton.com

تقویه کوونکي اکرانو څخه کار اخیستل مورِ ته اجازه راکوي، چې د اکسپوز وخت یو پر پنځه ویشت څخه تر یو پر څلو ښښت ته راکم کړو، چې دا کار په خپل ذات کې د تصویر په څرنګوالي او د تیوب د عمر په اوږدوالي کې د زیات ارزښت لرونکي دي. د عضویت د هغه برخو د رادیوګرافیو لپاره چې د یو شانته جسامت لرونکی نه وي، د مخصوصو تقویه کوونکو اکرانو څخه یعنې Ecrans graduels ځنې کار اخلي. د دې تقویه کونکو اکرانونو قدرت د یوې خوا دبلې څخه په تدریجي توګه کمیږي، چې زیات طرف یې د (+) علامې په واسطه او کم طرف یې د (-) علامې په واسطه په نښه شویدي، له دې کبله (+-)(+-+) او یا (--) اکرانونه موجود وي. کله چې وغواړو د بطني برخې رادیوګرافي د همدې فلم په واسطه اجرا کړو د (-) تقویه کونکي اکرانونو څخه کار اخلو په دې توګه چې د اکران (-) طرف د عمود قطني څخه لاندې او (-) طرف یې د ظهري عمود لاندې ایښودل کیږي. په دې صورت کې د طبعي کانترست په موجود والي کې رادیوګرافي په لاس راځي، تقریباً د ظهري او بطني په برخو کې په عین کانترست لرونکي وي، غیر له هغې څخه که چیرې د معمولي اکرانونو څخه کار واخیستل شي، نو د بطني برخه به زیاته اندازه سپینه او ظهري برخه به تیاره توره ښکاره شي. تقویه کونکی اکرانونه باید په ډیر ځیر او پاملرنې سره وساتل شي، دا ځکه چې ډیره کوچنۍ رتګه او ګریدنه یا خراشیدګي فلم ته انتقال مومي او په تشخیص کې غلطي منځ ته راوړي، نو له دې کبله هیڅکله باید د فشار او یا د فلم د لیکلو څخه کار وانخلو او تل هڅه وشي، چې د فلم د مینځلو مواد څاڅکي پرې توی نه شي او وخت په وخت د ټرمو اوبو صابون او د ململ د ټوټې په واسطه په احتیاط سره پرې مینځل شي او یا

www.ketabton.com

د مخصوص محلول مثلاً Folipur پواسطه پریمینځل شي، دا ځکه چې د تقویه کونکو اکرانو پاک ساتل د تصویر په څرنګوالي کې ډېر زیات ارزښت او انکار نه منونکي اهمیت لري.

www.ketabton.com

د رادیوګرافي د فلم د پراسس محلولونه:

وروسته له دې چې د رادیوګرافي فلم واخیستل شو د ناروغ نوم او نورې ځانګړتیاوې د فلم پر مخ لیکل کېږي، پس له دې څخه کلیشه د هغې په مناسب چوکاټ (فلم هنګر) کې تثبیت او لومړي په Devolopper محلول کې داخلېږي، دا عملیه په داسې حال کې تر سره کېږي، چې په کوټه کې سپین چراغ روښانه نه وي، بلکې د لابراتوار په کوټه کې یوائې تور یا نارنجي څیراغ (Inactin) څېراغ فعال وي فلم کنترولېږي، تر څو یې تورواالی او سپینوالی په مناسبه او زړه پورې شکل غوره کړي، وروسته له هغې فلم د Devolopper څخه راوباسو، څاڅکي یې په ټانګ کې څڅوي او فلم دوباره په عادي اوبو کې غوټه کوو. تر څو د ډیولوپر پاتې څاڅکي ورڅخه توي شي. پس له دې فلم د فیکسیر (Fixer) محلول کې اینښودل کېږي، تر څو د حاصل شوي خیال او تصویر تثبیت شي. لکه چې مخکې ورڅخه یادونه شوېده، چې فکساتور محلول وظیفه د فلم دهغې برخې د نقرې د بروماید برطرف کېدو څخه دي، چې د مجهوله وړانګي سره مخامخ شوي نه دي، نو کله چې فلم په دې محلول کې داخل شو کولای شو، چې د کوټې څراغ روښانه کړو.

د تجارت په بازار کې د فلم مینځلو دوا د پوډر یا محلول په شکل اماده شوي خو سره له دې هم یوه نسخه یې د یو لیتر له پاره دا لاندې مقدار ضروري دی:

Metol.....3.5 gr
Sulfite de soude anhydre.....160gr. Cristalliese – 1 pogr
Corbonate de soude anhydr...40gr. (Cristallier – 180 gr)
Hydroqainon.....9gr
Bromure de potasium 2.50gr

www.ketabton.com

پورتنۍ مواد په ترتیب سره ۸۰۰ سي سي تړمو اوبو کې حل او وروسته یوه لیتر ته رسېږي.

Huposulfite de soude crestallise.....200 gr
Matabisulfite de pitasium.....20gr
Eau(H_2O).....Q.S.P.....1000cc

وروسته له دې چې فلم په مناسبه توګه تثبیت شو (Fixe شو) هغه د فیکسیر د تانګ څخه راویستل کېږي، څاڅکي ورڅخه توئیږي او پس له هغې فلم د روانو اوبو په تانګ کې اینبودل کېږي، تر څو چې په غوره توګه پرمینځل شي، وروسته د هغې د رادیوګرافي کلیشه د مخصوص کوټینډ دپاسه په ازاده هوا کې ځړول کېږي او یا د فلم وچولو د برقي دستګاه څخه کار اخلو.

د فلم مینځلو اتوماتیک دستګاوې:

د رادیولوژي په سرویسونو کې چې د ناروغانو شمېر زیات وي، نو د فلم مینځلو اتوماتیک دستګاوو څخه کار اخلي دوی د فلم د مینځلو ټوله عملیه په اتوماتیک ډول سرته رسوي او د دستګاه د خصوصیت له مخې د یوې نیمې دقیقې څخه تر شپږو دقیقو پورې فلم موږ ته په لاس راکوي، همدارنګه د دستګاه د اهمیت په اساس د یوه ساعت په موده کې د ۶۰۰–۱۲۰۰ قطعو پورې فلمونه پراسس کېدای شي. د دې دستګاه ښه والی د عمل په چټکتیا کې وي. لاکن د اکسپوزیشن (Exposition) نیمګرتیاوې اصلاح کولای نه شو، ځکه کله چې فلم دستګاه ته داخل شي، د هغې د تېرېدو سرعت د رولاتور او فیکساتور په محلولونو کې ثابت وي، نو د دې کبله که چېرې عادي حال (K.VN) او MAS د ناروغ د پېړوالي سره په متناسب ډول انتخاب شي.

د فلم د مینځلو اتوماتیک دستګاوې ایجابوي، چې د هغې

www.ketabton.com

مستعمله اوبه نرمې وي (د کلسيم مقدار د يو ټاکلي حد څخه زيات نه وي يعنې سختې اوبه نه وي) غير له هغې ښايي زياتې خرابتياوې په دستګاوو کې منځ ته راشي، (د منګ د پيدا کېدو له کبله) ځينې وخت مستعمله اوبه چې د فلم د مينځلو په اتوماتيک دستګاوو کې د مخکې نرموي، چې دا کار، د مخصوصو ميتودو په واسطه سرته رسېږي او غير ضروري مصارف ايجابوي د پورتني ټکو څخه له دې کبله يادونه وشوه، تر څو د عصري تکنالوجي د پيدا کېدو په وخت کې يو شمېر مسلکي موضوعاتو ته په ډېر ځير سره د متخصصينو لخوا پاملرنه وشي، غير له هغې د ډېرو زياتو مصرفونو سره يو شمېر قيمتي دستګاوې د ډېر کم وخت څخه وروسته د فعاليت څخه پاتې کېږي.

د فلم مينځلو غير اتوماتيک يا کلاسيک ټانکونه:

څرنګه چې مخکې يادونه شويده، چې د راديوګرافي فلمونه مخصوصو محلولونو ته اړتيا لري، نو د کار اسانتيا لپاره د درېو ځانګړو ټانکونو څخه چې د دوو څخه تر درېو محلولونو ګيلنو او يا اضافه د دې څخه ظرفيت ولري استفاده کېږي. په دې ډول چې د روالاتور او فيکساتور ټانکونه په يو لوی ټانک کې ځای ورکول کېږي، د دې برخې څخه د حمام په توګه استفاده کېږي، لکه چې سړو موسمونو کې د فلم د مينځلو د محلول د ګرمولو لپاره مخصوصه ابګرمي چې د ترموستات لرونکي وي، د نومورې ټانک په اوبو کې داخلوو، تر څو روالاتور او فيکساتور دواړه د تودوخې په عين درجه (۱۸-۲۰ درجود سانتي ګراد) کې واقع شوي، په هغه صورت کې چې روالاتور ګرم او بين البيني اوبه يخې وي، نو کله چې فلم په سړو اوبو کې غوټه او وروسته روالاتور څخه وويستل شي، نو دا مو بايد په ياد

www.ketabton.com

وي، چې د جلاتین د جلاوالي امکان شته، دا مو باید په یاد وي، چې هېڅکله په محلول کې برقي ابګرمي داخله نه کړل شي.

د روانو اوبو په هکله چې د فلم د اخري مینځلو لپاره تر کار اخیستل کېږي، لاندې ټکو ته باید پاملرنه وشي، د اوبو راتلل باید د ټانک دښکتنۍ برخې څخه وویستل شي (د یو نل په واسطه) د پورتنۍ برخې ځنې نه وي، تر څو چې فلمونه په ښه توګه پاک او پریمینځل شي، که چېرې جاري اوبه په دې برخه موجودې نه وي، نو د بکتریا د زیاتوالي سبب ګرځي او په نتیجه کې د فلم د جلاتین د حملې لاندې نیسي، نو له دې کبله د فلم پر مخ Artifact پیدا کېږي، په پای کې باید یادونه وکړو، چې د فلم د مینځلو ټانکونه د بیرنګ فولاد و. کاشي ایونیټ Eternet, Etonit او یا د پلاستیکي موادو څخه جوړېږي، د محلول د ټانکونو لوړوالی د فلم د هنګر د پورتنۍ برخې د محلول څخه چې فلم هلته تثبیتېږي، په کمه اندازه لوړوي، تر څو چې د فلم مینځلو محلول سویه په ثابت ډول وي، که نه وي غټ ټکی چې د فلم مینځلو لابراتوار او د هغې جوړښت او د هغې ملحقاتو په هکله موجود دي، په لاندې ډول تر یادونه کوو.

کوټه باید په اسانۍ سره د تهویې وړ وي، تر څو په مناست وخت کې کړکۍ خلاصې شي.

د لابراتوار په مخ د پښو مینځلو موجود والی (پای شویه).

لابراتوار ته د ننوتلو داسې نظم جوړ شي، چې د دروازې د موجود والي په صورت کې د خلاصولو او تړلو ضرورت نه وي. بر سېره پر دې باید محافظوي سیستم په ډېر ځیر او پاملرنې سره جوړ شوی وي.

د کیست د ورکولو د ځای موجود والی Poss- Cassette چې دا ځای

www.ketabton.com

باید د لابراتوار او د اکسریز د دستګاه د کوټې تر منځ موجود وي.

د Inactinique څیراغونو شته والی کې په سور یا نارنجي رنګ وي، چې د تجارت په بازار کې یې مختلف ډولونه موجود دي. د سره څراغ لوړوالی د فلم د مینځلو د ټانک او وچې میز (هغه میز کې د پاسه کیستونه ډک او خالی کېږي) اقلاً یو متر وي، د سور څیراغ قدرت په اعضمي توګه باید د **۲۵** وولټ څخه زیات نه وي (عموماً د **۱۵** وولټو په حدود کې وي.)

رادیولوژي په ځنې سرویسونو کې د یوه لابراتوار څخه د دوه درې یا څلورو کوټو اکسرېز ماشینو څخه کار اخلي.

د رادیولوژۍ په سرویس کې د ازموینو ترتیب یا نظم:

د دې لپاره چې د رادیولوژي په سرویس کې کارونه په ښه او په زړه پورې توګه سر ته ورسېږي، نو د مربوطه پرسونل لپاره د دندو او وظیفو لایحه باید د قوانینو سره جوړه شي، سربېره په دې د بې نظمۍ د مخنیوي په منظور د نوبت د سیستم څخه کار واخیستل شي. عاجلي او حادي پېښې د دې څخه مستثنی دي. مګر د اختصاصي ازموینو او یا کثیفه موادو په منظور د سرویس د ظرفیت او امکاناتو په اندازه ناروغانو ته نوبت ورکړل شي.

د امکان تر حد پورې باید هڅه وشي، چې سرویسونو سره د مربوطه ناروغانو د چمتو کولو په هکله او هم د هغوی د تاکلو په برخه کې مخکې مفاهمه تر سره او د رادیولوژیک ازموینې په برخه کې لازم معلومات ورکړل شي. د مثال په توګه که چېرې د بولي سیستم معاینه د کثیفه موادو سره ضروري وي، نو د مربوطه سرویس نرس ته لازم هدایات ورکړل شي. البته د اهتماماتو په هکله یادونه وشي.

www.ketabton.com

د مجهوله وړانګو سره د معروض کېدو د مخنیوي تکنیکونه او د دوزي متري د کنترول په منظور:

څرنګه چې پوهېږو، چې مجهوله وړانګې او ټول تشعشعات چې ایونایزیشن پیدا کوي، په بدن باندې مضره اغېزې منځ ته راوړي، نو له دې کبله د رادیولوژیک معایناتو په وخت کې باید داکتر او یا معاینه کونکی تکنیشن او ناروغ لازم تدابیر او اهتمامات تر سره کړي، تر څو د دې خطرونو څخه وژغورل شي. اړونده تکنیکونه د Radio Protection یا د تشعشعاتو په مقابل کې د ساتنې د تکنیکونو په نامه یاد ېږي.

الف: د ناروغ د ساتنې اهتمامات:

د مجهوله وړانګې تیوب د ۲-۳ ملي مترو المونیمو فلتر لرونکی وي.

د وړانګې ساحه په کمه او لازمه اندازه او د فلم د سایز سره وټاکل شي.

د تیوب دیافراګم یا کولیماتور د دوه ملي مترو معادل د پردو لرونکی وي.

د رادیوسکوپي وخت تر خپلې وسې پورې باید کم کړل شي او یا دا چې د طبي تلویزیون.

لوړ مناسب K.V وټاکل شي او په ځای یې د اکسپوز وخت ډېر کم تر ممکنه اندازې ته راټیټ شي.

د تشعشع د محراق او شخص تر منځ مسافه زیاته شي، چې په دې صورت کې جلدي دوز ته کمښت ورکول کېږي.

د رادیوسکوپي د اجرا څخه مخکې هغه څوک چې ازموینې سرته

www.ketabton.com

رسي، باید خپلې سترګې د ۱۰–۱۵ دقیقو پورې تیاري سره سمون او مطابقت ورکړي.

د بدن حساسه غړي خصوصاً په نارینه کې خصیه او په زنانه کې تخمدانونه د سربې الاتو په واسطه پټ کړل شي.

ب: د رادیولوژي سرویس د مسلکي پرسونل د ساتنې په منظور اهتمامات؛

د سکوپي په وخت کې معاینه کوونکی شخص د سربي ربړي پېش بندونو څخه (د نیم ملي متر) معادل سرب کار واخلي. همدارنګه ربړي سرب لرونکي لاستونې یا دستکشې (۰.۵ څخه تر ۲.۵) ملي متر معادل سرب او محافظوي مخصوصه چوکۍ (۰.۷ ملي متر معادل سرب) څخه استفاده وکړي.

د سکوپي وخت ډېر اخرینۍ اندازې ته کم کړل شي. د وړانګه ساحه ډېر کوچنۍ وټاکل شي او سترګو نه مخکې د تیارې سره سمون یا مطابقت ورکړل شي.

د ګرافي او سکوپي په وخت کې د ناروغ تر څنګ ونه درېږي، که چېرې سکوپي د مېز په وضعیت د ملاستې په حالت کې تر سره شي، نو د سکتور اړخیزه برخه د معاینه کوونکي خوا ته متوجه وي، چې سرب لرونکی ربړ ورسره موجود وي.

د رادیوګرافي په وخت کې د امکان په صورت کې د تیوب څخه ډېره لرې فاصله کې ودرېږي.

ج: د مراجعینو او هغو خلکو چې د رادیولوژي سرویس سره نژدې وي او تګ راتګ کوي، د ساتنې اهتمامات:

د رادیولوژي کوټې د مخصوصه ځانګړې علامې پواسطه په ننبنه

www.ketabton.com

شوي وي.

دېوالونو دروازو، چت او د کوټې غولی بايد د محافظوي نورمونو سره مطابقت وکړي، تر څو تشعشع دهلېزونو، نژدې کوټې، پورته او ښکته کوټو ته نفوذ ونه کړي، دا مو بايد په ياد وي، چې د محافظتي طبقې پېړوالي د منبع د تشعشع د قدرت له مخې ټاکل کېږي، بهترينه ماده چې د ساتنې يا محافظت لپاره استعمالېږي، عبارت د سرب-خښتي او باريوم پلمبر دي. څرنګه چې سرب د تسمم سبب ګرځي، نو لاندې جدول په دې هکله يوه مفکوره موږ ته راکوي.

کيلو ولټ
۷۵
۱۰۰
۱۲۵
۱۵۰
۱۷۵
۲۰۰

څرنګه چې سرب ډېر قيمته دي، نو د ټولو موادو څخه د راديو پروټيکشن په منظور کار اخيستلی شو، چې په لاندې ډول د دوه ملي مترو معادل سرب پېړوالي څخه يادونه کوو:

سرب لرونکی ربړ.....۴-۲ ملي متر

فولاد.....۵-۲ ملي متر

سرب لرونکې ښيښه.....۲-۸ ملي متر

مس.....۱۰ ملي متر

باريوم لاستر.....۲۸-۳۰ ملي متر

www.ketabton.com

سمینټ (لس پر څلور).....۱۲۰ ملي متر
پخې خښتې.....۲۰۰ ملي متر
لرګي.....۲۰۰ ملي متر

د رادیو لوژي په سرویس کې د وزیمتر کنترول:

څرنګه چې پوهېږو، چې مجهوله وړانګې یو شمېر خطرونه لري، نو له دې کبله د رادیولوژي په سرویسونو کې باید خطرونو په مقابل کې یو لړ محافظوي علمي او عملي تدابیر ونیول شي، تر څو طبي پرسونل، ناروغان او ناروغ لرونکي د مجهوله وړانګو د خطرونو څخه وژغورل شي، په لاندې ډول د زغملو وړ یا مجاز دوزونو څخه یادونه کوو.

Dose of integral: د ټول بدن په واسطه اخیستل کېږي او کوم بیالوژیکي یا کلینیکي بدلون منځ ته نه راوړي او په اونۍ کې د یو رونټګن په اندازه وي.

Dose of Securite: امنیتي دوز: دا دوز یو پر لسم د پورتنۍ دوز یعنې (۷) رونټګن تثبیت شویدی، دا دوز یا درې د طبعي تشعشع په نسبت زیات دي، د ۳۰ – ۴۰ روتنګن مقدار وړانګه په جنس غدواتو باندې د درې کالو په موده کې تحمل کېدای شي او اخلاقو ته کوم تاوان نه رسوي. په لاسونو باندې یو رونټګن مجاز دوز په هره ورځ کې قبول شویدي. وړاندیز وشو، چې مسلکي فعالیت په هره ورځ کې اوه ساعته یعنې ۴۸ ساعته په اونۍ کې یا پنځه ورځې په اونۍ کې او دا وخت (۱۲۵۰) ساعتونه په یوه کال کې دي، مهم ټکي چې باید پاملرنه ورته وشي، دا دي، چې د رادیولوژي د کوټې په ټولو برخو کې د تشعشع دوز باید ۰.۲ یعنې ۰.۱r په اونۍ یا د پنځو روټنګن څخه په یوه کال کې تجاوز ونکړي.

www.ketabton.com

کنترول دوز: د مجهوله وړانګو او د ټولو رادیواکتیف تشعشعاتو د کنترول دوز باید د تکړه او پوه پرسونل په واسطه وټاکل شي. د رادیولوژي شف دنده لري، چې د هغه د قوانینو څخه چې د ساتنې او تحفظ د پاره تر کار اخیستل کېږي، تطبیق او وارسي وکړي. د وړانګې د دوز اندازه په ځانګړې توګه په مسلکي پرسونل کې د Dosifilm او یا قلمي Dosimeter په واسطه ټاکل کېږي.

د وړانګې د دوز کنترول د رادیولوژي او په نښتو کوتو کې د مخصوصو دوزیټرو په واسطه کیموترګیګر مولر Compteur Geiger Maller پواسطه سرته رسېږي.

د رادیولوژي سرویسونو د طبي پرسونل کنترول:

د نړۍ په پر مخ تللو هېوادونو کې د رادیولوژي په سرویسونو کې د پرسونل د ټاکلو په هکله یو شمېر طبي دقیق قوانین موجود دي، چې په لاندې توګه یې غټ غټ ټکي یادوو:

لاندې شرایط اجازه نه ورکوي، چې یو شخص دې د رادیولوژي په سرویسونو کې استخدام شي:

هغه خلک چې عمر یې د ۱۸ کلونو څخه کم وي.

حامله ښځې.

هغه خلک چې د وینې مهمه انومالي ولري.

هغه څوک چې په پر له پسې توګه د پوستکي ستونزې ولري او سبب یې تشعشعات وي.

په فعال نري رنځ اخته خلک.

د وینې د فورمول په هکله لاندینۍ نورمونه ټاکل شویدي:

سره کریوات د څلور میلیون څخه تر پنځه میلونه او ۵۰۰ زره في سي

www.ketabton.com

سي.

سپين کريوات د څلور زرو څخه تر پنځه او لس زره في سي سي.

د پولي نوکلير فيصدي د ۵۰ او ۷۰ فيصدو په حدود کې.

برسېره پر دې د وړانګې سره معروض مسلکي خلک بايد په هرو درېو مياشتو کې يوه بشپړه سريزي معاينه وکړي، په هغه صورت کې چې په معاينا تو باندې شک پيدا شو، دوه هفتې وروسته د وينې معاينات بايد تکرار شي. دا مو په ياد وي، چې وروسته د يوې غير عادي نتيجې څخه شخص که ناروغ نه شو ويلای شو، بايد د وينې نتيجې او کلينيکي معاينات سره مقايسه کړل شي. په لنډ ډول غير عادي کتنه د وينې د مخصوصو معاينا تو ايجاب کوي.

لاندې خلکو ته د راديولوژي په سرويس کې د کار اجازه نه ورکول کېږي:

سره کريوات چې د درېم نيم مليون څخه په في سي سي کم وي.

سره کريوات چې د شپږ ميليون څخه په في سي سي زيات وي.

سپين کريوات چې د ۳۵۰۰ څخه په في سي سي کم وي.

سپين کريوات چې د ۱۲۰۰۰ څخه په في سي سي کې زيات وي.

د پولي نوکلير فيصدي چې د ۷۵ فيصد څخه زيات وي.

د وينې د بهېدو وخت کې له ۲ دقيقو څخه زيات وي.

لاندې کسان دې د مشاهدې لاندې وساتل شي.

سره کريوات چې د درې نيم او څلور ميليونو په حدود کې په في سي سي کې وي.

سره کريوات چې د پنځه نيم او شپږ ميليونو په حدود کې په في سي سي کې وي.

www.ketabton.com

سپین کریوات چې د درېم نیم او څلور نیم زرو په حدود کې په فې سي سي کې وي.

سپین کریوات چې د (۱۰-۱۲) زرو په حدود کې په فې سي سي کې وي.

د پولي نوکلیر فیصدي د (۴۰-۵۰) فیصد.

د پولي نوکلیر فیصدي د (۷۰-۷۵) فیصد.

www.ketabton.com

د مجهوله وړانګې ځانګړتیاوې (خواص) او پیدا کېدل:

لکه چې مخکې هم ویل شویدي، چې مجهوله وړانګه هغه وخت پیدا کېږي، چې د الکترونو یوه دسته د زیاتې انرژۍ لرونکي وي، دفعتاً د یوه جسم سره ټکر وکړي، چې دا پېښه د مجهوله وړانګې په ټیوب کې منځ ته راځي.

په دې توګه چې ډېر چټک او سریع السیر الکترونونه کې د زیاتې انرژۍ لرونکي دي، د کتود څخه منشا اخلي، دفعتاً د انتي کتود په واسطه متوقف کېږي، د دې پېښې په اثر Collision یا تصادم د وارد شوو الکترونونو تر منځ صورت مومي او په نتیجه کې ایونایزېشن د انود په اتومونو کې منځ ته راځي، یو شمېر الکترونونه د خپل مدار څخه شړي، څرنګه چې دا حالت د انود لپاره غیر ثابت حالت دې لهذا خالي ځایونه دوباره د هغه الکترونونو په واسطه ډکېږي، چې د لوړو مدارونو څخه راځي او د هغې اضافي انرژي او الکترو مقناطیسي څپو په څېر یعنې مجهوله وړانګه له انود څخه تېرېږي.

د مجهوله وړانګې د پیدا کېدو میکانیزم د Fluerescence په نامه یادوي، که چېرې د مجهوله وړانګې دسته یې د Spectre اجرا شي، پیدا شوې وړانګه د فلوروسانس په Pectre de یا قیف رده دار میکانیزم پیدا کېږي، چې خواص او نوعیت یې د انتي کتود اتومونو پورې تړلي دي. دویم میکانیزم چې د مجهوله وړانګې په پیدا کېدو کې رول لري، عبارت د Freinage یا برک وهلی میکانیزم څخه دې چې په دې صورت کې خوشې شوي الکترونونه د کتود له خوا د انتي کتود یا انود ته نژدې کېږي او د مثبت الکتروستاتیکي کشش قوي په اساس خپل مسیر ته تغییر ورکوي او د سرعت څخه یې کمېږي، په نتیجه کې

www.ketabton.com

یې یوه اندازه انرژي ضایع کېږي، چې د الکترومقناطیس موجي یعنې مجهوله وړانګې په څېر د انتي کتود یا انود څخه خپرېږي.

او د مثبت الکتروستاتیکي کشش قوي په اساس خپل مسیر ته بدلون ورکوي او د سرعت څخه یې کمېږي، په نتیجه کې یې یوه اندازه انرژي ضایع کېږي، چې د الکترومقناطیس موجي یعنې مجهوله وړانګې په څېر د انتي کتود یا انود څخه خپرېږي.

په یاد مو باید وي، چې د برک وهلو میکانیزم په اثر تولید شوې وړانګه Spetrgropia کې مدار شریطه یا Spectre Contnue جوړوي، د مجهوله وړانګې د تیوب په هکله باید ووایو، چې د الکترونونو د انرژۍ زیاته برخه چې انود بمبادوي په حرارتي انرژۍ بدلېږي، په داسې حال چې د یو فیصد څخه کمه انرژي د وړانګې د انرژۍ په توګه څرګندېږي.

د مجهوله وړانګو طبیعت:

مجهوله وړانګې د مریي نور په څېر عبارت د الکترومقناطیس اهتزازونو څخه ده او د فوتونو یا Quantum انرژي څخه جوړه شوې ده، د دې کبله لیدل کېږي، چې د دې تر منځ یو شمېر نژدې ورته والی موجود دي، یوازې د دې تر منځ توپیر په طول موج کې دي. د مثال په ډول د مریي نور طول موج د بنفش څخه تر سور پورې د $3900A^{o}$ څخه تر (1A=1/10000) دي.

پیریود عبارت د هغه وخت څخه دی، چې د مجهوله وړانګې فوتون د O د نقطې څخه د B نقطې ته رسېږي.

طول موج عبارت د OB د مسافې څخه دي.

فریکانس عبارت د اهتزازونو د تعداد څخه په في دقیقه کې دي.

www.ketabton.com

د مجهوله وړانګو فزیکي ځانګړتیاوې:

دا وړانګه خطي مسیر لري او سرعت یې درې سوه زره کیلو متره في ثانیه دي. کله چې د ځینو موادو لکه د Sulfure zine, Platino-cyanure of Bayrum او داسې نورو سره ټکر وکړي، د فلورسانس پېښه منځ ته راځي، د دې کبلې د ذکر شوي موادو د خاصیت څخه استفاده کېږي او د رادیوسکوپي د پردو او تقویه کونکو اکرانونو څخه د کاسټ په داخل کې تري کار اخلي.

مجهوله وړانګې د مریي نور په څېر د لاندې فزیکي پدیدو سبب ګرځي:

د انعکاس پېښه Reflaxion

د انکسار پېښه Refroction

د Polarization پېښه

د Difraction پېښه

د Interferonce پېښه

باید یادونه وکړو، چې پورتنۍ پدېدې د عادي اوپټیکي وسایلو په واسطه نه بلکې د مخصوصو وسایلو په واسطه د اجرا وړ دي.

مجهوله وړانګه د برقي چارج لرونکي نه ده، نو ځکه د برقي او مقناطیسي ساحې لاندې انحراف نه کوي.

دا وړانګه د موادو د ایونایزېشن خاصتاً د ګازاتو سبب ګرځي، چې د دې پدېدې څخه یې د مجهوله وړانګې په دوزیمتري کې کار اخیستل کېږي.

د مجهوله وړانګو امتصاص یا Apsorption

کله چې د مجهوله وړانګې یوه دسته د یوې مادې یا د انسان د

www.ketabton.com

عضویت سره مخامخ شي، نو لاندې پېښې منځ ته راځي.

د وړانګې یوه برخه پرته له کوم کمي یا کیفي بدلون څخه له ذکر شوي جسم نه تېرېږي.

د وړانګې یوه برخه د یو مقدار انرژۍ د بایللو وروسته د هغه جسم څخه خارجېږي، په داسې حال کې چې یوه برخه کاملاً د هماغه جسم په واسطه اامتصاص او جذبېږي.

برسېره په پورتنیو پېښو هغه جسم چې مجهوله وړانګو سره مخامخ شوي وي، د خپل ځان څخه ثانوي وړانګه خپروي، چې د ساحې د محافظت د نظره د زیات ارزښت لرونکي ده او د دې تر څنګه د رادیوګرافي تصویرونو د مغشوشیت سبب کېږي.

ثانوي وړانګې هر طرف ته خپرېږي، د دې املې رادیولوژي په سرویس کې د خطرونو سبب ګرځي، که چېرې د اامتصاص موضوع په لنډ ډول توضیح کړو، نو باید ووایو، چې دا پدیده په لاندینیو عوامل پوره اړه لري:

د هغې مادې د اتومیک نمبر پورې چې د تشعشع سره مخامخ کېږي یعنې دا چې هغه مواد چې د لوړ اتومیت نمبر لرونکي وي، لکه کلسیم د رخوه اقسامو په مقایسه یعنې عضلات په زیاته اندازه وړانګه جذبوي، بایدووایو، چې دا موضوع هغه وخت صدق کوي، چې د ضخامتونو سره مساوي وي.

په هره اندازه چې مخصوصه کثافت زیات وي، په هماغه تناسب د وړانګې امتصاص ډېروي.

د عین نسج یا مادي په برخه کې هر څومره چې ضخامت زیات شي، په هماغه تناسب د وړانګې امتصاص زیاتوي.

www.ketabton.com

په هره اندازه چې د وړانګې طول لنډ وي، یعنې د نفوذ قابلیت یې زیات وي، په همغه اندازه اامتصاص کم صورت مومي، په داسې حال کې چې طول موج یې اوږد (انرژي) زیات جذبېږي.

د مجهوله وړانګې د امتصاص موضوع په رادیولوژي کې ډېر زیات اهمیت لري. د پورتنیو حقایقو په اساس وه، چې مونږ رادیولوژیک تصویر په مختلفو غړو کې په لاس راوړلای شو، مثلاً چې د پښتورګو مخصوصه وزن او د محیط د شحمي طبقې یې عین شی نه دي، نو د دې کبله د ګېډې په رادیوګرافي د پښتورګو په محیط کې یو شفاف خط چې په شحمي طبقې دلالت کوي لیدل کېږي، خاصتاً دا حالت په چاغو خلکو کې ښه لیدل کېږي. د سږو نسج چې دهوا څخه ډک دي، مجهوله وړانګې ته په اسانۍ سره د تېرېدو اجازه ورکوي، په داسې حال کې که چېرې په همدې نسج کې د قصبې د بندښت د کبله Atelectasic او یا په Pneumothorax اخته شي او د تکمش پېښه پیدا شوي، (یعنې د نورمال نسج په اندازه کې یې مخصوصه کثافت زیاتېږي) د وړانګې زیاته اندزاه جذبوي، د رادیوګرافي د کلیش پر مخ د سپین کثافت د پیدا کېدو سبب ګرځي. باید په یاد مو وي، چې مساوي ضخامتونه یا پېړوالی سره مقایسه کړو، غیر له هغې خپله حقیقي معنی د لاسه ورکوي.

د مجهوله وړانګو د امتصاص اساس او میخانیکتونه:

څرنګه چې د مجهوله وړانګې امتصاص په رادیولوژي کې زیات ارزښت لري، نو مختلف میخانیکیتونه یې په لنډ ډول تشریح کوو.

کله چې مجهوله وړانګې دې جسم سره ټکر وکړي، نو لاندینۍ پېښې ورڅخه څرګندېږي.

www.ketabton.com

۱. د وړانګې یوه برخه یې له کیفي بدلون یعنې بې تغییر طول موج د جسم څخه تېرېږي.

۲. یوه اندازه وړانګه په پورته توګه په نوموړي جسم کې امتصاص کېږي.

۳. د وړانګې د پاتې برخې څخه یې یوه اندازه د کیفي بدلون یعنې د یوې اندازې انرژي د بایللو څخه وارده وړانګه د طول موج څخه په زیاته اندازه د مطلوبه جسم ځنې خارجېږي.

۴. په عین وخت کې چې درې ګونې پېښې منځ ته راځي، د دې جسم څخه چې د وړانګې سره معروض شوي ثانوي مجهوله وړانګې خپرېږي.

۵. د دې پورتنیو څلورګونو پېښو سره سم هغه جسم چې د مجهوله وړانګه سره مخامخ شویدي، یو زیات شمېر الکترونونه بې ځایه کېدل یې په ځای کې صورت مومي یا په بل عبارت بمبارد شوي اتومونه د مجهوله وړانګې د فوتون په واسطه ایوناېزیشن Ionisation تهیج یا Exitation باندې معروض کېږي، د مجهوله وړانګې اامتصاص په لاندې څلورو اساسي میخانیکتونو منځ ته راځي:

۱. انتشار یا ساده Diffusion :- عبارت د یوه ساده تعامل د مجهوله وړانګې دفوتون او اتوم تر منځ دي، چې په نتیجه کې وارده انرژي دوباره انعکاس مومي او بې له دې چې انرژي یې ضایع شي او دا د ساده ایلاستیکي شوک یوه پېښه ده.

۲. امتصاص د فلورسانس میکانیزم یا د فوتو الکتریک پېښې (effect photo electric) چې په دې حادثه کې د مجهوله وړانګې یو فوتون د مادې یو الکترون سره ټکر کوي او د هغې په اثر د فوتون انرژي جذب او الکترون د خپل ځای څخه شړل کېږي یا په بل عبارت اتوم

www.ketabton.com

ايونايز کېږي.

د دې لپاره چې دا پېښه ښکاره شي، لازمه ده، چې د واړه فوتون انرژي د هماغه الکتروني مدار د انرژي ریاتوي، غیر د دې ایونایزیشن منځ ته راځي. خالي شوي ځای په الکتروني مدار کې یو د بل الکترون د خارجي مدار په واسطه اشغالوي او په نتیجه کې اضافي انرژي د فلورسانس تشعشع په څېر خارجېږي، په لنډ ډول ویل کېږي، چې د فوتو الکتریک په پېښه کې د فوتون انرژي جذبېږي، د هغې په اثر یو فوتوالکترون او د فلورسانس تشعشع یا ثانوي تشعشع ښکاره کېږي، چې ټولو خواوو ته خپرېږي، په یاد باید ولرو، چې د فلورسانس میکانیزم په اساس امتصاص په کمو انرژیو کې صورت مومي.

۳. د کمپتون په میکانیزم کې امتصاص یا Effect Compton:

د یو فوتون د برخورد په وخت کې ازاد الکترون سره او یا یو الکترون چې د خپل اتوم سره په کمزوري ډول ارتباط ولري، یوه اندازه انرژي الکترون ته انتقال مومي او د هغې په نتیجه کې نومورې الکترون محیط ته شړل کېږي، چې هغې ته Copton الکترون وایي. د مجهوله وړانګې فوتون وروسته د یوې اندازې انرژي د لاسه ورکولو څخه طول موج د تغییر سره (د طول موج زیات کېدل) خپل سیر ته دوام ورکوي، باید ووایو، چې څرنګه چې اتوم ایونایزسیون منځ ته راځي، بیاه هم ثانوي تشعشع پیدا کېږي.

۴. د وړانګې د امتصاص د الکتروني موج د پیدا کېدو په میکانیزم او یا انتي فوتون یا Anti photon په دې پېښه کې چې د لوړو انرژیو کې صورت مومي، د واړه فوتون اقلي انرژي باید ۰،۰۲ یا Mev لرونکي وي، (لکه د کوبالټ شپېته ګاما وړانګې په څېر) په دې

www.ketabton.com

شرایطو کې چې فوتون د اتوم د مقناطیسي ساحې لاندې راشي، په دوو جسمونو کې یعنې یو الکترون یعنې پوزیترون Positon او Negaton (منفي الکترون یعنې نګاتون) (Negaton) بدلېږي، چې د هر یو انرژي (۰.۵۲Mev) وي، حاصل شوي الکترونونه یعنې نګاتون د نورو الکترونونو په څېر تعاملاتو ته دوام ورکوي، حال دا چې د پوزیترون عمر ډېر کم او په چټکۍ سره د یو منفي الکترون سره یو ځای کېږي او په نتیجه کې دوه فوتونه چې هر یو د ۰.۵۲Mev انرژي لرونکی دي حاصلېږي.

په دې ډول یادونه کوو، چې د مجهولې وړانګې د برخورد په وخت کې د ګاما وړانګه یا یوې بلې مادې سره یوه برخه انرژي یې جذبېږي او بله برخه یې د هماغه جسم څخه تېرېږي او د دې تر څنګ ثانوي وړانګه کې د وړانګې تحفظ له مخې زیات ارزښت لري او هم د رادیوګرافیکي تصویرونو د مغشوش کېدو سبب ګرځي منځ ته راځي.

د مجهوله وړانګو کیمیاوي ځانګړتیاوې یا خواص:

د فوتونو د اغېزې لاندې مجهوله وړانګه د نقرې د بروماید بلورات چې د رادیوګرافي د فلم د پاسه ځای لري، یو شمېر تحولات منځ ته راوړي او په نتیجه کې پټ یا مخفي تصویر حاصلېږي، چې هغه وروسته د فلم د پریمینځلو څخه څرګندولای شو او د کتنې وړ ګرځي، مخکې هم په دې برخه کې یادونه شوېده. د ځینو موادو رنګه کېدل او یا یې د رنګ د منځه تلل د مجهوله وړانګې د برخورد له کبله پیدا کېږي، د مثال په ډول باریوم پلاتینوسیانور د بلوراتو شین رنګ د مجهوله وړانګې سره د مخامخ کېدو له سببه سور د خښتې په څېر رنګ غوره کوي. په داسې حال کې چې د پوتاشیم د پلاتینوسیانور سپین ته مایل

www.ketabton.com

بلورات ابي رنګ ته بدلون مومي.

غټ تحولات چې د مجهوله وړانګې د اوبو سره د مخامخ کېدو له کبله پیدا کېږي، عبارت د قوي اکسیدانټ مرکباتو د منځ ته راتلو څخه دي، لکه: H_2O_2 , H_2O, OH او یا اتومیک اکسجین دي. د اوتیره د ژوندیو په عضویت کې هم پیدا کېږي او قسماً بیولوژیک پیدا شوې پېښې څرګندوي.

د مجهوله وړانګو بیولوژیکي ځانګړتیاوې:

کله چې حجرات او انساج د مجهوله وړانګې سره مخامخ شي، د یو شمېر بیولوژیک اغېزو د منځ ته راتلو سبب کېږي، چې دا تاثیرات د یو شمېر عواملو او شرایطو پورې تړلي دي. په اساسي توګه دا ټول بېولوژیکي تاثیرات د حجراتو او انساجو د اتومونو ایونایزیشن څخه پیدا کېږي او مخکې مو ترې یادونه کړېده باید په یاد ولرو، چې د بدن ټول انساج د عین مقدار تشعشع په مقابل کې کم حساسیت لري. په داسې حال کې چې ځینې نور انساج د زیات حساسیت لرونکي وي، د مثال په توګه هغه حجري چې زیات میتوتیک فعالیت لري او په کمه اندازه فرق کېږي، حساسیت یې زیات ښکاره کېدای شي او د دې مثال د هډوکي په مخ، لمفوئید نسج، جنسي حجرات، پوستکي او د هضمي جهاز په مخاطي غشا کې کتلی شو.

باید په یاد مو وي، چې د مجهوله وړانګې اغېزې زیاتره وروسته د یوې پټې یا مخفي څو ورځني مرحلې څخه حتی څو اونۍ وروسته کتل کېږي، باید یادونه وکړو، چې د مجهوله وړانګې د تطبیق میتود په دې ځای کې پوره رول لري، یعنې دا چې که عین دوز په یو ځل چې تطبیق شي چټکې اغېزې خاصتاً په پوستکي کې پیدا کوي، مګر که چېرې

www.ketabton.com

عین دوز په کسري توګه او په دفعاتو کې تطبیق شي، ښایي اغیزې یې په سترګو ونه لیدل شي.

په حجراتو باندې د مجهوله وړانګو اغیزې:

کله چې مجهوله وړانګه د عضویت سره مخامخ شي، یو شمېر الکترونونه د کمپتون او فوتو الکترون وتیرو په اساس په بدن کې پیدا کېږي او په نتیجه کې عضویت په اتومونو کې د ایونایزیشن او تهیج پېښې منځ ته راوړي، د دې کبله کېدای شي، چې د پروتین غټ مالیکولونه په عضویت کې موجود دي، د څیرې کېدو سره مخامخ شي او خصوصاً کروموزومونه د دې پېښې سره اخته کېږي، برسېره پر دې پیدا شوي ایونونه د کولوئیدل ساختمان د پاسه تثبیت کېږي او دهغې فعالیت کې ګډوډي راپیدا کوي.

نظر په هره واقعه او یو شمېر عواملو د عضویت حجرې په کمه یا زیاته اندازه اغیزمنې کېږي او په نتیجه کې لاندې پېښې منځ ته راتلای شي.

د حجرې انی مړینه.

د حجرې تحریکیت، د امتصاص پېښه او د ټولو فعالیتونو د منځه تلل.

د حجرې د تقسیم د انومالي پیدا کېدل چې دا حالت د کروماتین د یوې برخې د تخریب څخه منځ ته راځي.

د حجرې د ودې ځنډېدل دا وتیره د سایتو پلازم د قسمي تخریب او تجزیې له کبله پیدا کېږي. په زړه پورې ټکی دا دی، کله چې عضویت د مجهوله وړانګې سره مخامخ شي، ټولې حجرې یو شانته نه اغیزمنې کېږي. بلکې یو شمېر یې په عادي توګه خپل ژوند ته ادامه ورکوي.

www.ketabton.com

په هره اندازه چې د حجرې جسامت غټ وي (ترشحي حجرات او د انقسام په حال کې تومورال حجرات) په هماغه اندازه يې د تشعشع په مقابل کې حساسیت زیات وي، د مجهولې وړانګې په مقابل کې د حجرو حال رول د حساسیت په څرنګوالي کې یا Radiosensibilite حجرات په لاندینیو حالاتو کې د تشعشع په مقابل کې لوړ حساسیت ښکاره کوي.

په هره اندازه چې د Coryocinetique فعالیت زیات وي، د مثال په ډول د Germenative حجرات او انساج یعنې د جنس غدو اتو حساسیت زیات وي.

حجرې چې هر څومره په کمه اندازه تفریق شویي Indifferencied حساسیت یې زیات وي.

د حجراتو حساسیت په کاریوسینتیک مرحله کې د ۲-۷ ځلې زیاتېږي او د غدوي حجراتو په هکله باید ویل وشي، چې د هغوی حساسیت زیاتوالی د افرازي فعالیت په وخت کې زیات وي. همدارنګه د سګماسیون په مرحله کې د القاح شوي تخم حساسیت هم زیات کېږي.

د اخته شوې برخې رول:

د تجربو پواسطه ښکاره شوې ده، چې د حجرو ځنې برخې د وړانګې په مقابل کې زیات حساسیت ښکاره کوي او کله چې وړانګه هماغې برخې ته ورسېږي، د حجرې د مړینې سبب ګرځي، نومورې منطقه د هدف یا Cible او یا Suicide Bog یاد ېږي او د څو میکرون مکعب په اندازه حساسیت لري او د حجروي ډول له مخې سره توپیر لري.

باید په یاد مو وي، چې د حجراتو نوع ۲۵ ځلې نظر سایتوپلازم ته د زیات حساسیت لرونکي وي.

www.ketabton.com

د وړانګې د دوز رول د پېښو په پیدا کېدو کې:- که چېرې عین دوز په یو ځل ورکړل شي، پر مخ تللی او چټکې اغېزې منځ ته راځي. په داسې حال کې که چېرې په کسري دوز سره ېې ټول عین دوز تشکیل کړي کمې اغېزې ښکاره کوي او حجرې د ډېر وخت پیدا کوي، تر څو دوباره خپل ځان ترمیم کړي.

هغه ټکي چې باید هېر نه کړل شي، عبارت دي له Effeciate Relative (E.B.R) Biologique نسبي بیولوژیک موثریت Energic Lineaire (T.E. L) Tramafert د انرژۍ خطي انتقال غونچې څخه دي، چې د بیالوژیک تاثیراتو په پیدا کېدو کې رول لري. په هره اندازه ېې د وړانګې انرژي کمه وي T.E.L او E.B.R یې لوړوي، نو د دې کبله په زیاته اندازه بیالوژیک تاثیرات پیدا کوي. په داسې حال کې چې د لوړې انرژۍ وړانګه په عضویت کې په کمه اندازه جذبېږي، بلکې د بدن څخه تېرېږي. ځرنګه چې د مجهولې وړانګې تاثیر ګاما وړانګه او ټولو تشعشعاتو کې د ایونایزیشن پیدا کېدونکی وي، د رادیوتراپي په مبحث کې لوستل کېږي، مګر سره د دې هم ګرانو محصلینو ته په لنډ ډول لاندې یو څه معلومات وړاندې کېږي:

۱. په وحید الحجروي موجوداتو باندې تاثیرات: بکتریا په عمومي توګه کم حساسیت ښکاره کوي، خصوصاً د Koch Bacilles د زیادت مقاومت لرونکي دي. په صنعتي ډول د جراحي سامان د تعقیم او پانسمان لپاره د وړانګې د عمده منبع خصوصاً د رادیواکتیف موادو د بمونو څخه چې د رادیواکتیف شدت یې ډېر زیات دې استفاده کېږي.

۲. د انسان د عضویت په انساجو کې اغېزې:- حساس ترین انساج عبارت د لومړنیو سپینو او سرو کریواتو حجرې دي، په دویمه درجه

www.ketabton.com

جنس حجرات او د اپیدرم پیدا کونکي حجرې دي، په دریمه مرحله تفریق شوې حجرې لکه غدوات، عضلي نسج، منظم نسج، عصبي نسج او په پای کې عضمي نسج په کمه اندازه حساسیت څرګندوي. ځنې وخت د التهاباتو له کبله یو شمېر انساج رشیمي بڼه غوره کوي. چې په نتیجه کې یې د تشعشع په مقابل کې حساسیت زیاتېږي.

د بیولوژیک افاتو خفا مرحله:

سره له دې چې د تشعشع له کبله لاس ته راغلې نتیجې په حجراتو کې ډېر ژر منځ ته راځي، لاکن میکروسکوپیک تحولات وروسته د یوې مودې څخه پیدا کېږي، حتی داسې هم کېدای شي، چې په میکروسکوپیک ازموینو کې هم تر یوه وخت پورې د کتنې وړ نه وي او دا پېښه په هغه حجرو کې چې د ودې قابلیت یې په ځنډنې ډول وي منځ ته راځي، په داسې حالاتو کې د مودو وروسته د تشعشع سره د اخته کېدو له کبله د کوم ترضیض او یا انتاني پېښې په اثر د رادیونکروز منځ ته راتلای شي. پورتنۍ پېښې خاصتاً په تخمدانونو او د هډوکي په نسج کې کتل کېدای شي.

۳. خپرې اغېزې او یا د مجهوله وړانګه انتخابي تاثیرات:

که چېرې د وړانګه دوز کافي یا پوره وي، نو د یوه نسج ټول تشکیل کونکي عناصر د خطرسره مخامخېږي او Cytocoustic diffies اغېزې پیدا کوي. مګر که د وړانګه دوز په کمه اندازه وي، د نسج ځنې عناصر چې زیات حساسیت لري په افت اخته او یو Cytolethole Selective (حجروي انتخابي اغېزه منځ ته راځي).

په پوستکي باندې اغېزې: کله چې پوستکی د تشعشع سره مخامخ شي، نو دریم ډوله افتونه پیدا کوي:

www.ketabton.com

۱. حاد منتشر رادیو نکروز:- د نرمې وړانګه د قوي دوز څخه وروسته پیدا کېږي، د اخته کېدو ځانګړي علایم یې عبارت د پوستکي د ټولو عناصرو د افت څخه دي، د پښې د وخامت او پراختیا له مخې دري درجې رادیو درمیت Radio dermite یعنې اوله، دویمه او دریمه درجه منځ ته راځي.

۲. انتخابي رادیو درمیت:- وروسته د سختې وړانګې د تطبیق څخه پیدا کېږي، یوازې د حجرو پیدا کونکي طبقې د درم سره په تماس کې دي اخته کوي، وروسته تقریباً د یوې پټې لس ورځنۍ مخفي دورې څخه چې د اپیدرم سطحې حجرات سقوط کوي، د درم طبقه لوڅه شوې او که چېرې د وړانګې دوز یوه اندازه کم وي، نو د ویښتانو په بصلي باندې انتخابي اغېزه منځ ته راځي او ویښتان رژېږي.

۳. مزمن رادیو درمیت:- په هغو خلکو کې لیدل کېږي، چې د زیاتې مودې لپاره د کمې اندازې مجهوله وړانګې سره معروضوي، مثلاً په هغه رادیولوجستانو کې چې بې له ربړي سرب لرونکو دستکشو او پېش بند ربړي سرب لرونکي رادیوسکوپي تر سره کوي. فعلاً دا معضله په زیاتره ځایونو کې حل شوېده، ځکه چې د طبي تلویزیون د Intensifie Image مشکل له منځه وړی دی د ځنډني درمیت په موجود والي کې د هیپوکراتوز سکلرودرمي تیلانژیکتازي Telangiectasie پیدا کېږي او دا افات تقرح باندې بدلېږي او کانسر ته میلان لري.

۴. د پوستکي احمرار یا Eryfheme:- په دوو مرحلو کې ښکاره کېږي، اوله مرحله د تشعشع سره د معروض کېدو څخه وروسته چې د څو ساعتو په موده کې له منځه ځي او دویمه درجه احمرار یوه یا دوه

www.ketabton.com

اونۍ. وروسته څرګندېږي او د هغه احمرار سره ورته والی لري، چې د لمر څخه پیدا شوي وي او پوکانۍ Phlyctene لرونکي دي. وروسته د احمرار څخه عاداتاً یو ډول صباعات په پوستکي باندې باقي پاتې کېږي.

د وړانګې اغېزه د وینې په کریواتو باندې:- د دورانې وینې کاهل عناصر د زیات مقاومت لرونکي دي په داسې حال کې چې د دورانې وینې د ابتدایي حجرو عناصر په زیاته اندازه حساس دي. لومړی Leucopenic او کم خوني منځ ته راځي. د رادیولوجستانو زیاتره خفیفه لوکاپیني د لمفوسیتونو او مونو کلیر د زیاتوالي سره یو ځای لري. په داسې حال کې چې پولي نوکلیر کموالی څرګندوي. د Lymphocytose ځانګړې علامه ده، باید په یاد ولرو، چې د سروکریواتو د عمر نېټه دنتایجو په تعبیر کې په پام کې ونیول شي. څرنګه چې د وینې سره کریوات د دوو میاشتو په حدود کې عمر لري، نو د کم خوني یا فقر الدم ښکاره کېدل وروسته له یوې یا دوو میاشتو څخه په هغه خلکو کې چې د وړانګې سره کار کوي، یو ښه او غوره صحي معیار دی.

په جنسي حجراتو او غدواتو باندې د تشعشع اغېزې:

په خصیه وو کې سپرمتوګنی حساس ترین عناصر دي د تشعشع د اندازې له مخې یا پوره شندوالی او یا په موقتي ډول د سپرمتوزوئید له مینځه تلل پیدا کېږي. په تخمدانونو کې پاخه فولیکول دوګراف کې انفجار ته نژدې وي تخریب او په نتیجه کې تحیض په ثانوي توګه توقف مومي، ددې کبله په هغه ښځو کې چې د حمل اشتباه موجوده وي یا یې حمل ثابت وي تر شپږمې اونۍ پورې رادیوګرافي او رادیوسکوپي

www.ketabton.com

مجاز نه ده.

د بدن په ټولو نسجونو باندې د وړانګو اغېزې:

منظم نسج: سره ددې چې دومره حساس نه دی، مګر وروسته د یوې التهابي صفحې څخه په تصلب اخته کېږي، چې د الاستیکي او کولاژن الیافو پېړوالی ورسره ملګری وي.

د داخلي افرازاتو په جمله کې د فوق الکلیه غدې خاصتاً په خبیثو مرضي حالاتو کې حساس وي.

د سترګې عدسیه د مجهوله وړانګې سره مخامخ کېدو له کبله په ساد یا Cataract اخته کېږي.

خلطي اغېزې: په پلاسما کې یو شمېر تېربدونکي بدلونونه د P.H له مخې پیدا کېږي، په دې توګه چې په اوله کې اسیدوزس په تېربدونکي ډول ښکاره او ورپسې د څو ورځو لپاره د الکلوز پېښه منځ ته راځي، برسېره پر دې د پلازما د کلور په اندازه او هم د کولیسترول په کلسیم کې کمښت پیدا کېږي. کله چې ټول بدن د تشعشع سره مخامخ شي، د لبومین او ګلوبولین تناسب ډېر لوړېږي او د شاک پېښه منځ ته راوړي.

مجهوله وړانګه نه یوازې د سوء اشکالو سبب ګرځي، بلکې د حقیقي موټېشن سبب هم کېږي، باید په یاد ولرو، چې دا پېښه منځ ته راوړي، چې دا پدیده د زیات ارزښت لرونکې ده، هغه کتنې چې په حامله ښځو کې د اتمي بمبارد مان په وخت کې د جاپان په هېروشیما او ناګاساکي کې سرته رسېدلي دي او په تشعشع معروض شویدي، داسې نتیجه ګیري شوي چې د راد څخه زیات دوز د ماشومانو د مینډو د انومالي او حتی د جنین د مړینې سبب شویدي، خصوصاً د حاملګۍ په

www.ketabton.com

لومړي میاشت کې لاس ته راغلي افات زیاتره , Hydrocephaly Microcephaly د فزیکي ودې ځنډ پدل همدارنګه ذهني او داسې نورې پېښې یې هم پیدا کړیدي. په انسانانو کې دا خطرات په (۱۸-۳۸) ورځو د حمل کې کتل شوي وو.

په سرطاني حجرو د مجهوله وړانګو اغېزې:

دا تاثیر ډېر مهم دی او د رادیوتراپي په بحث یعنې د مختلفو امراضو په تداوي کې به خصوصاً په سرطاني پېښو په مفصل ډول یادونه وشي.

www.ketabton.com

کانترستت مواد

د دې لپاره چې د عضویت یو جوف د بل څخه توپیر کړو، نو مصنوعي کانترست ته اړتیا ده، نو له دې کبله لازمه ده، چې په مختصر او لنډ ډول د کانترست مواد و څخه یاد ونه وکړو. په خلاصه ډول ویلای شو، چې دوه ډوله کانترستت موجود دي، یو مثبت او بل منفي.

د کثیفه مواد و یا مثبت کانترستت مطالعه:

د دې مواد و اتومیک نمبر نظر د عضویت انساجو ته لوړ دی او په اوسني وخت کې د دوه مواد و څخه چې عبارت دا یو د مرکباتو او سلفات باریوم ځنې دې استفاده کېږي.

۱. مستعمله کثیفه مواد چې د خولې له لارې استعمالېږي او د هضمي جهاز په واسطه نه امتصاص کېږي، د سلفات باریوم څخه عبارت دی. دا ماده یو سپین پوډر چې په اوبو کې غیر منحل (اما د اوبو سره مخلوطه کېږي) او په مختلفو تناسبونو په اوبو کې مخلوط کېږي. هر څومره چې د کوچنیو ذراتو لرونکي وي، په هماغه تناسب د هضمي نل د جدار سره دنښتلو قدرت لرونکی وي. باریوم سلفیت د بلعوم، مري، معدې، وړو کلمو او غټو کلمو د مطالعې لپاره استعمالېږي. موږ کولای شو، چې دا ماده د ایمالي د لارې سونډ او بلع فعل په وسیله استعمال کړو. د باریوم سلفیت خیال د رادیوګرافي د کلیشې پر مخ د یو مصنوعي کثافت څخه عبارت دی.

۲. د ایود لرونکي کثیفه مواد چې په اوبو چې منحل وي، د انتخابي اطراح په واسطه د پښتورګو او یا صفراوي طریقو پواسطه اطراح مومي.

www.ketabton.com

الف: د ایود مرکبات چې په اوبو کې منحل دي، د بولي طرقو او دورانې سیستم د مطالعې لپاره تر ټولو ښه پخوانیو موادو کې استفاده کېدله او عبارت د Mono lode او Di lode څخه وو، چې زیاته سمه اغېزه یې درلوده، اما فعلاً د Tri lode مرکباتو څخه کار اخلي، چې سمیت یې کم او رادیولوژیک کثافت یې زیات وي، زمونږ په مملکت کې چې فعلاً پیدا کېږي او د بولي سیستم د مطالعې له پاره تر ټولو کار اخلي عبارت د Uro- polonium, Urografine Hypaqu څخه دي.

د پورتنیو موادو څخه په انجیوګرافي کې هم استفاده کېږي، Conry مستحضر هم باید په نظر کې وي.

ب:- د طرق صفراوي لپاره ایود لرونکي مرکبات د Biligrafine څخه دي، چې زمونږ په مملکت کې رواج لري.

۳. د ایود لرونکي مرکبات چې په شحم کې منحل دي، عبارت (Lipiodol) څخه دي، چې د عصبي سیستم د جوفونو نخاعي قنات، فستولونو، هستیریو سلپنکوګرافي، لمفوګرافي، برانکوګرافي او داسې نورو لپاره تر ټولو کار اخلي.

۴. ایود لرونکي جامد مرکبات چې د خولې د لارې تطبیق کېږي او فعلاً زمونږ په مملکت کې رواج لري او په انتخابي توګه د کبد څخه اطراح کېږي، عبارت Cop. Biloptine او Tab. Telepaque څخه عبارت دی.

۵. د برانکوګرافي د اجرا لپاره برسېره پر لپوئیدول د ایود لرونکي مرکباتو کې لرونکي د Methyl Cellulose carbox او تجارتي نوم یې Mytrast (په وبو کې مستحلب) استفاده کوي او بل ترکیب یې Propyliodone کې تجارتي نوم یې Dionosil - Peopylix دی، په

www.ketabton.com

اوبو کې د مستحلب په ډول کې استعمالېږي.

نفي کانترستت مواد:

ځينې راديولوژيکي کتنې وروسته د هوا او باد د مختلفو ګازاتو له تطبيق څخه تر سره، لکه کاربونيت ګاز، نايتروجن، د اکسيجن او کاربونيت مخلوطه يعنې کوبوژن تر سره، د عصبي سيستم توګرافي او انسيفلوګرافي ګاز په واسطه او داسې نور.

د منفي کانترستت له استعمال نه وروسته په ساحه کې مصنوعي فرط شفافيت مينځ ته راځي، مضاعف کانترستت يا Double Contrast د هضمي جهاز د مطالعې لپاره استعمالېږي او په دې کتنو کې د باريوم سلفيت او هوا څخه کار اخيستل کېږي.

www.ketabton.com

ټټر يا صدر
د سينې راديوګرافي
Chest x- Ray

د سينې د راديوګرافي د اجرا لپاره څو مهمو ټکو ته اړتيا ده، چې بايد په زياته اندازه پاملرنه ورته وشي.

لومړی: دا چې په دې نژدې وختونو کې منل شوي دي، چې د سينې اکسری د روټينو او يا لازمو ازموينو څخه ګڼل کېږي. يانې دا چې، يو ناروغ کتنځی يا روغتون ته لاړ شي، ښه به دا وي، چې دا ازموينه يې تر سره شي. دا ځکه چې يو شمېر ناروغتياوې شته، چې کلينيکي نښې او علامې نه څرګندوي. خو کله چې د سينې راديوګرافي تر سره شي، په خپله ناروغي او يا د متاستاز نښې کتل کېږي. نو په دې اساس په زغرده ويلای شو، چې کله ناروغ داکتر ته لاړ شي، ښه به دا وي، چې د سينې اکسري يې د نورو ازموينو تر څنګ تر سره شي.

په عمومي توګه منل شوېده، چې د سينې راديوګرافي په P+A يا خلفي قدامي وضعيت کې د ولاړې په حالت کې او ژور شهيق کې اخيستل کېږي. که چېرې اړتيا پيدا شي، په Lateral يا اړخي وضعيت او نورو وضعيتون کې هم اخيستلای شو، د دې لپاره چې ناروغتياوې په ښه توګه تشخيص شي، ضروري ګڼل کېږي. چې بايد د فلم پر مخ لاندې ټکي ليکل شوي دي.

الف: د ناروغ نوم د پلار نوم د اکسری وضعيت نښه (R يا L)نېټه جنس يا (Sex) او که لازم وګڼل شي. (Word) يا څانګې څخه هم يادونه وشي، ناروغ بايد د اکسری د اخيستلو په وخت کې په متناظر ډول وي، بايد د کيفيت له نظره ولټول شي. يانې دا K. V او M. A يې په وړ

www.ketabton.com

اندازه تطبیق شوي وي، د سږو او زړه خیال په څرګند ډول وي.

د الف جز په اړوند باید یادونه وکړو، چې د نوم د لیکنې ارزښت ښکاره دی، چې ایا کلیشه یا فلم چې اخیستل شوی د کوم بل ناروغ سره غلطي منځ ته نه وي راغلی. د پلار د نوم لیکنه له دې کبله مهمه ده، چې ځینې وخت کېدای شي، چې د رادیولوژي په څانګه د دوه یا درې تنو داسې ناروغانو اکسرې واخیستل شي. چې نومونه یې سره ورته والی ولري نو د دې اشتباه د مخنیوي لپاره ضروري ده، تر څو د فلم پر مخ د ناروغ د پلار نوم هم ولیکل شي. د اکسرې د فلم پر مخ باید د وضعیت حرګندونه شوی وي. د ببلګې په توګه د ملا سستې او ولاړې په حالت کې د سینې رادیوګرافي کې ډېر زیات توپیر شته او هم باید دې ټکي ته ډېر ارزښت ورکړو، چې د وضعیت لیکل د اهمیت وړ دي. ځکه چې د یو شمېر ناروغتیاوو په تشخیص او پېژندنه کې مهم رول لوبوي. ننبه (Sing) هم د ډېر ارزښت وړ ده، دا ځکه چې باید په دې پوه شو، تر څو چې ناروغي په چپه خوا ک بده او که ښي خوا کې دا ټکي د یوې خوا په یو شمېر جنایي او عدلي پېښو کې مهم دي او د بلې خوا ځینې وخت ولادي انومالي موجودې وي. د ببلګې په توګه که ناروغ په Dextro cardia اخته وي، پوهیدای نه شو. تر څو چې (L او R) ننبه موجوده نه وي، د نبټې یا تاریخ لیکل د فلم پر مخ هم ډېر اهمیت لري. هغه دا چې د ناروغتیاوو د ښه کېدو او یا پرمختګ څخه کنترول اکسرې پواسطه پوهېدای نه شو، خو په دې هم نه پوهېږو، چې دوه کلیسي چې د مطالعې لاندې نیول کېږي. او د فلم پر مخ نبټه نه وي لیکل شوي وي. توپیر ستونزمن دی، نو باید په زغرده ووایو، چې نبټه یا Date د فلم پر مخ حتماً باید موجود وي او لیکل شوي وي. او لیکل شوی وي، د جنس

www.ketabton.com

یا Sex په اړوند باید یادونه وکړو، چې یو شمېر ناروغتیاوو په ښځینه وو کې زیاتې او ځینې یې په نارینه وو کې زیاتې منځ ته راځي. نو له دې کبله د جنس لیکل د فلم پر مخ هم ضروري ګڼل کېږي. په پای کې باید ووایو، ښه به دا وي، چې د Word یا سرویس لیکنه هم مهمه ده، ځکه چې ځینې وخت په دې برخه کې هم ستونزې منځ ته راځي.

د سینې د فلم کتنه او مطالعه:

د دې لپاره چې د سینې رادیوګرافي په واسطه د ناروغتیاوو تشخیص وکړای شو. نو ښه به دا وي، چې په علمي او سیستماتیک ډول یې د مطالعې او څېړنې لاندې ونیسو ضروري ګڼل کېږي. چې د فلم یا کلیشې مطالعه د محیط څخه پیل او وروسته مرکزي برخې د کتنې لاندې نیسو. لومړی د پوستکي د پاسه د Scar یا ندبې نسج کتنه چې ایا شته او که نه وروسته له دې د پوستکي لاندې ایمفزیما یا Lipome, Subcutaneus, Emphysema تومور د لمفاوي عقدا تو غټوالی Myosit ossficant او داسې نور ولټول شي. د پوستکي د پاسه او د پوستکي څخه لاندې برخې د فلم په پورتنۍ او ارخیزو برخو کې لټول او کتل ضروري دي. دواړه خواوې حجاب حاجز او یا Costopherenic Angle زاویو ته باید ډېر ځیر شي، چې په متناظر ډول دي او که نه په نورمال حالت کې دواړه خواوې حجاب حاجز زوایې Sharp یا تېره توګه وي، او که احیاناً په کې کوم بدلون یا Blunted یا پخ شوی خیال موجود وي، څېړلی شي، چې ایا دا بدلون د سږې، حجاب حاجز او که د ګډې د ناروغتیاوو له کبله پیدا شوی دی. دا ځکه چې دا درې برخې ددې زاویو د بدلون سبب ګرځي. څرنګه چې په نورمال حالت کې حجاب حاجز وکتل شي. چپ خوا Dome یا قبه یي توګه وي، نو په دې اساس باید دواړه

www.ketabton.com

خواوې د حجاب حاجز وکتل شي. چې خوا حجاب حاجز د فلم پر مخ د کتنې وړ دي. دا ځکه چې د معدې جوف ور څخه لاندې ځای لري، نو په زیاتره پېښو کې یې کتلای شو. د ښي خوا حجاب حاچز خیال په نورمال حالت کې نه لیدل کېږي. ځکه چې د ینې (Liver) سره یې کثافت یو شانته دی، نو له دې امله د کتنې وړ ه وي، ښي خوا حجاب حاجز د کین پلو په نسبت په نورمال حالت کې تقریباً د یوې بین الضلعي مسافې په اندزه لوړ دی، په لنډه توګه باید یادونه وکړو، چې په حجاب حاجز کې د سینې ګېډې او په خپله د حجاب حاجز موقعیت په P+P کلیشه کې چې د ولاړې په حالت کې تر سره شوي د نهمې او یوولسمې خلفي پښتیو سره سمون خوري، په دې شرط چې اکسري په ژور شهیق کې اخیستل شوي وي. څرنګه چې ښي خوا سږې د رې لوبونه او لس سګمنتونه لري او په کېن خوا کې دوه فصونه او نهه سمګمنتونه ځای لري، نو که چېرې په ښه توګه اکسري تر سره شوي وي. ښي خوا سږې د چپ سږې نسبت یوه اندازه زیات تورواليا Leucency څرګندوي. په نورمال دواړه سږو بین الضلعي مسافې باید په متناظر ډول مساوي وي. که چېرې په بین الضلعي مسافو کې توپیر موجود و باید ولټول شي. چې کومه ناروغي موجوده او که د ناروغ وضعیت په نورمال ډول نه دی، د متناظر وضعیت پېژندنه د ترقو یا Clavicle د هډوکو څخه په ښه توګه کېدای شي، دا ضروري ګڼل کېږي. چې د سینې د اکسرې پر مخ د خلفي او قدامي پښتیو شمېر، موقعیت نورمال او غیر نورمال حالتونه وپېژنو، دا ځکه چې د یوې خوا په جنایي پېښو او د بلې خوا د ناروغتیاوو په پېژندنه کې مرسته کوي. خلفي پښتې په ښکاره توګه د کتنې وړ وي او محدبیت یې پورتنۍ خوا ته وي او د بلې خوا یې شمېر هم زیات یا نې تر

www.ketabton.com

لسمې پښتنې پورې کېدای شي. د قدامي پښتیو محدبیت ښکته پلوي او په P+A اکسری کې تر اتمې پښتنې پورې د کتنې وړ وي، د دې لپاره چې د ناروغیو پېژندنه او تشخیص په ښه توګه تر سره شي، نو دا اړینه ګڼل کېږي. چې د سینې د رادیوګرافي په اړوند پورتنۍ کړنې او اصول په نظر کې ونیول شي، یو شمېر اصطلاحات د سینې د رادیوګرافي لپاره اړین دي، تر لوستونکي د ستونزو سره سره مخامخ نه شي. چې په لاندې ډول ترې یادونه کوو:

Leucency: یا تورواالی چې دا په متجانس یا Hemageneus ډول او Non hemageneus ډول وي. په متجانس ډول تورواالی هغه حالت دی، چې د اوعیو یا Vascularization خیال په کې څرګند نه شي، د مثال په توګه په Pneumo thorax کې غیر متجانس ډول تورواالی د هغه حالت څخه عبارت دی، چې د نورمال حالت څخه سړې په زیاته اندازه تور وي، لاکن د اوعیو خیال په کې لیدل کېدای شي. لکه: Emphysema.

Oapacity یا سپین والی یا کثافت چې دا پېښه هم په دوه ډوله ده، چې یوه عبارت د Hemogeneus او بل یې Non hemogeneus څخه دي، متجانس کثافت په هغه بدلون دلالت کوي. چې یو شانته سپین والی د فلم پر مخ څرګند شي. لکه Consulidation کې غیر متجانس سپین والی هغه وخت کتل کېږي. چې تور او سپین خیالونه یو ځای پیدا شوي دي. لکه: د Pneumonia د روغېدو یا Resolution پرمهال د دې لپاره چې په پورتنیو لیکنو پوه شو او لوستونکي ترې غوره پایله تر لاسه کړي په لاندې شیما کې څرګندوو.

www.ketabton.com

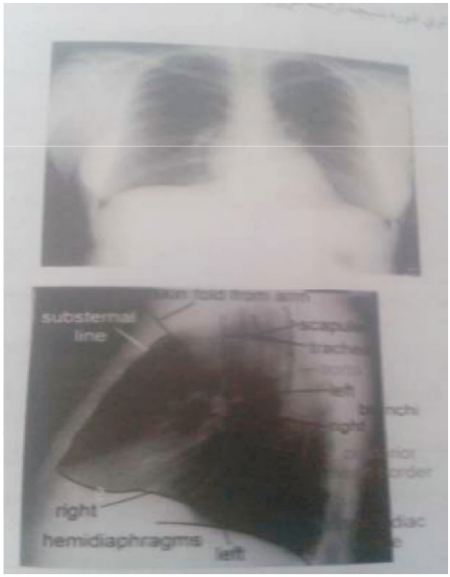

د سینې د ازموینې طریقه- اناتومي او ولادي سوي اشکال:

د ازموینې طریقې:- په عمومي توګه دې موافقې ته رسیدلي دي، چې د سینې رادیوګرافیک ازموینې د نورو رادیوګرافیکو معایناتو په نسبت د (۳۰-۵۰) فیصدو پورې زیاتې تر سره کېږي، دا ځکه چې د سږو ناروغتیاوو په تشخیص او پېژندنه کې مهم رول لوبوي. همدارنګه د منصف او د سینې د عضمي سیستم ناروغتیاوې هم تشخیص کېدای شي او یوه ډېره باارزښته مطالعه ده. د سینې رادیوګرافي چې کله اخیستل کېږي، د ناروغیو شته والی او نشتوالی ښکاره کوي، په همدې شان د ناورغی پرمختګ هم څرګندوي، د بلې خوا د سینې رادیوګرافي د فزیکي ازموینې او کلینکي تاریچې ځای نه شي نیولای، دا ځکه چې د دې مېتودونو په واسطه یو شمېر افات پېژندل کېږي، چې د نورو په وسیله یې نه شو پېژندلای.

www.ketabton.com

د دې امکان شته، چې یوازې د سینې د رادوګرافي له مخې د یو شمېر ناروغیو مثبت تشخیص اجرا کړو، لاکن نور اړخونه یې زموږ څخه پټ پاتې کېږي، نو طبیعت یې د باکترلوژیک او سایتولوژیک ازموینو په وسیله پېژندل کېږي. قلبي وعایي افات هم د E.C.G او Imaging یا حقیقي تصویرونو پواسطه تشخیص په واسطه تشخیص کېدای شي.

رادیوګرافي Radio graphy

د سینې رادیوګرافي په مختلفو وضیعتونو کې ترسره کېږي، لاکن په عمومي توګه خلفي قدامي او اړخیزو وضیعتونو کې ورځنې کار اخلي. یو شمېر ډیپارتمنتونه په دې تاکید کوي، چې اړخیز یا جنبي (Lateral) فلم د سینې په ناروغانو کې ضروري دي. همدارنګه یو شمېر مطالعات د دې ارزښت کموي. خاصتاً په هغه ناروغانو کې چې عمر یې د (۴۰) کلنۍ څخه کم وي، په روټینه او Screening ازموینه کې زیات اهمیت او ارزښت نه ورکوي، د سینې د رادیوګرافي د اجرا په وخت کې د فلم او تیوب تر منځ فاصله د (۲) فوټو څخه باید کمه او ناروغ باید ژور شهیق اجرا کړي، زیاتره رادیولوجستان لوړ ولتاژ تخنیک ته تر جیح ورکوي، ۱۲۰-۱۵۰KV د دې اندازو په وسیله ښه نفوذ او د منصف ساختمانونه او د زړه خلفي برخه کې څرګند کېدای شي، په ځنې موسساتو کې د سینې رادیوګرافي په دېر لوړ ولتاژ اجرا کوي، (۳۵۰KV) د دې تخنیک په هکله مختلفې عقیدې موجودې دي او په عمومي توګه یې نه تائیدوي.

www.ketabton.com

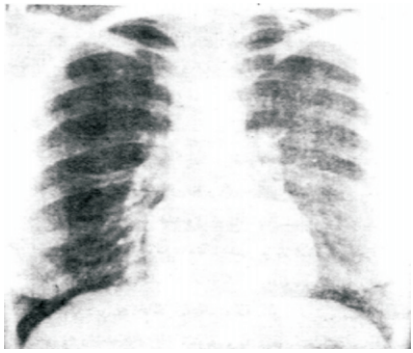

۱-۲۲ شکل: نارمل ټټر یا صدر (۳۷)

اکثراً د صدر د پورتنیو برخو دبین الضلعي مسافو د اوعیو د ښکاره کېدو او د زړه د خلفي برخې د اوعیو د څرنګوالي په منظور ترې کار اخلي (۱-۲۲ شکل). همدارنګه د هغه ساختمانونو ناروغتیاوې ښکاره کوي، چې د زړه په خلفي برخه کې ځای لري. که چېرې په کمه اندازه Expose زیات وي، نو دا د هغه Expose څخه کم وي، غوره او بهتره ګڼل شویدي. دا ځکه چې څرګنده او روښانتیا د زیات Expose سره ښایي تو پیر کړای شي، مګر د کم Expose سره نه شي کېدای. Airgap ثابت Grid او ایونایز کونکي پرده کې Timing ورسره موجود وي، د فلمونو کیفیتونه څرګندوي، کله چې د Airgap تخنیک استعمال شي، نو د لیکي په څېر Grid (د برق تارونو شبکه) د فلم کیفیت نه شي کمولی او ضروري هم نه دي، د خطراتو د مخنیوي په منظور د سربو څخه کار اخیستل کېږي، تر څو د وړانګو نفوذ په منصف کې په ښه توګه صورت مومي.

ځنې دیپارتمینتونه د دې مقصد لپاره تونلي (Tunnal) یا د موجونو تر منځ فضایي فلتر استعمالوي. یو شمېر نور وضیعتونه هم د خاصو

www.ketabton.com

مقصدونو لپاره استعمالېږي، دا ځکه چې ځنې برخې د روتینې رادیوګرافي په وسیله د کتنې وړنه وي، مایله منظره کې تقریباً 45° زاویه ورکول کېږي او هغه برخه د سینې چې مطلوبه وي، د فلم سره نژدې او مقابله خوا د اکس د تیوپ سره مخامخېږي، د مثال په ډول په ښي قدامي مایله وضعیت کې ناروغ د ولاړې په حالت کې ښي قدامي جدار د سینې یې د کیست سره په تماس کې او د سینې کین جدار یې د تیوب سره نژدې کېږي او وړانګې د سینې د خلفي جدار څخه قدام ته په مایل شکل تېرېږي او یا زیاته اندازه مایل والي ستاسو په خواهش پورې اړه لري، کله چې یو کوچني نو ډول د حجاب حاجز د قبي لاندې وي، نو په ښه توګه د روتینې رادیوګرافي په واسطه کتلای نه شو، نو تیوب باید ښکته یا پورته خواته یوړل شي او مطلوبې منظرې د صدر په جدار کې د افتونو سره په مماسي توګه راوړل شي تر څو ښې څرګندې شي.

د دې لپاره کې د ذرو افتونه ښه څرګند شي، نو د خاص Apicallordotic وضعیت څخه کار اخیستل کېږي، دا ځکه چې د دې برخې ناورغۍ د ترقوې او د لومړۍ پوښتۍ په واسطه پټې شوې وي او دا ټولې د رادیوګرافي په قدامي خلفي ډول تر سره او د ناروغ شا د کیست سره په تماس کې وي. په قدامي خلفي وضعیت کې ناروغ د ولاړې په حالت کې او تیوب ته په راسئ توګه (15°) زاویه ورکول کېږي، لاکن په دې منظره کې مشکله ده، چې Apicallordotic منظرې په څېر متیقین شو، دا کله کله د ناروغ لپاره اسانه وي، په دې وضعیت یا منظره کې د سږو ذروي په ښه توګه د کتنې وړ ګرځي، دا ځکه چې لومړنۍ پوښتۍ او ترقوه لوړ ځای غوره کوي. (۲-۲۲ شکل) کله کله په

www.ketabton.com

اړخیز ډول د ملاستې (Lataral Dicubity) وضعیت څخه هم کار اخیستل کېږي، په دې وضعیت کې د جوفونو په منځ کې د مایع سویه او یا د پلورا په منځ کې د انصباب شته والی ښکاره کېدلای شي، د اکس د وړانګو تیوب په هره خوا کې پروت وي، ښي او کین پرې تطبیق کېږي، خلفي، قدامي یا اړخیز وضیعتو څخه کار اخلي، کله چې سوال پیدا شي، چې ایا یوه سږه او یا یو سګمینټ په انسدادي امفزیما اخته وي، نو باید په زفیر او شهیق کې فلمونه واخیستل شي، د دې په وسیله کېدای شي، چې د حجاب حاجز حرکات وتاکل شي او څرګنده شي، چې افت په یوه یا دواړو خواوو کې موجود دي.

Sterescopic رادیوګرافي کله کله د یو شمېر رادیولوجستانو له خوا د هغو افتونو د پېژندلو او د ځای تاکلو لپاره استعمالېږي، چې په ځانګړي ډول نوډول او یا د سږو مزمن Granulomatous افتونه وي. ځینې وخت د دې ازموینې په واسطه د سږو کثافتونه او یا کهفونه چې په مختلفو عمقونو کې واقع وي، تشخیص او پېژندل کېږي، دا ځکه چې په دې مېتود کې دوه فلمونه موجود وي او د Artefact سره غلطي نه پېښېږي، په اتوماتیک

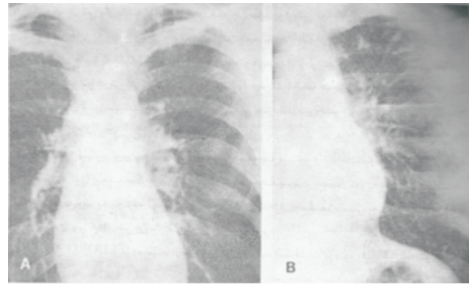

۲-۲۲ شکل: په دې شکل کې د Lordotic منظره ښودل کېږي. A- په کینه زروه کې ناروغي موجوده ده، چې د لومړۍ پوښتنې او نرقوې په واسطه پته شوې ده.

www.ketabton.com

B- د لاردوتیک منظرې پواسطه په ناروغ کې رییوي نری رنځ څرګند شو.

په دې ډول فلمونو کې دوه فلمونه په سرعت سره Expose مومي، ناروغ په ثابت ډول او تیوب تقریباً ۱/۱۵ د هغې فاصلې بدلون مومي، چې د انود او فلم تر منځ ځای لري، په دې برخه کې یو شمېر سوالونه موجود دي، چې دا ازموینه د اهمیت وړ ده او که نه په همدې شان د Sterescopic روتین معاینات په زیاتره رادیولوژیکي دیپارټمینټونو کې استعمالېږي، دا معاینات په هغه ناروغانو کې د زیات ارزښت لرونکي دي، چې په سږو کې یې نو ډولونه موجود وي.

Airgap تخنیک د Jackson له خوا تشریح شویدی، په دې کې ۱۵ فوټه فاصله د تیوب او فلم تر منځ موجود وي، ناروغ د فلم د کیسټ څخه ۱۵ سانتي متره د یوه مناسب فرم په وسیله جدا شوي، په منځني اندازه د لوړ ولتاژ څخه کار اخیستل کېږي، (۱۲۰KVP) کاهلانو کې چې د دې ډول Grid اړتیا نشته. Jackson قدامي خلفي وضعیت ته ترجیح ورکوي، په دې ډول Grid د سږو اوعیې په ښه او ښکاره توګه څرګندوي، په دې ازموینه کې که چېرې استعمال نه شي، ناورغ د کمې تشعشع سره مخامېږي. د زیاتو موضعي فلمونو په واسطه مناسبې اضافي برخې پېژندل کېږي.

مستقیم Magnification یوه بل ازموینه ده، چې دا هم استعمال او زیاتره وخت د نوو پیدا شوو ماشومانو د سینې د ازموینې لپاره ترې په خاصه توګه کار اخلي، په دې تخنیک کې د سینې د فلم فاصله زیاتېږي. لاکن د موضعي Spot اندازه ډېره کمه (۳.۱۰mm) او یا کمه له دې څخه وي. تر څو د غیر ضروري خیالونو ځنې مخنوي وشي. د Prone یا پرمخې وضعیت د سینې فلم په هغه ناروغانو کې چې د سږو قاعدې یې مایع په واسطه پټې شوې وي په زړه پورې ازموینه ده، په همدې وخت

www.ketabton.com

کې د قدامي او اړخیزو منظرو په وسیله د زړه اندازه او تنفس زجرت په نوو پیدا شوو ماشومانو کې تشخیص کېږي. قدامي خلفي وضعیت کې تیوب ته ۳۰ درجې زاویه ورکول کېږي. نو په دې صورت کې هغه افتونه چې د حجاب حاجز د قبي په وسیله پټ شویدي، ښکاره کېدای شي، مګر دا کله کله استعمالېږي، ځکه چې مایل او اړخیز ډول فلمونه بشپړ معلومات وکولای شي. زاویه ښایي، چې په دې میتودونو کې محوه وي، د Supine یا استجاع ظهري ډول رادیوګرافي په زیاتې اندازه استعمالېږي، خاصتاً په I.C.U یعنې ډېرو عاجلو اهتماماتو کې په دې نژدې کلو کې تر کار اخلي، د دې تخنیک څخه په هغه صورت کې کار اخلو، چې ناروغ د مرستې څخه عاجز وي، کوچنی موضعي فلمونه اخلو او نور امکانات او مواد موجود نه وي. د لوړ ولتاژ ځنې کار اخلي، تر څو د ضرورت وړ غوره او ښه فلمونه په لاس راشي.

نوي او تازه تخنیکونه اوس پیدا شوي، چې د هغې په وسیله په مستقیم او غیر مستقیم ډول د تشخیص سره ډېره مرسته کوي او هغه عبارت د Scan رادیوګرافي څخه هم کار اخلو، چې د دې په وسیله د Cantrast یا توپیر په ښه توګه کېدای شي. Unsharp Moskng تخنیک هم د سینې په Scaning کې اوس پیل شویدي، چې کېدای شي وروسته د رادیوګرافي ځای ونیسي.

Fluoroscopy: د سینې د فلورسکوپي لپاره زیات استطبابات موجود دي او په مختلفو حالاتو کې دا ازموینه استعمالېږي، د قلبي وعابي سیستم حرکات او د تنفس مطالعې لپاره د دې میتود ځنې کار اخلي همدارنګه په خاصه توګه د سږو انسدادي امفزیما لپاره اسعمالېږي.

www.ketabton.com

Overinflation د اجنبي اجسامو د انشقاق په منظور هم د استعمال وړ ده، د هوا بندښت ښایي، د کتنې وړ بدلون په منصف او تنفس کې پیدا کړي، چې دا حالت د رادیوګرافي په نسبت په فلوروسکوپي کې په ښه توګه څرګند کېدای شي. په هغه پېښو کې چې حجاب حاجز کې افت پیدا شوی وي، نو د سینې د فلوروسکوپي په وسیله یې حرکات کتلی شو.

موضعي انصباب په هغه صورت کې چې Thoracentesis ته اړتیا پیدا شي هم د دې ازموینې پواسطه ښکاره کېږي، په اوسني وخت کې د دې مقصد لپاره په زیاته اندازه د Ultrasonography ځنې کار اخلي، چې د تشعشع خطر هم په کې نشته. د تشعشع خطر د فلوروسکوپي په وخت کې دواړو یعنې ناروغ او داکتر ته متوجه وي، نو دا ډېره مهمه ده، چې په علمي توګه د کم وخت لپاره تر ې کار واخیستل شي او هڅه وشي، چې خیال څرګند او د وړانګو خطره کمه شي. دا ډېره ضروري ده، چې د فلوروسکوپي د اجرا څخه مخکې د سینې رادیوګرافي واخیستل شي او د مطالعې لپاره اماده وي او د ناروغ مشکلات مخکې ولټول شي او دا غوره ده، چې د ناروغ افت د رادیوګرافي په واسطه وڅېړل شي او تر اخري اندازې پورې د فلورسکوپي ټول وخت کم کړل شي. تر څو د تشعشع د خطر ځنې مخنیوی وشي، د Timer څخه باید کار واخیستل شي، تر څو د فلوروسکوپي اجرا کول او طریقې په مختلفو ډولونو وي، لاکن غوره طریقه او لاره دا ده، چې په سیستماتیکه توګه فلوروسکوپي اجرا شي، د مثال په ډول د حجاب حاجز حرکات په نورمالې توګه او هم په ژور شهیق کې په مایله او قدامي خلفي منظرو کې ورته پاملرنه وشي، په

www.ketabton.com

کمه اندازه ضعیفوالی اکثره په ناروغ کې نریوالی یا اواره سطحه ښکاره کوي کله کله د دواړو خواوو حجاب حاجزو په حرکاتو کې د ملاستې په اړخیزه وضیعتونو کې لږ توپیر موجود وي.

Valsolvas (ژور ذفیر او وروسته سابنده) مانوري په واسطه کولای شو، چې د سینې د تنفس لوړ فشار لوړ او د خالي کېدو په وخت کې د وریدونو اندازه کوچنۍ شي، په همدې شان په قلبي اذیناتو او شریاني وریدي سویې په تشکیلاتو کې کموالی پیدا کېږي. د Muller (قوي شهیق او بیا سابنده) په عملیه کې د سینې تنفسي فشار کمېږي او د اوعیو د نریو جدارونو اندازې زیاتېږي، دا هم ضروري ده، چې ناروغ د Supine یا ظهري استجاع په وضعیت کې معاینه شي، خاصتاً په هغه پېښو کې د بلورا په یوه یا دواړو خواوو کې حجاب حاجز محوه کړي وي. فلورسکوپي د سینې د ازموینې غوره طریقه ده، خو باید په هغه وخت کې ترې کار واخیستل شي، چې د سینې رادیوګرافي په هکله سوال پیدا شي او یا کلینیکي ستونزې موجود وي.

Banchography:

برانکوګرافي د قصباتو دننۍ ازموینه ده، چې د کثیفه موادو په وسیله د فلوروسکوپي د کنترول لاندې سرته رسېږي، په دې توګه چې کثیفه مواد د قصباتو یا قصیباتو تنې ته ننوځي.(۲۰-۲۲ شکل)

INDICATION یا استطباب:

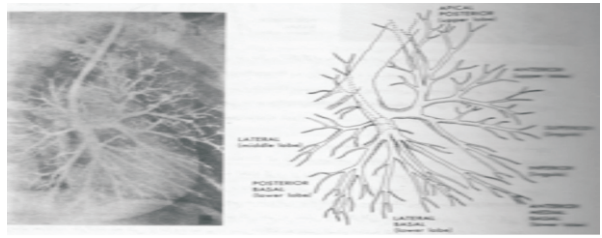

www.ketabton.com

۲۰-۲۲ شکل: د کینې سږې نارمل برانکوګرافی په جنبی منظره کې. (۳۱م)

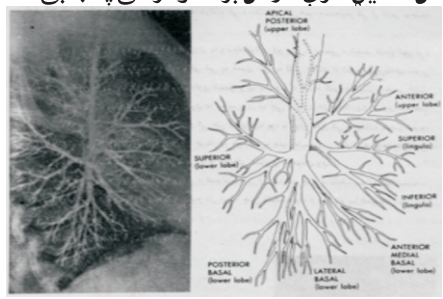

۲۰-۲۲ F شکل: په دې شکل کې د کینې سږې نورمال برانکوګرام په ښي قدامي مائله منظره کې ښکاره کېږي.

د پخوا په نسبت په اوسنیو وختونو کې د Branchography په زیاته اندازه استعمالېږي، یو شمېر نور میتودونه شته، لکه د Fibroptic برانکوسکوپي د بیوپسي سره د Brush بیوپسي او د پوستکي بیوپسي چې د انساجو او باکتریولوژیکو کتنو په منظور تر ې کار اخلي، چې دا د Branchography په وسیله نه شي کېدای. برانکوګرافي یو شمېر استطبابات لري، چې په لاندې ډول تر ې یادونه کوو:

Branchiactasis

برانکوګرافي: په دې ناروغۍ کې د قصباتو د تنې د څرګندولو په منظور استعمالېږي، چې دا د دوارو سږو قصبات په هغه ناورغۍ کې چې د Branchiactasis له کبله د جراحي عملیه صورت مومي او دا باید ښکاره شي، چې نومورې ناروغي فصونه او یا سګمنتونه اخته کړي او باید د نورو ناروغیو سره توپیر شي. په هغه صورت کې چې جراحي عملیه ضرور نه وي او د داخلي تداوي په وسیله ناروغ ښه کېږي، د دې ازموینې اجرا کولو ته ضرورت نشته او دا هم ضروري نه ده، چې د ناروغۍ په حقیقي پرمختګ پوه شو.

www.ketabton.com

Hemoptysis Without Cause : په هغه ناروغانو کې د سینې رادیوګرافي برانکوسکوپي او CT کې غیر نورمال حالات څرګند نه شي او ناروغ په پر له پسې توګه په نفس الدم (په بلغمو کې وینه) اخته شي، نو برانکوګرافي استطباب لري. لومړی پلا باید اخته شوی فص د برانکوسکوپي په وسیله وتاکل شي او وروسته له هغې برانکوګرافي اجرا شي.

Suspected Branchogenic Tumor:- په هغه ناروغانو کې چې کلینیکي نښې C. T ، برانکوسکوپي، Aspiration او د قصباتو Brushing د تومور ځای ونه ټاکي او په ناروغ کې سایتولوژیک معاینات مثبت وي، د برانکوګرافي په وسیله کولای شو، چې تشخیص او د د ناروغي ځای وټاکو.

Anomales of the Bronchial Tree:- د دې ازموینې په وسیله د فستول ځای او اندازه ټاکل کېدای شي. Lesions Beyond Segmental Level انتخابي برانکوسکوپي Fibroptic برانکوسکوپي څخه پورته او په بله خوا کې واقع وي. کوچنی تضیقي افات برانشیکتازس او ښایي د قصباتو انومالي څرګندې شي.

Contraindications یا مضاد استطباب:

Respiratory Insufficiency: په هغه صورت کې چې تنفسي نیمګړتیا موجود وي، دا ازموینه نه تر سره نه تر سره کېږي او هم د ا د ناروغۍ د اندازې پورې اړه لري. د مثال په ډول په پر مختللو حالاتو کې د دې معاینې څخه کار نه اخیستل کېږي.

Allergy: هغه ناروغان چې په Branchial Asthma اخته وي، دا ازموینه نه شي زغملای، چې په همدې شان په حساسو ځایونو کې بې

www.ketabton.com

د استماتیک پښښو نه هم کم خطرونه لري، دا ازموینه کې اساسي منظورونه ولري، نو په ناروغانو کې نه تر سره او موضعي انستیزي حساسیت لرونکي کې هم مضاد استطباب ده.

Recent Hemoptysis:- هغه نفس الدم چې دوه Ounces او یا له دې نه زیاته وي، برانکوګرافي تر یوه وخته پورې نه تر سره کېږي، لاکن کله چې وینه ودرېده، د ۷-۱۴ ورځو وروسته کېدای شي، چې په ناروغ کې دا ازموینه اجرا کړو، کله چې د نفس الدم کمه اندازه وي، برانکوګرافي مضاد استطباب نه ده.

انتانات یا Infections :-

د سږو د پرانشیم حاد انتانات لکه د سږو حادي ایسي او مزمن فعال انتانات که موجود وي برانکوګرافي مضاد استطباب ده، همدارنګه دا ازموینه د تنفسي سیستم د علوي برخې په حادو انتاني حالاتو کې هم باید تر سره نه شي.

Technique:- د څو میتودونو څخه په دې هکله یادونه شوېده او ټول د دوی کولای شي، چې ګټور واقع شي. Dionosil کثیفه مواد دي، چې د ډېرې استفادې وړ ګرځیدلي ۳۴٪ ایودین لرونکي په اوبو او تبلو کې منحل دي، هغه ډول یې کې په اوبو کې منحل دي، په زیاته اندازه د تبلي په ډول څخه تخریشي حالت لري د اخري ډول Dionosil څخه د امریکا په زیاتره دیپارتمینتونو کې کار اخیستل کېږي.

د Tantalum پوډر څخه د وچې غاړې په ناروغتیاوو کې کار اخلي، لاکن ځني وخت د سږو په تومورونو کې هم استعمالېږي، چې پټ وي، د Tantalum اطراح یا قصفیه په ځنډني ډول وي او کېدای شي، چې په پر له پسې رادیوګرافي کې یې خیال څرګند شي، دا میتود په زیاته اندازه

www.ketabton.com

په تجربوي ډول استعمالېږي.

اختلاطات یا Complications :-

Anesthetic Reaction:- د انستیتک د موادو عکس العمل کولای شو، چې د اهتماماتو په واسطه کم کړو او ۲۰۰ mg څخه چې Xylocain ځنې کار اخیستل کېږي، هغه ناروغان چې د موضعي انستیتک موادو پخواني د حساسیت تاریخچه ولري، باید د دې موادو د تطبیق څخه ډډه وشي.

Iodized oil Reaction د تیلي ډول عکس العمل نسبتاً کم دي، ښایي، Urticaria Banchial Asthma پیدا کړي او کله چې دفعتاً څرګند شي، نو د Antihistaminic په واسطه تداوي کېږي.

د دې ازموینې په واسطه بلعوم د Larynx او د Glott لاندې برخه د وچې غاړې معاینه کېږي، په دې تخنیک کې د تیلي ډول Diomosil څخه کار اخلي اهتمامات باید د اتروپین په واسطه ونیول شي، تر څو په افرازاتو کې کموالی پیدا شي، Codein د دې لپاره استعمالېږي، چې د ټوخي عکسه له منځه یوسي بلعوم او Larynx د زایلوکائین هایدروکلورایډ او یا سیتاکائین Spray یا د دواړو په واسطه انستیزي ورکوي، وروسته له هغې Dionosil د کانول په واسطه د ژبې خلفي برخه کې تطبیق کېږي. د فلوروسکوپي څخه کار اخلو. د بلعوم ښکتنۍ برخه او Larynx ګورو، په متعدد ډول (Spot) فلمونه اخلو او باید وړانګه په اړخیز او قدامي وضیعتونو کې تطبیق کړای شي.

۱. ناروغ باید ساه بنده کړي.

۲. د E اواز اجرا کړي.

۳. Volsalva او Modified چې خوله یې ترلې او Glottis

www.ketabton.com

خلاصوي، تطبیق شي. ولتاژ د ۲۵ او ۷۰K.V.P په حدودو کې د دې برخو په ناروغیو کې Laryngography د توموګرافي سره یو ځای اجرا او ناروغتیا یې څېړل کېږي. (۲-۲۲، ۵-۲۲، ۴-۲۲).

په احتمالي توګه CT د لرانګوګرافي ځای نیسي، د لارنکس او د هغې د مجاورو برخو ساختمانونه پرې مطالعه کېږي. CT د لرنګوګرافي سره مساوي او یا له هغې نه غوره ازموینه ده او په ۹۰٪ ناروغانو کې یې نتیجه ښه ده. د CT په واسطه په ښه ډول زور ارتشاحات. پرمختیایي او د غضروف اختته کېدل او که د Glott په لاندینې برخه کې تومور موجود وي. هم څرګند بدلای شي.

Tomography:

Technique: توموګرافي کولای شو، چې په Computerized توموګرافي بدله کړو، خو دا زیاتره وخت ثروي برخو د انومالیو لپاره استعمالېږي، دا یوه رادیوګرافیک ازموینه ده، چې د دې په وسیله د نسج یوه عضلي طبقه او یا د حرکاتو په وسیله لکه د Blur په انساجو کې ښکته او یا پورته معاینه کېږي. په دې معاینه کې د ایکس وړانګې او د فلم کیست په ښفسه توګه د اکسپوز په وخت کې حرکات کوي یعنې چې د Rad او یا Bar سره تړلې وي. تیوب هم په مخالف جهتونو حرکت کوي. د Bar د اتکا نقطه د تیوب او فلم سره ارتباط لري او د هغې سویې یا Level څخه تېرېږي، چې معاینه یې منظوروي د مطلوبې نقطې څخه (۷-۲۲ شکل)

www.ketabton.com

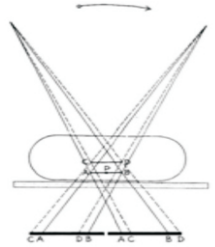

(۷-۲۲ شکل): دا ډیاګرام د توموګرافی پرنیسب څرګندوي.

د لیکلو اندازه د هغه نسجي فاصلې پورې اړه لري، چې د اتکا د نقطې د سطحې څنې واقع وي. د انساجو ضخامت د څو مختلفو فاصلو له مخې ټاکل کېږي، چې د رادیوګرافي په وخت کې د تیوپ او فلم تر منځ واقع وي. Zonography د انساجو د ضخامتونو توپیر څرګندوي، دا په دې توګه کېږي، چې د تیوب زیاد ګردش کم کړل شي او هم د اتکاء نقطه پورته او یا ښکته شي، تر څو خیالونه د سینې په مختلفو ساحو کې وټاکل شي. د Tomogrhphy څخه کار اخیستل کېږي، د توموګرافیک خاص یونټونه دایروي عمودي، مدور یا ګرد حرکات هم احتوا کوي. په دې څو محوري یونټونو کې د Linear Tomography ته ترجیح ورکول کېږي، دا ځکه چې په دې کې په کمه اندازه غلطي منځ ته راځي. په هغه صورت کې چې د ټول سرې توموګرافي تر سره، نو خلفي قدامي وضعیتونه ورکوو.

په خلفي مایله توموګرافي کې د 55 درجې زاویه ورکول کېږي، تر څو ثروي برخې څرګندې شي. د سینې د توموګرافي لپاره زیات استطبابات موجود، خو په عمومي توګانه د توموګرافي ځای CT نیولي وي. زیاتره کتونکي په دې عقیده دي، چې دا مطالعات غوره ازموینه ده، خاصتاً په هغه ناروغانو کې چې په ثروي برخو کې شکمنې

www.ketabton.com

کتلي او یا غیر نورماله حالات ولري. همدارنګه سږو د کتلو په هکله هم پوره معلومات په دې ازموینه کې تر لاسه کېدای شي.

:Comutarized Tomography (CT)

دا ازموینه د سینې په ډبرو ناروغیو کې استعمالېږي لکه: (۱) د سږو په ناروغیو کې په همدې شان نور زیات استطبابات لري، چې په لاندې ډول تر یادونه کوو:

۱. په هغه ناروغانو کې چې د سږو په حاد وانتاناتو اخته وي، په داسې حال کې چې د سایتالوژیک معاینات یې مثبت او د سږو رادیوګرافي یې نورماله وي.

۲. د سږو متاستاتیک حالتونه کې د جراحي عملیې په هکله یې فکر کېږي او زیاتره یې سږو ته متاستاز ورکوي او د لومړنیو تومورونو سره توپیر لري.

۳. په هغه ناورغانو کې چې د سږو متاستاز د یو ځانګړي نو ډول سره موجود وي.

۴. په هغه صورت کې چې کلسیم په نو ډولنو کې موجود دي، ښایي، چې د سینې په بیوپسي هم مرسته وکړي، په دې شرط چې فلوروسکوپي کفایت نه کوي.

همدارنګه دا ازموینه د هغه کتلو په هکله چې کهفونه ولري، د سږو محیطي تومورونه او د سږو د تکمش په هکله معلومات ورکوي. په منصف کې هم په زړه پورې معلومات تر پیدا کېدای شي، چې د منصف د پراختیا اسباب. تومور او شحمي کتلې د غیر شحمي کتلو څخه توپیر کوي. هغه ناروغان چې په My- asthenia gravis اخته وي، هم د دې کتنې په واسطه وپېژنو. Hyper parathyroidism په

www.ketabton.com

پېښو کې هم دا کتنه مرسته کوي او هغه پېښې خاصتاً په غیر معمولي ځای کې ځای ولري، تشخیص کوي، چې د جراحی په واسطه یې ځای نه شي ټاکل کېدای. د پلورا په برخه کې کتلې د حبیبوي مایع Plaques یا صفحې او مخفي Calcificitions د هغې ځای او اندازې ښکاره کوي، د سینې په جدار کې هغه کتلې چې په رخوه اقسامو، هډوکي، د نخاع کانال او د سږو برخې د دې ازموینې په واسطه مطالعه کولای شو.

په اضافي توګه په هغه حالاتو کې چې په پلورا کې د سینې په جدار، منصف او سږو کې ترضیض پیدا شوي وي، د دې ازموینې څخه کار اخیستل کېږي، د سږو په منتشرو ناروغیو لکه امفزیما او برانکاتس کې هم دا معاینه مرسته کولای شي، لاکن د CT په واسطه یې ځای په ځای نه توګه نه ټاکل کېږي، ځکه چې CT د نسجونو لپاره وصفي نه ده. د منصف د عقداتو اخته کېدو او پرمختګ اندازه په هغه ناروغانو کې چې د سږې په کانسر اخته وي، هم د دې ازموینې په واسطه نشي معلومېدای. خو د بیوپسي په واسطه څرګندېدای شي. کله چې په منصف او د سینې په جدار کې واقع وي، د دې ازموینې په واسطه تشخیص کېږي، ځکه چې د نسج نشتوالی یې وصفي وي.

www.ketabton.com

دسینې تلویزیوني ازموینه
Ultrasound of the thorax

د دې ازموینې لپاره په ځانګړې توګه له Real time ultrasoun نه کار اخیستل کېږي او موږ ته تشخیص څرګندوي. په هغه ناروغانو کې چې د پلورا په ناروغیو اخته وي هم کار اخلي او مایع څرګندولای شي. همدارنګه د پلورا ځانګړي کتلې او د هغوی ځای د دې معاینې په واسطه پېژندل کېږي. د سږو په محیطي افاتو کې چې د سینې جدار یې اخته کړې وي.

د مایع موجود والی هم ښکاره کېدای شي. د منصف کیستونه چې د سینې د جدار سره وي، د ځانګړو کتلو سره هم توپیر کېږي. یو شمېر حالتونه چې د حجاب حاجز سره پیدا شوي وي، د هغوی ځای او تشخیص هم د پورتنۍ معاینې په وسیله کېږي، چې دا عبارت د جیتوي انصاب د سینې د دانو، د حجاب حاجز لاندې او یا د ینې (Lever) ښنځې او کیستونو څخه وي. کله کله د حجاب حاجز څېرې کېدل او فتق هم تشخیصولای شو.

په کوچنیانو کې دیو ه خاص Ultrasonographic یونټ Octason څخه کار اخیستل کېږي، چې د سینې د جدار، پلورا، منصف او پرانسیم په افتونو کې په زړه پورې معلومات ترلاسه کوي.

Magnetic Resonance:

په دې ځای کې د مقناطیسي امواجو په وسیله د سینې ناروغیو پېژنده کېږي، چې تر اوسه پورې نه ده شوي او لاندې ګټې لري:

www.ketabton.com

۱. ایونایز کونکی تشعشع ته اړتیا نشته.
۲. خیالونه په څو پلانونو کې ښایي څرګند شي، بې له دې چې اساسي بدلون پکې راشي.
۳. شکلونه یا خیالونه په څو مختلفو طریقو پیدا کولای شو.
۴. داخل وریدي کثیفه موادو ته اړتیا شته، چې په لاندې ډول تړې یادونه کوو:

❖ متحرک مصنوعي خیالونه د تنفس سره د وینې په جریان او د زړه په لوي اوعیو کې د تصویرونو یا اشکالو د کمښدو سبب ګرځي.

❖ د هغه ناروغانو په زړه کې چې فلزي مواد او د Clips استعمال شوي وي، دا ازموینه نه شو اجرا کولای.

❖ د بیوپسي او نورو تخنیکونو څخه په دقیقه توګه کار نه شو اخیستلای.

❖ د CT په نسبت په دې ازموینه کې ډېر زیات وخت ته اړتیا ده، د دې امکان شته، چې دا پورتني نیمګړتیاوې د یو شمېر موادو او تخنیکي وسایلو له مخې کمې کړو. په واقعي توګه د دې ازموینې اعضمي استعمال د منصف په برخه کې دي.

د کثیفه موادو وریدي تطبیق ته د تفریقي تشخیص په منظور د اوعیو په ساختمان کې زیات ضرورت شته.

MRI په زیاته اندازه د سینې په داخلي ناروغیو کې د Spectroscopy په منظور استعمالېږي. تر څو په راتلونکي وخت کې د ناورغی پرمختګ څرګند شي.

www.ketabton.com

Pulmonory Angiography یا رییوي اجیوګرافي:

تخنیک یا Technique: د دې ازموینې نه مقصد د سږې د شریاني سیستم څرګندونه ده. (۸-۲۲ شکل) دا په څو طریقو اجرا کولی شو:

۱. د علوي اجوف په وریدکې د کثیفه موادو زرق چې د ګوتو یا پنجې په څېر.

۲. په بنې ازین کې د کثیفه موادو زرق.

۳. په لوی رییوي شریان کې په مستقیم ډول د کتیتر په واسطه د کثیفه مواد تطبیق.

۴. په انتخابي توګه د کثیفه موادو رییوي شریان په یوه څانګه کې یا د بدلون په واسطه ترلې Cineangiography یا پر له پسې فلمونه اخیستل کېږي. د طریقې طبیعت له دې پورې اړه لري، چې تاسو کوم مېتود غوره او استعمال کړي دي.

د DSA ګټه دا ده، چې کمه اندازه ایود لرنکي کثیفه موادو ته اړتیا ده، تر څو کثافت څرګند شي. غټه غلطي یې عبارت د مصنوعي خیالونو د جوړښت څخه ده، چې د حرکت څخه پیدا کېږي.

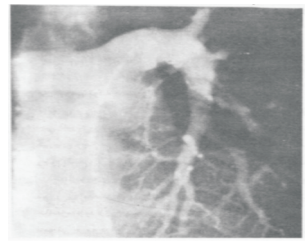

۸-۲۲ شکل د سږو نارمل Arteriogram

استطباب یا Indications:

د دې معاینې استطباب د سږو د شریانو یا وریدونو په انومالیو یا ناروغیو کې دي او په هغه ناروغانو کې تر سره کېږي، چې د پورتنیو

www.ketabton.com

برخو په ناروغیو کې شکمن شو. د استعمال ډېر مهم دلیل یې عبارت د Thrombolitic ناروغانو څخه دی، چې باید وریدي شریانونو کې د Arteriography اجرا شي. دا معاینه په روتین ډول نه تر سره کېږي، بلکې هغه وخت ترې کار اخلو، چې په تشخیص کې شک پیدا شي او بله دا چې په هغه ناروغانو کې تر سره کېږي، چې د سږو په امبولیزم باندې اخته نه وي او د تداوي په وسیله ځواب ځرګند نه شي.

Bronchial Arteriography:

دا ازموینه د یوه ټاکلي کتیتر په واسطه د قصباتو په سرونو کې تر سره. د سږې په ناروغتیاوو کې په کمه اندازه ترې کار اخلي.

Percutaneous Teanstiracic Needle Biopsy:

دا کتنه په زیاته اندازه د هستالوژیک او بکترلوژیک مطالعاتو د موادو په منظور استعمالېږي. د دې ازموینې استطباب په زیاته اندازه د سږو په محیطي کتلو کې دې د Fiberoptic برانسکوپي کنترول لاندې تر سره شي. همدارنګه په موضعي یا عمومي انتاناتو کې په هغه ناروغانو کې د دې ازموینې څخه کار اخلي، چې معافیت یې کم شوي وي. زیاتو تجربو ځرګنده کړېده، چې د دې ازموینې تشخیصي ارزښت زیات او خطرونه یې کم دي. غټ اختلاط یې عبارت دی د Pneumotorox او Hemorrhage څخه دي. نوموتوروکس معمولاً په اسانۍ سره پېژندل کېږي، لاکن د Hemorrhage پېژندنه په مشکلاتو سره کېدای شي او په ډېرو کمو یا نادرو پېښو کې مړینه پیدا کېږي. نو په همدې اساس ازموینه په هغه ناروغانو کې چې د B.T یې زیات او یا په Thrombocytopenia د اوعیو په افاتو، په تازه او پرمختللي نفس الدم او د استراحت په وخت کې په نفس تنګي اخته وي نه تر سره کوو.

www.ketabton.com

نورماله سینه

په عمومي توګه د سینې کتنو طریقې:

د سینې د رادیوګرافیو څخه تعبیر دا دی، چې لومړی باید غیر نورمال حالت پیدا کړو او ډېر غوره طریقه ده، چې فلمونه په مختلفو طریقو مطالعه او وڅېړل شي. په منصف کې زړه او لوی اوعیې واقع دي. د دې په څنګ کې باید وچه غاړه، مرکزي قصبات، دواړه سږې، حجاب حاجز، د سینې هډوکو برخې او د ورمېږو او سینې رخوه اقسام. د حجاب حاجز لاندې د ګېډې پورتنۍ ساختمانونه په غور سره یې پلټنه وشي.

د محصلینو لپاره دا ضروري ده، چې یو سږی له بل څخه توپیر کړي او د یوه سږې بین الضلعې مسافې له بل سږې سره پرتله کړي او که چېرې غیر نورمالي وتیرې په کې موجودې وي، وپېژني. که چېرې غیر نورمال حالت موجود وي، تغییرات یې باید تعقیب کړل شي. د دې امکاناتو هم شته، چې تشخیص یې د کلینیکي ازموینې څخه د فلم د کتنې له مخې وټاکو. خو تر ټولو د مخه باید رادیولوژیکي ټول مشاهدات د کلینیکي معلوماتو سره یو ځای کړو او دویمه پلا د سینې په مطالعه پیل وکړو او هغه څه چې د ارزښت وړ دي پیدا کړو.

ښایي خاص سوالونه مطرح شي او ځوابونه یې په دسیه یا چارت کې موجود نه وي. اضافي معلومات باید د داکتر او یا ناروغ څخه تر لاسه شي.

په لاندې ډول د سینې د رادیوګرافۍ له مخې د ناورغۍ د شتون په هکله یادونه کوو:

د سږو مختلف ډولونه کثافتونه باید وکتل شي. بین الخلالي او د اسناخو برخې باید وڅېړو او هغه برخه د سږې کې اخته شوېده څرګنده

www.ketabton.com

کړي. پتالوژیک وتیره په اسناخو یا بین الخلالي قسمت کې څرګنده شي. د اسناخو هوایي برخې او د هغې د متجانس کثافت وصف کې ښایي په کوچني اندازه کې توپیر ولري ولټوو. د Cansulidation د موجود والي وتیره په پوره توګه د کتنې وړ وي. چې یو فص او یا زیاته برخه یې اخته کړي وي. په اسناخو کې که چېرې Transudat, Exudate ، وینې یا نسج ځای نیولی وي، نو هوا یې له منځه وړي وي. کله چې د سږې پرانشیم کې د مایع کوم ډول ځای نیولای وی، نو په دانه یې توګه څرګند ېږي، چې اندازه یا قطر یې د 10mm -6 په حدود کې وي او کله چې دا پېښه مکمله شي، نو دایروي شکل غوره کوي. دانه یې شکل ښایي د قصبیاتو په اخرنیو برخو کې د کتنې وړ وي. هغه وخت چې د پرانشیم ناروغي پرمختګ وکړي حبیبوي یا دانه یې ځانګړې خیالونه د زیاتو کثیفه دانو په واسطه پټېږي، چې په نتیجه کې په اخته شوې سږې کې یو شانته یا متجانس کثافت پیدا کېږي، چې وصفي نوموکاکل نومونیا یې په سنخي برخه کې یو غوره مثال دی.

که چېرې Consulidation کم وي، د قصباتو منظره د کتنې وړ وي. کله چې په مجاورو اسناخو کې ناروغي پیدا شي، نو د قصباتو هوایي له منځه تللي وي. د بین الخلالي برخې منظره کې اوعیو د شاوخوا کثافت زیات شوی همدارنګه دا وتیره په بین الفصي او پرانشیم کې هم صورت مومي. په اسناخو کې هوا پاتې او د بین الخلالي نسج اندازه زیاتېږي.

که چېرې Viral Pneumonia پیدا شوي وي، ښایي مرضي وتیره په موضعي توګه وي او کله چې په زیاته اندازه وي، نو بین الخلالي فبروزس به موجود وي. دا منظرې په شبکوي یا شبکه مانند ، دانه یا

www.ketabton.com

ګرانولر، یا نوډولي شکلونو وي. کېدای شي، چې په مختلفو ډولونو څرګند شي. ښایي بین الخلالي او د اسناخو کثافت هم پیدا شي. د دې غوره مثال د بین الخلالي او رییوي اسناخو ازیمایي حالت دی. په My coplasm او وایرل نومونیا کې هم کله کله دا منظره کتل کېږي.

د سږو د ناروغیو ځای او د هغو د ښکاره کېدو وخت د Silhouette ننبې پورې اړه لري، دا ننبه د Felson له خوا څرګنده او د Dr. H. Kenan Dunham له خوا تائید شوې ده. د Felson دا ننبه په لاندې ډول تشریح کړي:

د سینې د ننې افات چې د زړه د سرحد، حجاب حاجز او ابهر سره تماس ولري او حدود یې د رادیوګرافي د پاڼې پر مخ محوه کړي، له دې ننبې څخه عبارت دی. د سینې داخلي افات چې د دې برخو سره نژدې والی او مجاورت ونه لري، د دې ساختمانونو سرحدات نه شي محوه کولای. دا اصول د سینې په مختلفو ناروغیو کې په زړه پورې دی. نسبتي کثافت هم یو فکتور دی، ځکه خو په خوا سرحدونه هم په دې شان ننبه پیدا کولای شي او کثافتونه یې سره ورته والی نه لري او ښایي پټ شوي نه وي. د زیاتو معلوماتو لپاره باید مناسب اکسپوز تطبیق شي، تر څو د مطلوبو ساختمانو سرحدونه څرګند شي. هوا د اسناخو څخه د قصباتو سیستم ته د محیطي ارتباط په اساس ننوزي، چې کېدای شي، په نورمال ډول او یا کله زیاته هوا د قصبیاتو په اخیرنیو برخو کې وکتل شي، چې بنده شوي وي او د سوریو قطر د 3- 13 mm پورې وي، چې د سناخو جدار ته خلاص شوي وي او هم د اسناخو اپي تیلیوم پورې تړلي وي، ښایي د هوا له لارې د دې سوریو یا ثقباتو سره په جانبي یا Collateral ډول موجود وي. ځینې وخت جانبي تهویه

www.ketabton.com

ښایي، د ډېرو کوچنیو کانالونو څخه صورت ومومي، (Laneart) کې په اضافي توګه د اپي تیلیل لرونکی وي او د غټو قصبیاتو او اسناخو سره د وړو په نسبت ارتباط لري، د دې قناتونو یا کانالونو قطر 30 مایکرون په حدود کې وي. ځینې وخت غټ جانبي کانالونه موجود وي، خو د هغو د اناتومیک طبیعت په هکله معلومات نموجود.

د غټانو سینه:

د یوه کاهل د سینې په رادیو ګرافي کې زړه، سږې، د هډوکو برخه کې پښتنې او صدري فقرات احتوا کوي. حجاب حاجز ټوله یا یوه برخه د تر قوو او د کتف ټوله برخه څېړل کېږي. همدارنګه رخوه اقسام د سینې په جدار کې هم باید ولټول شي. سینه د منصف په واسطه په دوو برخو ښې او کین وېشل شوېده، چې هره برخه یې د هوا لرونکې ده او منصف څخه د تور خیال د لرلو له کبله توپیر کېږي. په همدا شان د ګېډې د پورتنۍ برخې د احشاوو او سینې د جدار سره یې هم فرق کېدای شي، د وچې غاړې غټه برخه هم د تنفسي سیستم په ښکتنۍ قسمت کې د کتنې وړ وي.

د سینې هډوکو جوړښت یا The Bony thorox:

د سینې رادیوګرافي لومړی پلا دننیو ساختمانو په منظور اخیستل کېږي، لاکن مفصل، پښتنې، د رقبې او صدري فقراتو جسمونه او د قص هډوکي هم خیال څرګندوي، چې د اناتومیک توپیرونو له مخې یې کتلای شو. نو په دې اساس دا ساختمانونه باید د سینې په رادیوګرافي کې معاینه شي. د سینې منظره د عمر او جسامت له نظره سره توپیر لري، د پښتیو زاویه وي حالت د بدن د ډول پورې اړه لري. که چېرې ښکته خوا زاویه وي حالت ولري، نو په کمه اندازه په لنډو ډېر ضعیفو او که په

www.ketabton.com

زياته اندازه وي، نو په خوارو ناروغانو کې څرګند ېږي. د بين الضلعي مسافو اندازې د پورتنيو پښتيو پورې اړه لري. که د خلفي پښتيو پورې. دا ځکه چې په دې برخه کې زيات بدلونونه د سږې په افقي پلان کې موجود وي. د پښتيو عضروف د راديوګرافي د پاڼې پر مخ تر هغه وخته پورې د کتنې وړ نه وي، تر څو چې Calcrfication په کې پيدا شوې نه وي. کله چې کلسفيکشن په کې موجود وي، نو وصف يې بايد وخېړل شي. (۹-۲۲ شکل) حجاب حاجز په نورمال حالت کې په غټانو کې په کمه اندازه ښي خوا کې لوړ ځای لري. په خلفي خوا کې د لسمې پښتې او په قدامي منظره کې د پنځمې پښتې سره په ژور شهيق کې څرګند ېږي. هغه پښتې چې د حجاب حاجز څخه ښکته واقع وي، د ګېډې د ساختمانونو له کبله په ښه توګه د کتنې وړ نه وي. د Rhombiod حفره په غير منظمه توګه د ترقوو د هډوکو څخه ښکته خيال ښکاره کوي، چې د فص د هډوکي سره نژدې وي. دا د پښتې او تر قوي دوترونو يو ځای کېدل څرګندوي، چې په مختلفو عمقونو او غير منظم ډول ښکاره کېږي.

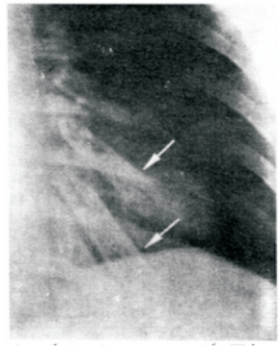

۹-۲۲ شکل: د پښتيو په غضروفي برخه کې زيات او غير معمول کلسيفيکشن، چې دوه يې د ويکتورونو په وسيله ښودل شوي دي.

www.ketabton.com

د سینې د رادیوګرافي په وسیله د کتلو وړ وي. اناتومیک بدلون ښایي ولري لاکن کلینیکي تغییرات موجود نه وي.

(۱۰-۲۲ شکل)

د پښتیو په ښکتنیو برخو کې غیر نورمال حالت چې د Rib Notching په پښتیو کې د څلورمې او پنځمې پښتیو په ښکتنیو برخو کې د لیدلو وړ وي. همدارنګه په Poliomyelitis او Quadriplegia کې هم لیدل کېدای شي.

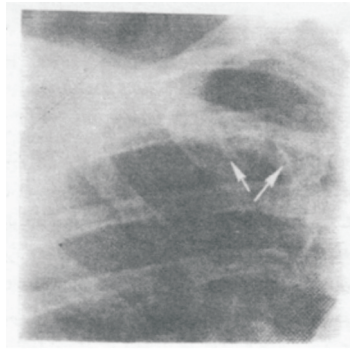

۱۰-۲۲ شکل: حفره- د غشو په وسیله غیر منظم ګرد حالت د ترقوې د هډوکي په لاندینۍ برخه کې څرګند شوی دی، چې په دې حفره دلالت کوي.

رخوه اقسام یا The Sotf Tissues:

رخوه اقسامو د سینې د هډوکو برخه پوښې کړې ده او یو کثافت یې جوړ کړی دی، چې د سینې د رادیو ګرافي په کلیشه کې یې خیال ښکاره کېږي. کېدای شي، چې د سږو او پلورا له پاسه یې خیال څرګند شي او د یوې ناروغۍ سره ورته والی ولري. د پوستکي خیال په هغه ناروغانو کې چې وزن یې له لاسه ورکړی وي، هم لیدل کېږي، چې هرې خوا ته غځېدلی وي. د ثدیو خیال معمولاً پرته له کومو ستونزو د کتنې وړ وي،

www.ketabton.com

او د سینې په دواړو برخو کې یې کثافت مینځ ته راوړی وي. د ثدیو د (Nipple) خیالونه ښایي په ګرد شکل کثافتونه څرګند کړي، چې په قدامي منظره کې د څلورمې بین الضلعي مسافې او یا له هغې نه ښکته ولیدل شي. د دوی خیالونه معمولاً په متناظر ډول په دواړو خواوو کې وي. خو باید د فلزي مارکر په واسطه په نښه شي، چې د سږو د دننیو برخو د افاتو څخه توپیر شي.

(۱۱-۲۲ شکل)

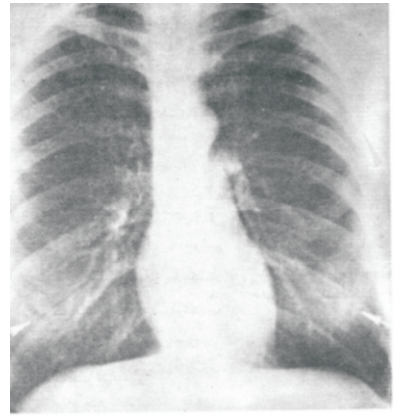

۱۱-۲۲ شکل: په دې شکل کې د ثدیو منظره څرګنده شوېده، په یوه ښځه کې د ثدیو نسج کوچنی ګرد شکل کثافت تشکیلوي (تیرونه) چې په شپږمه قدامي بین الضلعي مسافه کې ښکاره کېږي.

د ترقوې له پاسه د پوستکي او رخوه اقسامو خیال په موازي توګه لیدل کېږي، چې د Companion Shadow په نوم یاد ېږي. اندازه یې د 2-3 mm ضخامت پورې وي. خیال یې د سږې شاته د کتنې وړ وي. د رخوه اقسامو کتلی یا نوډولونه د سږو له پاسه د سږو د عقداتو په څېر خیال څرګندوي. دا نوډولونه ښایي د پوستکي لاندې او یا په ژوره توګه

www.ketabton.com

د سینې په ساختمانو کې واقع وي، چې د سږو د افتونو سره د اندازې او شکل له مخې توپیر کېږي. د سږو څخه بهر نوډولونه که چېرې موجود وي، د ناروغ د ازموینې په واسطه پېژندل کېږي، نو د دې لپاره باید په ارخیز، مایل او نورو وضعیتونو کې رادیوګرافي اجرا شي، تر څو چې د نوډولونو ځای وټاکل شي. ځینې نوډولونه یوازې د قدامي او جنبي رادیوګرافیو په وسیله کتل کېدای شي.

منصف یا The Mediastinum :

اناتومیک وېش او د هغې محتویات:- منصف د بنې او کینې پلورا ترمینځ د سینې په منځنۍ برخه کې د رادیوګرافۍ پر مخ خیال څرګندوي. د فص هډوکي په خلف او د صدري فقراتو په قدام کې ټول صدري ساختمانونه یې له سږو څخه احتوا کوي، په درېو غټو برخو وېشل شویدي. قدامي، منځني او خلفي منصف (**۱۵-۲۲ شکل**).

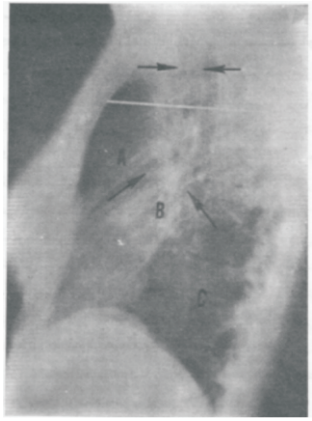

۱۵-۲۲ شکل: د سینې په ارخیزه منظره کې د منصف وېش بنودل شوي دي، علوي منصف د قصي زاویې له پاسه د څلورمې ظهري فقرې له حذا سره موجود دي. A قدامي منصف څرګندوي. B منځنی منصف او C خلفي منصف څرګندوي. په علوي

www.ketabton.com

منصف کې وچه غاړه د غشي په وسیله ښودل شوې ده. همدارنګه لاندینې تیرونه ثره په مضاعف شکل ښکاره کوي.

د علوي منصف څخه هم یادونه شوېده، چې د Manubrium sterni او څلور علوي فقراتو تر مینځ واقع دي، چې قدامي منځنۍ او خلفي ساختمانونه پکې ځای لري، چې د لاندې څخه مخ پورته په ویلاني توګه واقع دي، نو په دې اساس قدامي، منځنۍ او خلفي منصف هم بلل کېږي. چې په سینه کې په ویلاني ډول پراته دي. بدون له دې چې په وصفي توګه علوي قسمت څرګند یا تعیین کړي. دا برخه د ابهر قوس او د هغې څانګې، Brochiocephalic وریدونه، د وریدو اجوف علوي نمائي پورتنۍ برخه. وچه غاړه، مرۍ، صدري قنات، تایموس، لمفاوي عقدات او قدامي منصف په پورتنۍ برخه کې د سینې دننني قسمت په واسطه جنبي یا اړخیزې خواوې ئي د پلورا په واسطه او په قدام کې ئې د فص هډوکي په واسطه احاطه شویدي او په حلف کې ئې پریکاردیوم او لویې اوعیي ځای لري. دلته لمفاوي عقدات، ځینې لمفاوي اوعیي چې د ینې (ځیګر) د محدبې برخې څخه راوتلی وي، تایموس، دفوق غده، Parathyroid او د ثدیي داخلي شریانونه او وریدونه ځای لري، چې د دوی محیطي برخه کې پښتۍ را تاوې شویدي.

په منځني منصف کې زړه او پرکاوریدیوم، د ابهر ساعده او مستعرض قوس، د علوي اجوف وریدو او Azygos وریدو چې هلته تشېږي. د Brachiocepalic شریانونه او وریدونه، فرنیک عصب، پورتني واګوس عصب، وچه غاړه او د هغې تشعب، لوي قصبات، ریبوي شریان او د هغې دوه څانګې، ریبوي وریدونه او د هغې مجاورې لمفاوي عقدې. دا د قدام څخه د قدامي منصف او د خلف څخه د خلفي منصف په واسطه احاطه شویدي.

www.ketabton.com

شاتني یا خلفي منصف د اوعیو په خلفي برخه کې ځای لري، چې د زړه او پریکارډیوم شا او په دننه کې د دولسمې ظهري فقري له حذا سره ځای نیسي، چې په کې د نازله ابهر صدري برخه، مری، صدري قنات، azygos, Hemi azygos، وریدونه، لمفاوي عقدات، سمپاتیک ځنځیرونه او ښکتنی واګوس عصب واقع دی. د منصف په حدوداتو کې یوه سلسله تغیرات موجود وي، خو په زیاته اندازه پورتنی وښنې یا وښنه کارېږي.

د منصف او پلورا تصویرونه: Mediastnal Pleural Image

پټه یا قدامي اتصالي لیکه: له یوې نرۍ عمودي لیکې څخه عبارت ده، چې په قدام کې یې وچه غاړه او شاته یې د فص هډوکي په سهمي پلان کې واقع دی.

دا د فص زاویې له سطحې څخه غځېدلي دي. (د منوبریوم قص داتصال نقطه) ښکته خوا څو سانتي کیږي طرف ځای لري، چې په قدام کې د پورتني لوبونو حاشیوي او جداري پلورا څرګندوي. په کمه اندازه Areolar نسج کې د 1-2 mm پورې پراختیا لري او معمولاً د وچې غاړې د یوې نرۍ لیکې په څېر ښکاره کېږي، محدبیت یې کېږي لورې ته وي.

شاتنۍ یا خلفي اتصالي لیکه: دا یوه نرۍ عمودي لیکه ده، چې د وچې غاړې او مرۍ شاته واقع ده. د سینې په دننه کې مخ ښکته د Azygos او ابهر قوس د سطحې سره موجود دي او په علوي خلفي فصونو کې حاشیوي او جداري پلورا باندې دلالت کوي. د قدامي اتصال لیکې څخه پېړه او لوړه واقع ده. (د فص د زاویې څخه پورته) د وچې غاړې د هوایي خیال له پاسه ځای لري او محدبیت یې کېږي طرف ته دی.

www.ketabton.com

Azygoesophageal Recess:

دا ژورتیا یا فرورفتګي د ازایګوس وریدد ښکتنۍ سطحې څخه مخ ښکته او کښې لور ته غځېږي او حجاب حاجز سطحې ته د ملا د تیر په قدام کې رسېږي. د ښي ښکتني فص او د مرۍ ښي منظره څرګندوي. دا ننوتی ځای تل په مقعر ډول ښي خوا ته وي.

The Right Paratracheal Stripe:-

د وچې غاړې د شاوخوا ښي خوا لیکه یا خط عمودي شکل لري، چې د وچې غاړې جنبي جدار او د ښي علوي فص پلورا سره ارتباط لري. اندازه یې د 1-4 mm او فاصله یې د Azygos وریدد څخه دوه ملي مترہ لوړه ده. دا د وچې غاړې پلورا او منصف په ناروغیو کې پراخه او بدلون مومي.

Paraspnal Interfoce (Pleyral Reflection):

په ښي خلفي خوا کې جداري پلورا په جنبي منظره کې صدري فقراتو سره نژدې والی لري او د دې ساختمانو تر مینځ یې یوه عمودي لیکه جوړه کړېده، غیر نورمال حالتونه په دې ځای کې د رخوه اقسامو پېړوالی او یا پراختیا څرګندوي، په دې شرط چې پلورا، د پلورا منځنۍ برخه او یا د سږې مجاورې برخې اخته کړي، په کښې خوا کې د نازله ابهر چې په جنبي جدار کې سږې سره نژدې دي په زیاتره وخت په کمه اندازه اړخیز. مګر معمولاً مشابه وي، که چېرې ابهر نورمال وي، نو دملا تیر د برخې د بې ځایه کېدو سبب ګرځي.

لمفاوي عقدات The Lymph Nodes:

د منصف عقدات په لویو برخو وېشل شوي دي. لومړی ګروپ عبارت د منصف د قدامي Paravascular عقداتو څخه دي. د علوي

www.ketabton.com

اجوف ورید او ښي بې نوم ورید په قدام او ښي خوا کې ځای لري. په کښه خوا کې د ابهر او رییوي درېچې یا Carotid شریان په قدام کې ځای لري. دوه لمفاوي عقدات د Arteriosum وتر قدام کې موجود دي. د عقدې قناتونو د ابهر او رییوي درېچې په برخه کې یوه مقعره ناحیه جوړه کړې، چې د مستعرض ابهر قوس څخه لاندې او رییوي شریان په منځ کې واقع دي. کله چې دا عقدات غټ شي، مقعریت یې په محدبیت بدلېږي. قدامي ګروپ لمفاوي عقدات د Midiastnoscopy په واسطه کتلای نه شو. لاکن د قص هډوکي د قدام څخه یې بیوپسي اجرا کولای شو. دویم ګروپ لمفاوي عقدات عبارت د Paratracheobronchial څخه دي، چې دا بیا په دوو کوچنیو ګروپونو وېشل کېږي، چې د وچې غاړې د شاوخوا د تشعب او د رییوي ریشې د عقداتو څخه عبارت دي. د وچې غاړې د ښي خوا لمفاوي عقدات د ورید اجوف علوي او بې نوم ورید خلف کې ځای لري، د شزن په قدامې جنبي برخه کې څرګند ېږي. د دې ځنځیر ښکتني عقدات د Azygos عقدو څخه عبارت دي، چې دا زایګون قوس په منځني قسمت کې ځای لري. درېناژ دا زایګوس عقداتو ته یوازې د ښې سږې څخه نه راځي، بلکې د کښې سږې او لمفاوي عقدو څخه هم صورت مومي، چې دا د کلینیک له نظره ډېر ارزښت لري او د دې لمفاوي عقداتو څخه بیوپسي اخیستل کېدای شي او هم د منصف د سکوپي په واسطه یې کتلای شو. د کښې خوا وچې غاړې لمفاوي عقدات د ښي طرف په نسبت خلفي ځای لري. د وچې غاړې په خلفي اړخیزه برخه کې او هم د کښې تحت الترقوي شریان په خلف او ابهر د قوس سره ځای لري. د تشعب لمفاوي عقدات د شزن له بېلوالي نه لاندې ځای لري او څو کوچني عقدې د غټو قصباتو

www.ketabton.com

تر تنې پورې غځېدلي دي. همدارنګه څو لمفاوي عقدې مخکې او وروسته د وچې غاړې څخه موجودې دي د Carina د سطحې سره یو ځای دي. د سږو ریشو ته اوس Hilar nods وایي، چې د قصباتو داخلي برخو ته په مختلفو اندازو تر رییوي اوعیو پورې غځېدلي دي. چې ارتباط یې د قصباتو او اوعیو سره دي. څو غیر ثابت لمفاوي عقدات ښایي په محیطي برخو کې د فصونو تر مینځ، په فص او یا په سږو کې موجود وي. دفصونو په قصیباتو کې او د فصونو ګروپ په فصیصي قصیباتو پورې اړه لري. د رادیولوژي له نظره د ثروي برخو لمفاوي عقداتو او د فصي مرکزي برخو لمفاوي عقداتو کې توپیر کېدای شي.

په منصف کې نور اضافي لمفاوي عقدات هم موجود دي، چې دا هم په درېو محیطي برخو وېشل کېږي. جداري یا د سږې څخه بهرو خلفي ګروپ په مختلفو اندازو د پوښتیو د مینځ فاصلو په اوعیو او اعصابو کې ځای لري، چې دصدري فقراتو په امتداد واقع دي. د ملا د تیر لفماوي عقدات په زیاته اندازه د صدري فقراتو په نیمایې ښکتنۍ برخه کې ځای لري. د ثدیو داخلي لمفاوي عقدات د ثدیو د شریانو سره د پښتیو خلف او بین الضلعي فاصلو کې موجود دي په زیاته اندازه علوي ځای لري. د حجاب حاجز لمفاوي عقدات د پریکاردیوم په قدام او معمولاً د منځنۍ لیکې څخه په دواړو خواوو کې موجود دي.

مخکې وویل شو، چې د وچې غاړې د ښۍ برخې عقداتو کې بیوپسي او د منصف سکوپۍ کېدای شي، لاکن په قدامي کې یې نه شو اجرا کولای. د وچې غاړې د کېڼ طرف لمفاوي عقدات په زیاته اندازه د سږو په تومورونو اخته کېږي.

لاکن د ښي طرف لمفاوي عقدې د ښي خوا په واسطه او کله د کېڼ

www.ketabton.com

سرې د تومور په واسطه مصاب کېږي. د کېنې سرې تومورونه قدامي لمفاوي عقداتو ته متاستاز ورکوي (Prevascular) او کله چې غټ شي، نو د سینې د رادیوګرافي په واسطه یې کتلای شو.

د Carina یا تشعب څخه ښکته لمفاوي عقدات زیاتره د ښکتني فص په افاتو اخته کېږي (د علوي فص په نسبت). په نورمال ډول لمفاوي عقدات کوچني او د سینې د رادیوګرافي په واسطه یې کتلای نه شو. کله کله ځینې کوچني نورمال عقدات د C.T په واسطه څرګند ېږي.

د منصف نورې رادیولوژیکي منظرې:

که چېرې په غوره توګه د سینې رادیوګرافي اجرا شي، نو معمولاً وچه غاړه او غټ قصبات خیال ښکاره کوي، دا ساختمانونه په منصف کې موجود دي. د شزن ځای په منځنۍ برخه کې لاکن په اندازه د ابهر د قوس په برخه کې ښې خوا ته بې ځایه شوي وي. په نوو پیدا شوو ماشومانو کې وچه غاړه د قوس څخه ښي خوا کې فاصله لري، لاکن دا معمولاً دکتنې وړ نه وي. خاصتاً تر پنځه کلنۍ. پورې په زړو خلکو کې ښایي په کمه اندازه په کېنې طرف کې د قوس له پاسه موجوده وي.

دا د یوه قانون په توګه منل شوېده، چې د قصباتو زاویه په عمودي پلان کې تر پنځه لس کلنۍ پورې په مساوي توګه وي او وروسته له هغې ښي خوا ته بې ځایه کېږي. دا له دې کبله چې په کېنې طرف کې زاویه زیاتېږي، چې دا د نورمالو کاهلانو منظره ده. وچه غاړه د شپږمې رقبې فقرې څخه پیل او مخ ښکته پلو د پنځمې صدري فقرې د حذا پورې امتداد مومي او یا په کمه اندازه د دې څخه ښکته وي او وروسته له هغې په دوو برخو ښي او کېنې قصباتو وېشل کېږي. د رادیوګرافي د

www.ketabton.com

کلیشې پر مخ د یوې تورې لیکې په څېر د کتنې وړ وي او تشعب تر برخې پورې ښکاره کېدای شي (۱۲-۲۲ شکل).

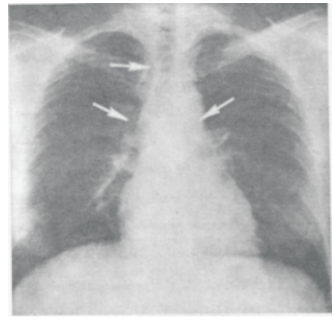

۱۲-۲۲ شکل: نورماله سینه: غشي توتکه (وچه غاړه) او لوی قصبات څرګندوي.

ښي او کېڼه قصبه ښکته پلو غزېدلی او په غټانو کې په زیاته اندازه د کېڼې په نسبت عمودي ده او په دوو برخو وېشل کېږي اوله برخه یې علوي فص ته چې په کمه اندازه یې ښي ریبوي شریان پوښ کړیدی، چې د Apartrios شعبي په نامه یې یادوي. هغه څانګه چې مخ ښکته پلو غځېدلې ده، د Hyporteriol او یا Intermedius څانګې په نامه یې یادوي. چې ښي ښکتني فص ته دوام مومي، د منځني فص څانګه د ښکتني اخیري شعبې څخه راووځي او مخ ښکته پلو سیر کوي. د مبدا څخه په جنبي او سلفي توګه دوام مومي. په کېڼه خوا کې کله کله لویه قصبه د ښې خوا په نسبت اوږده وي او د وچې غاړې سره لویه زاویه جوړوي. په جنبي توګه زاویه په راوتلي ډول او په اخره برخه کې په دوو برخو وېشل کېږي، چې عبارت د ښکتني فص قصبات او کېڼ علوي فص قصباتو څخه دي، چې په کمه اندازه په افقي توګه وي. د کېڼې لویې قصبې امتداد مخ ښکته په جنبي توګه په سفلي فص کې دوام مومي، معمولاً د دې امکانات شته، چې لوی قصبات او د هغې څانګې

www.ketabton.com

په پورتنۍ او ښکتنۍ فص کې په نورمالو ناروغانو کې وویني.

دا ساختمانونه د وچې غاړې په څېر ښکاره کېږي، د تور خیال لرونکي لاکن کوچني اندازې لري او قطر یې کم وي. د سینې په قدامي منظره کې د منصف خیال فص د هډوکي او صدري فقراتو د پاسه چې د نورمالې رادیوګرافي پر مخ یو کثافت څرګندوي. په ښي خوا کې علوي سرحد د Brachiocrpholic شریان یا ورید په واسطه کې د ورید اجوف علوي څخه لاندې ځای لري واقع دي. د ساعده ابهر د قوس خیال معمولاً نه ښکاره کېږي، لاکن د زړه او ابهر په ناروغتیاوو کې پراخېږي او محدب شکل غوره کوي، چې فاصله یې کمه وي. د ساعده ابهر څخه لاندې په سروې برخه کې یو بل محدب کوچنی قوس دی، چې عبارت د ښي ازین ځینې دی، چې د ښي ښکتني منصف په سرحد هم دلالت کوي.

په کښنه خوا کې تحت الترقوي شریان د منصف علوي سرحد تشکیل کړی دی. له دې څخه ښکته یو ګرد محدبیت د ابهر د قوس نه عبارت دی. د ابهر او رییوي دریچه د (AP) چې په موضعي توګه محدبیت دی، د ابهر د قوس او رییوي شریان تر منځ نقطې یا ځای نه عبارت دی رییوي شریان په کښنه برخه کې د ابهر د قوس څخه لاندې واقع دي. کښې بطین د منصف کښې ښکتني سرحد تشکیل کړیدي. همدارنګه یو کوچنی سګمینټ رییوي شریان د سروي برخې نه ښکته موجود وي. په نوو زېږېدولو ماشومانو کې د Thumus غده په غټ شکل د قدامي منصف په علوي برخه کې خیال څرګندوي. کله چې خیال ښکاره کړي، نو علوي منصف په پراخه شکل کتل کېږي. دا پراختیا په غیر متناظر ډول وي. د تایموس غده وروسته د علوي منصف په دواړو خواوو کې خیال ښکاره کوي. کله چې د تایمس غده غټه شي، نو په ښکتني سرحد کې کله کله

www.ketabton.com

په یوه یا دواړو خواو کې زاویه جوړوي او د یوې کشتۍ په څېر خیال غوره کوي (۲۷-۲۲ شکل).

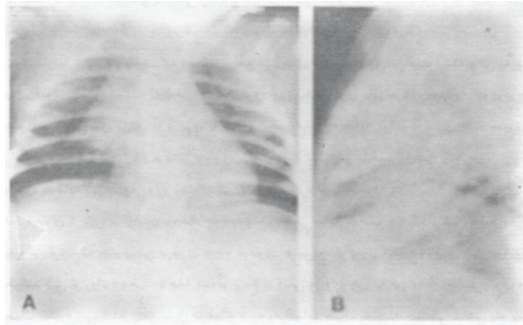

۲۷-۲۲ شکل: په دې شکل کې د تایمس د غدې ښې فص غټ شوی دی.
A – په ښي خوا کې زاوییوي حالت پیدا شوی دی، چې د Sail په نښه دلالت کوي.
B- په دې جنبي منظره کې د منصف په قدامي خلفي برخه کې کثافت موجود دی، چې د تایمس په واسطه پیدا شوی دی.

ځینې وخت دا غده په حبیبوي شکل ښکاره کېږي. کله چې په علوي منصف کې پراختیا موجوده وي، نو دا ضروري ده، چې په اړخیز ډول رادیوګرافي اجرا کړو. تر څو د دې غدې خیال څدګند شي. کله چې په نوو پیدا شوو ماشومانو کې په علوي منصف کې په منځني اندازه پراختیا موجوده وي، نو دا په غیر نورمال حالت باندې دلالت نه کوي، دا ځکه چې د ژوندانه په لومړني کال کې دا برخه پراخه وي. کښې علوي بین الضلعي ورید د دویم، درېم او څلورم بین الضلعي ورید ونو څخه په خلفي توګه منشا اخلي. مخ ښکته پلو د فقراتو په جنبي درزاوو په قدام کې د ابهر د قوس د سطحې سره موجود دي. دا په خلفي برخه کې په بې نوم ورید کې تشېږي. په 75% ناروغانو کې دا ورید په اخیري برخه کې د Hemiazygos ورید د اضافي برخې سره یو ځای وي. دا ورید د ابهر

www.ketabton.com

قوس څخه راتاوو شوي او کله کله په مختلفو ډولو وي. کله چې په جنبي سفلي برخه او یا د ابهر په علوي جنبي برخه کې وي، نو په کوچني اندازه راوتلي خیال د ابهر په څوکه کې د کتنې وړ وي، چې دا د ورید په موجود والي دلالت کوي، په ویلاني مقطع کې کتل کېږي او د ابهر څخه راتاوو شوي وي. (۱۳-۲۲ شکل).

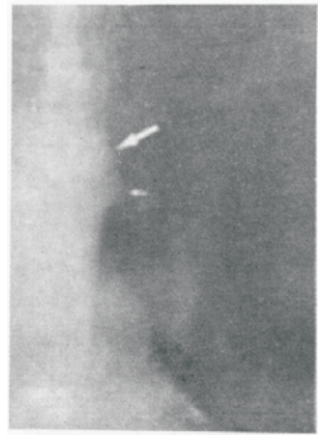

۱۳-۲۲ شکل: د ابهر بارزه پاسنۍ بین الضلعي ورید (کوچني غشي) کې د ابهر له مستغرض قوس څخه راتاو شوی. (غټ غشی)

دا پېښه په 4 % -1 نورمالو د سینې رادیوګرافیو کې کتلی شو او د Friedman له خوا څېړل شوې ده، چې قطر یې د 5% -4 په حدود کې په نورمالو ناروغانو کې تثبیت شوي دي.

سږې تقریباً د قدامي منصف په منځني برخه کې ځای لري. په سږو کې دهوا موجود والي په دواړو خواوو کې د یوې عمودي لیکې کثافت له مخې څرګند کړي، چې مخکې تر یادونه شوې ده، په علوي برخه کې د فص د هډوکی د زاویې سره نژدې یا د درې یا څلور انچو په اندازه

www.ketabton.com

ښکته ځای لري. که چېرې په فوري توګه رادیوګرافي اجرا شي، لیکه د کتنې وړ وي. کله چې سرې د منځنۍ لیکې څخه راووځي، دا لیکه هم ورسره بې ځایه کېږي. په دواړو نهایاتو کې دا کرښه پېړه او یا منحرفه وي.

دواړه سرې د پلورا په واسطه احاطه په دواړو خواوو کې د ملا د تیر په قدام کې واقع دي. 5mm -2 پورې پېړوالی لري. که چېرې یې د سرې څخه د فقرې جنبي جدار پورې اندازه وټاکل شي، نو دا پورتنۍ حد به څرګند شي او زیاتره وخت د هغه فلمونو پر مخ د کتنې وړ وي، چې په لوړ ولتاژ اخیستل شوي وي. کله چې یې خیال ښکاره شي، د فقرې او سرې تر منځ رخوه اقسامو خیال په کښې خوا کې د ښي پلو په نسبت پېړ وي. په ښي خوا کې د پلورا خیال هم د کتنې وړ وي، چې د سینې په ښکتنۍ برخه کې د مرۍ د جدار سره څرګند ېږي (دا زایګوس او مرۍ په ننوتي ځای کې) په نورمال حالت کې د ملا د تیر په ښي خوا کې د سرې څره د سرې د شریانو په واسطه جوړه شوېده. همدارنګه د سرې وریدونه، قصبات، د قصباتو شریانونه او وریدونه او لمفاوي عقدات هم په دې ځای کې موجود دي. په نورمال حالت کې رییوي شریانونه او وریدونه د رادیوګرافي د کلیشې پر مخ یو کثافت څرګندوي. لیکن کښې خواشره د ښي څرې په نسبت لوړ ځای لري. ځکه چې کښې رییوي شریان د کښې لوري قصبي څخه ښکته ځای لري. د څرې د لوړوالي تناسل ښایي په غوره توګه د نسبتي حجم یا د علوي فصونو د ښکتینو برخو د کموالي له مخې وټاکو. دا ښایي د ګډې د داخلي کتلو او یا د حجاب حاجز په انومالیو کې بدلون ومومي. د سینې د عمودي قطر اندازه په دې توګه ټاکل کېږي، چې یوه لیکه په موازي توګه دصدري فقراتو سره د سرې د

www.ketabton.com

زروي د څوکو څخه د دواړو خواوو حجاب جاجز ونو پورې صورت مومي. په ښي خوا کې د ثرې موقعيت د سطحې اندزاه د ښي علوي فص د شريان زاويه په کې مخ پورته پلو او د ښي علوي فص د وريد کښې ازين خوا ته دي ټاکل کېږي. په کښه خوا کې د ثرې ځای د هغه منځنی نقطي څخه ټاکل کېږي. چې وريدي شريان په علوي قسمت او د کښې لويې قصبې په پورتني سرحد کې ځای لري. د دې تناسب په دې توګه محاسبه کېږي، چې ثري څخه د پاسه عمودي ليکې اوږدوالي د ثري څخه لاندې کرښې باندې تقسيمېږي. چې د کښې خوا او ښي خوا نسبت د يو څخه کم او ښي خوا د يو څخه زيات دي. دا اندازه د هغه فلم له مخې ټاکل کېږي، چې په زور شهيق او د 72 انچو په فاصله اخيستل شوي وي. که چېرې د حجاب حاجز قبه په قدامي منظره کې د پنځمې او شپږمې پښتی سره سمون وخوري، نو د تنفس نتيجه غير کافي ده.

په ښي خوا کې نسبت په متوسط اندازه Standard deviation 0.21- 1. 31 په کښه خوا کې په منځنی اندازه Standard deviation o.84 – 0.o7 دي. د دې اندازې له مخې د هرې ثري لوړوالي يو د بل څخه توپير کېدای شي. د نورمالي سينې راديوګرافي په واسطه په ثروي برخه کې لمفاوي عقدات په پوره توګه نه پېژندل کېږي او د ثري کثافت سره يې توپير نشو کولای لاکن کله چې غټې شي او يا په عقده کې کلسيم ځای ونيسي، نو خيال يې د کليشې پر مخ د کتنې وړ ګرځي. په نورمال حالت کې د ثروي برخې خيالونه په مختلفو ډولو وي او مشکله ده، چې دقيقاً وويل شي، چې دا غير نورمال ده، دا ځکه چې د رييوي اوعيو اندازه وښايي د اندازې او دهغه اوعيو پورې چې په ثره کې ځای لري اړه لري او د هغه ناروغتياوو پورې تړلې ده، چې د وينې اندازه

www.ketabton.com

کموي او يا زياتوي. په پای کې ويلای شو ، چې د ټروي برخو د اندازو توپير د وينې د اوعيو د جدار د تغييراتو پورې اړه لري. ټروي برخو لمفاوي عقدو غټوالی ښايي د دې برخو د غټېدو سبب ګرځي او که چېرې په ټروي برخو کې په کمه اندازه غټوالي موجوده نه وي، نو دا ممکننه نه ده ، چې سبب يې ځانګړی کړل شي. د سينې په اړخيز راديوګرافي کې د منصف اناتوميک وښنه پېژندل کېدای شي (۱۵-۲۲ شکل).

علوي منصف د افقي خط د پاسه ځای لري او په ډېرو نشرياتو کې دا مسئله تائيد شوېده. قدامي منصف په هغه نسبتي لومن کې واقع دی، چې د قص هډوکي او زړه يې تر منځ موجود دي. د مثلث په څېر منظره لري. راس يې مخ ښکته پلو دی. د سينې دقفس دننني عضلات ښايي په اوار شکل کې کنارونه يې د تعين وړ وي د رخوه اقسامو د کثافت په څېر د فص د هډوکي په خلفي ښکتني برخه کې په قدامي منصف کې ځرګند ېږي، چې زياتره د نارينه په عضلاتو کې د کتنې وړ وي. په قدامي منصف کې غټه د تايمس غده په نوو پيدا شوو ماشومانو کې د کثافت سبب کېدای شي. منځنی منصف په ښه توګه د اړخيزې راديوګرافي په وسيله پېژندلای شو ، چې د زړه او ابهر څخه عبارت دي. خلفي منصف د زړه او د ملا د تيرتر منځ واقع دي. تور خيال ځرګندوي. ځکه چې په نورمال حالت کې سږې په دې برخه کې واقع دی زړه او لوی اوعيي چې کثافت يې تشکيل کړي موجود نه دي.

وچه غاړه په اړخيزه راديوګرافي کې د کتنې وړ وي تور خيال چې په کمه اندازه خلفي ځای لري، په سينه کې موجود وي د وچې غاړې خلفي جدار د 2- 4mm پورې پېړوالی لري، دا د هغې هوا په واسطه تاکلی

www.ketabton.com

شو، چې په قدام کې په وچه غاړه کې موجود وه او په خلف کې دهغې هوا له مخې چې په سږې کې ځای لري، پېژندل کېدای شي. کثیفه عمودي لیکه د وچې غاړې سره نژدې د مری په جدار دلالت کوي. د شزن تشعب کله کله د یوه کوچني سګمنټ په شکل په یوه یا دواړو علوي فصونو کې ښکاره کېږي، په دې شرط چې ناروغ په پوره اندازه اړخیزه وضعیت کې نه وي. د کښې پورتني فص قصبه د نبي په نسبت ښکته ځای لري او معمولاً په واضح ډول د کښې ریبوي شریان د کثافت تر شا ښکاره کېږي، چې د دې څخه پورته ځای لري. د نبي علوي فص قصبات چې د شریان دپاسه واقع وي، مشکله ده، چې په ډېرو پېښو کې ولیدل شي او یا یې توپیر اجرا شي، دا تقریباً 1-2cm د کښې علوي د قصباتو دپاسه ځای لري. په دې برخه کې ځینې وخت په غیر منظم ډول د ستورو په څېر کثافتونه لیدل کېږي، چې د ثروي برخې د اوعیو په ساختمانونو دلالت کوي. کښې ریبوي شریان خلفي او جنبي خوا ته راتاوو شوې او د نبي ریبوي شریان په نسبت خلفي ځای لري او د اړخیزې رادیوګرافي په واسطه ښکاره کېږي، که چېرې ناروغ ته په نبي قدامي مایل وضعیت کې د 10-5 درجو پورې تدور ورکړل شي، نو ریبوي شریانونه خپل ځان جلا کوي او نور ساختمانونه دپاسه پرې ځای نه نیسي، نو په دې اساس هر یو په واضح ډول د کتنې وړ ګرځي.

په نبي خوا کې قصبات په کمه اندزاه قدامي ځای د چپ ښکتني فص د قصباتو په نسبت لري. همدارنګه د قصباتو خلفي جدار په واضح ډول د یوې تورې لیکې په واسطه ښکاري کښې قصبات د 50% څخه زیاتو ناروغانو کې د کتنې وړ دي. که چېرې د دې قصباتو په جدار کې پېړوالی موجود وي، هم ښکاره کېدای شي. د منصف په ازموینه کې

www.ketabton.com

کولای شو ، چې مری د کثیفه موادو په واسطه یعنې د غلیظه باریوم سلفیت د تطبیق په اساس څرګنده کړو او وروسته له هغې د مری ارتباط د نورو ساختمانونو سره او یا هغه غیر نورمال حالات چې په منصف کې موجود دي ښکاره شي. د مری ارتباط د وچې غاړې سره او په همدې شان د دې اړیکه د زړه سره هم پېژندل کېدای شي.

د نورمال منصف کمپیوټرایزډ توموګرافي:

د منصف خیال د CT پواسطه ترسیمېږي، د ویلاني مقطع په شکل اناتومي څرګندوي او هغه ترسیم چې د سینې د رادیوګرافي د پانې پر مخ صورت مومي پوره فرق او توپیر لري. په ځانګړي ډول ساختمانونه څرګندېږي او هغه برخه چې غټه شوي وي، د کتنې وړ ګرځي. د قصبې او تر قوې مفصل د سطحې سره د سینې په دننه ځای کې پنځه اوعي ښکاره کېږي (۱۲-۲۲ شکل).

په ښي خوا کې (د قدام څخه خلف ته) Brachiocephalic وریدِ او شریان (معمولاً د وریدِ څخه منځني منظرې) په کښه خوا کې د (قدام څخه خلف ته) کښې Brachiocephalic وریدِ ، Caroted شریانونه او ښایي تحت الترقوي شریانونه څرګند شي.

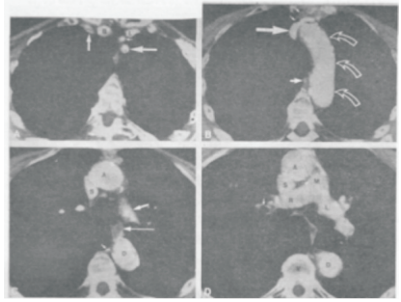

(۱۲-۲۲ شکل): د منصف CT اجرا شوی دی (د منصف کړکۍ) کې نارمل منصف څرګندوي. A- کښې براکیوسیفالیک وریدِ (L) براکیوسیفالیک شریان (B) چې

www.ketabton.com

تحت الترقوي شریان (لوی غشی) ښي براکیوسیفالیک وریدCT-B (منځنی غشی)، چې کامن کارواتید شریان (کوچنی غشی) د ابهر د قوس د حذا سره د ابهر مستعرض قوس (خلاص غشی)، د علوي اجوف وریدCT-C یو ځای کېدل د براکیو سیفالیک وریدCT-C سره (غټ غشی)، مری (کوچنی غشی) په قدامي منصف کې ګاز (ایسي) (نري غشی) له قدامي کړکۍ سره ساعده ابهر (A)، نازله ابهر (D) وعلوي اجوف وریدCT-C (S) کښې ریښوي شریان (لنډ غشی)، مری (اوږد غشی)، ازیګوس وریدCT-C (نري غشی). D- د ریښوي شریان تشعب (M) کښې ریښوي شریان (L) د ښي ریښوي شریان (R)، علوي اجوف وریدCT-C (S)، د ښي علوي فص قصبات (غشی).

د ابهر د قوس د سطحې سره د (۱۲-۲۲ شکل). یوازې د علوي اجوف وریدCT-C او ابهر کتل کېږي.

وچه غاړه او مری په اضافي توګه ښکاري. کله چې ابهر پراخه او په معوج ډول وي، نو کښې Brachiocephalic وریدCT-C ښایي د قوس په قدامي برخه کې وي. د ابهر او ریښوي د ربشې سره د ابهر د قوس څخه لاندې د ابهر تشعب، ساعده او نازله ابهر، وریدCT-C اجوف علوي، وچه غاړه او مری په ویلاني مقطع کې د کتنې وړ وي (۱۲-۲۲ شکل).

د دې برخې سره د ازیګوس قوس چې قدامي برخې د ملا په تیر واقع وي او د S.V.C څخه دننه وي، ولیدل شي. د تشعب د سطحې څخه ښکته ابهر S.V.C او مری د کښې ریښوي شریان سره کتل کېږي او هم ښي لویه قصبه د ښي علوي فص قصبه، د ښي علوي فص شریان (قدامي تنه یې) د قصبې څخه قدام ته او د ازیګوس وریدCT-C د ستون فقرات څخه مخکې ټوټه (۱۲-۲۲ شکل) لیدل کېدای شي.

یو کوچنی سګمنټ د وریدCT-C اجوف علوي په برخه کې د ازیګوس وریدCT-C هم ښایي ولیدل شي. د دې سطحې څخه ښکته ښي ریښوي شریان چې د لوی ریښوي شریان څخه په دوو برخو وېشل شوي وي کتل کېږي،

www.ketabton.com

د قدام څخه خلف ته تاو شوې او د ساعده ابهر او S.V.C خلف ته په مائل وضعیت کې ځای لري. نازله ابهر، منځنی قصبه او د کښې علوي فص قصبه معمولاً په دې سطحه کې د کتنې وړ وي. د ثروي اوعیو او قصباتو څخه به وروسته په مفصله توګه یادونه وشي. یو سانتي د کښې علوي قصبې د سطحې څخه ښکته ښي او کښې ازینات د ابهر ریشه یا جذع، ساعده ابهر او لوی رییوي شریان کتل کېږي. چې د مرۍ او ازایګوس ورید سره واقع وي.

رییوي ورید ونه (S) چې په کښې ازین کې تشېږي، ښایي ولیدل شي، چې مرۍ د کښې ازین خلف کې د کتنې وړ وي. د دې څخه ښکته سطح کې بطینات او قدامي پریکارډیوم د لیدلو وړ وي، چې په نري کثیف شکل د فص د هډوکي شاته ځای لري او خلف او قدام ته تر شحمي طبقه تاوه شوي ده. ورید اجوف سفلی جنبي ځای لري او په نري وریدي ډوله ساختمان د ښي ازین او اکلیلي سینوس څخه غزېدلی وي. مرۍ او نازله ابهر هم په دې قطعه کې کتل کېږي. جداري پرده معمولاً په قدام کې ښکاره کېږي. کله چې وریدي حلقه یې کثافت غوره کړي، نو بطینات او جدار د کتنې وړ وي. د زړه څخه لاندې د حجاب حاجز برخې کتل کېږي، همدارنګه سږې چې قدام ته یې مرۍ واقع ده. نازله ابهر، ازایګوس او Hemiazygos ورید ونه او صدري قنات خلفي قسمت کې ښکاره کېږي.

دا ننبې مخ ښکته پلو خلفي منصف خوا ته غځېږي. د (ځیګر) علوي برخه په ښي خوا کې او کله کله په کښې خوا کې ښکاره کېږي. همدارنګه معده او توري هم څرګند ېږي.

وریدي کثیفه مواد کولای شو، چې د Dynamic Scaning په واسطه یې سرته ورسوو، په دې توګه چې کثیفه مواد په ورید کې

www.ketabton.com

تطبیق او په ډېرې چټکۍ سره Scaning سرته رسېږي، چې دا ای شي، چې په همدې سطح او یا مختلفو سطحو کې دا معاینه اجرا شي. ددې مېتود څخه په هغه وخت کې کار اخیستل کېږي، چې د اوعیو په ساختمان کې شکمن حالت موجود وي او یا ناروغي پیدا شوې وي. د دې لپاره چې په زیاته اندازه Scaning اجرا شي، نو لازمه ده، چې دوامداره Drip تطبیق کړو.

په زیاتره دیپاتمنتونو کې د منصف د CTوریدي زرقیات د کثیفه موادو په وخت کې او یا وروسته له هغې اجرا کوي. د کثیفه موادو د وریدي زرق اندازه د 125-150ml پورې ده، چې کثیفه مواد 60% وي. د منصف او ثري نورماله مقایسوي CT څېړنه کې اناتومیک بدلونونه ښکاره کوي، وروسته مطالعه کېږي. یو شمېر کتابونه او خپرونې په دې هکله موجودې دي، لکه Kieffer او Heitzman اناتومي.

د سږو ثري یا The Pulmonary Hila :-

د سږې په ثروي برخه کې شریانونه، وریدونه او قصبات واقع دي، چې یو د بل سره نژدې اړیکي لري. د 1cm پېړوالی Scans په واسطه یو سانتي متر فاصله معمولاً په لاس راځي. که چېرې استطباب پیدا شي، د اضافي اندازې څخه هم کار اخیستل کېږي. حرکي یا Dynamic ډول Scans ته معمولاً اړتیا نه پېښېږي. شریانونه او

www.ketabton.com

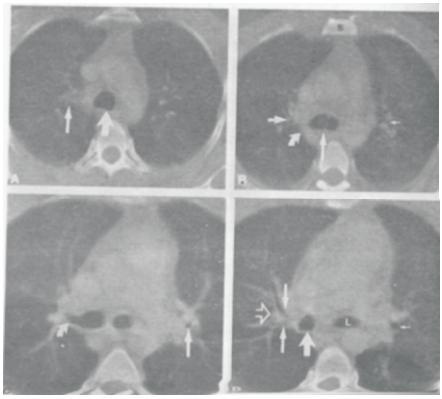

۱۷-۲۲ شکل: د CT په واسطه د قصبي کړکۍ ساختمانونه ښودل شوي دي. مقطع د 8mm X 8mm پر له پسې CT اجرا شوی دی. A- د شزن له تشعب څخه پورته CT، وچه غاړه یا توتکه (غټ غشی)، د ښي زروي سګمنت قصبه (کوچنی غشی). B- د Carina له سطحې سره د CT اجرا شوی دی. کرینا (غټ غشی)، د کښې زرویي سګمنټ قصبات (لنډ غشی)، د ازیګوس قوس (کور غشی). C- له کرینا څخه لاندې CT اجرا شوی دی. د ښي علوي فص د قصباتو تنه د کور غشي په واسطه ښودل شوېده. کښې زروېي سګمنټ قصبات (غشی). D- د منځني قصباتو له حذا سره اجرا شوی دی، چېنه غټ قصبات (غټ غشی) د ښي علوي فص قدامي او خلفي قصبات (منځنی غشی) ښي علوي ریبوي ورید (خلاص غشی).

وریدونه په ښه توګه مطالعه کېدای شي. همدارنګه د دوی ارتباط د قصباتو سره تر قصیباتو پورې په پوره توګه ښکاره کتلای شو. د Scans پواسطه د دوی ارتباط یو د بل سره پېژندلای شو او د غلطۍ څخه مخنیوی کوي.

ښی ثره: (Right Hillum)

د ثروي برخې د علوي قسمت سکن د وچې غاړې اخري برخې پورې چې د تشعب څخه پورته واقع دي، ښکاره کوي. د ښي علوي فص د ذروي د سګمنټ قصبات هم لیدل کېږي. شریان یې په منځني قسمت او

www.ketabton.com

ورید یې په جنبي برخه کې ځای لري. (۱۷a–۲۲ شکل).

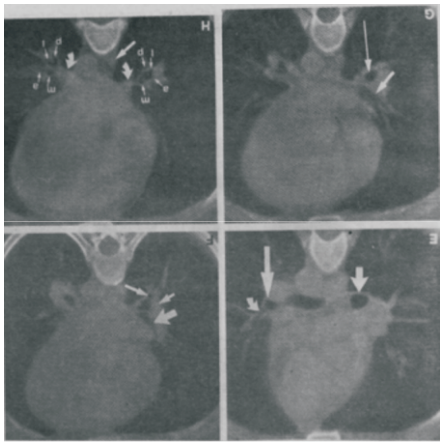

E- د قصباتو د Lingular برخې سره سي ټي اجرا شي، چې د کوږ غشي په واسطه څرګند ېږي. د کېڼ علوي فص قصبات په دې شکل کې د اوږد غشي او منځني قصبات د لنډ غشي په واسطه ښودل شوي دي. F– د ښي متوسط فص سره CT اجرا شوی دی، (غټ غشی). د ښي ښکتني فص د علوي سګمنټ قصبات (منځنی غشی) ښي بین الفصي شریان (کوچنی تیر). G- د ښي متوسط فص د قصباتو د تشعب په برخه کې چې د غشي په واسطه ښودل شوي دي او د ښي سفلی فص قاعدوي، قصبات د غټ غشي په واسطه ښودل شوي دي. H- د سفلی رییوي وریدونو سره CT اجرا شوی دی، چې د کږو غشو په واسطه ښودل شوي دي، ازیګوس ورید (غټ تیر) قاعدې یګمنتل قصبات (کوچني تیر) او M متوسطه، A- قدامي، L- جنبي او P خلفي حالتونه څرګند ېږي.

همدارنګه په دې برخه کې ښایي د نورو اوعیو خیالونه هم ولیدل شي. په نورمال حالت کې دا د هغه اوعیو څخه د قصباتو سره نژدې واقع وي کوچنی دی. په بله مقطع کې یو سانتي متر ښکته د کرینا د تشعب ځای معمولاً د ذروي د سګمنټ قصبي، شریان او ورید سره په منځني او جنبي برخه کې شته او د کتنې وړ وي (۱۷b-۲۲ شکل). بله مقطع د چپ

www.ketabton.com

علوي فص د قصبي څخه اخیستل کېږي، د دې قصبي خلفي جدار په مستقیم ډول د سږې د پرانشیم سره په تماس کې دي (۱۷c-۲۲ شکل). د ښي پورتني فص ریبوي شریان (قدامي تنه) د ریبوي شریان لومړنۍ لویه څانګه ده، د دې قدام چې علوي ریبوي ورید، په جنبي خواوو کې قدامي او خلفي فصیصي قصبات واقع دي. د پورتني فص ذرویي قدامي ورید ښایي په کوچني اندازه مقعریت په قدامي او منځنۍ تنه کې جوړه کړي. تقریباً یو سانتي متر ښکته د دې څخه بله مقطع د منځنۍ قصبي څخه تر سره شي. د دې خلفي جدار د سږې د پرانشیم سره په تماس کې دي، چې خلفي منځنۍ برخې د Azygoesophageol ننوتی ځای ته رسېږي. (۱۷E-۲۲ شکل). ښي لوی ریبوي شریان قدام ته تېرېږي. ښکته او جنبي خوا ته تر منځنۍ قصبي پورې تاوېږي. علوي ریبوي ورید (S) د شریان په اړخیزه برخه کې وي. څه وخت چې ریبوي شریان د منځنۍ قصبې جنبي سرحد ته ورسېږي، مخ ښکته خوا ته تاوېږي او ښایي جنبي جدار یې کله کله په غیر منظم او مثلثي ډول وي. بله مقطع د منځني فص د قصبې د سطحي څخه اخیستل شوي چې په طولاني توګه کتل کېږي. د ښکتني فص قصبه د مقطعي په امتداد په دې سطح او یا د دې څخه ښکته لیدل کېږي. (۱۷F-۲۲شکل).

بین الضلعي شریان چې جنبي توګه او د دې قصبي سره نژدې په هغه ځای کې واقع دي، چې د قصبي په واسطه زیاته جوړه شویده. ریبوي علوي ورید د منځني فص د وسطي فص په قصبه کې او وروسته له هغې کېږي ازین ته ننوزي. د دې څخه لاندې مقطع چې وسطي او جنبي قصبات د منځني فص ښایي د تشعب په برخه کې څرګند شي. (۱۷g-۲۲ شکل). د منځني فص شریان د قصبي څخه قدامي جنبي ځای لري او بین الفصي

www.ketabton.com

رییوي شریان یې د قاعدوي سګمنټ په قصیباتو تقسیم شوې دي، چې د ښکتني فص د قصباتو څخه خلفي ځای لري. دا ارتباط تر هغه ځای پورې دوام مومي، تر څو قصیبات په قاعدوي سګمنتونو ووېشل شي (۲۲-۱۷h شکل). رییوي ښکتني ورید د ثري څخه لاندې ځای لري، لاکن سفلی مقطع هغه ورید ونه څرګندوي، چې د کښې ازین سره واقع دي. دوی په زیاته اندازه د شریانو په نسبت افقي شکل لري.

کښه ثره: (Left Hillum)

لومړی مقطع زیاتره د تشعب څخه کمه اندازه پورته د ثرې په علوي برخه کې څرګندوي. په ښي خوا کې د اوعیو او قصیباتو ارتباط په ثابت ډول نه دي. په دې ځای کې د علوي فص خلفي زاویي قصبات په منځنی مقطع کې لیدل کېږي. چې د کښې لوی قصبې څخه د کښې لوی رییوي شریان په وسیله جلا شویدي او د علوي قصبي څخه تېرېږي. رییوي علوي ورید د پورتني فص د شریان سره منځنی ځای لري او دواړه اوعیي د خلفي ذروه یې قصبي قدام ته واقع دي. بله مقطع د پورتني فص قصبات څرګندوي، چې په افقي توګه واقع دي (۲۲-۱۸شکل).

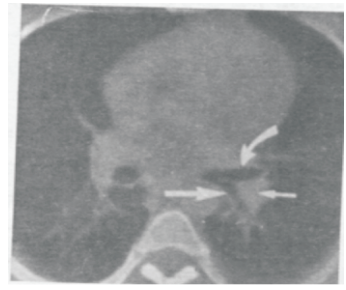

۲۲-۱۸ شکل: ct (له ۲۲-۱۷E تر f پورې) د کښې فص علوي سګمنټ د قصباتو د حذا سره (غټ غشی)، د کښې علوي فص قصبات (کوچنی غشی)، کښې بین الفصي

www.ketabton.com

شریان (کوچنی غشی).

رییوي شریان د قصبي له پاسه تېرېږي. مخ ښکته پلو او خلفي خوا را ګرځي او بین الضلعي شریان ته ورځي، رییوي علوي ورید د پورتني فص د قصبي په قدام کې واقع دي. د بین الفصي شریان خلفي ځای په مخالف ځای لري. بله ښکتنی مقطع د علوي فص د قصبي سفلی برخه څرګندوي. علوي فص په راوتلي ډول په دوه برخو وېشل کېږي، چې عبارت د پورتني او ښکتني فص د قصیباتو څخه دي او بین الفصي شریان په جنبي راوتلي جنبې زاویه کې چې که چېرې د Lingular قصبه د دې برخې شریان هم احتوا کړي، نو ښایي چې د دې قسمت په جنبي برخه کې وکتل شي. د سږې د پرانشیم د رییوي شریان او ابهر تر منځ غځېدلي چې د پورتني فص د سطحې سره دي او هوا لرونکي سږې د کېنې علوي او ښکتني فص خلفي منځنی جدار سره ځای لري. هر پېړوالی یا کثافت د قصیباتو په خلفي برخه کې په غیر نورمال حالت دلالت کوي. د کېنې علوي فص د قصبي څخه لاندې بله مقطع د ښکتني فص قصبه او د علوي فص د قصبي مبدا څرګندوي. بین الفصي شریان د دې تشعب په جنبي برخه کې او Lingular قصبي په خلفي قسمت کې ځای لري. په ښکتني فص د قصباتو په خلف او د سفلی رییوي ورید په افقي توګه د کېنې څخه د ابهر په قدام کې تېرېږي. په کمه اندازه توپیر په څروي برخه کې کتل کېږي، چې هغه د هوا په موجود والي دلالت کوي.

سږې: (Lungs)

Lubar and segmental Anatomy:- ښي سږې په درې فصونو پورتني، منځنی او ښکتني د دوو فیسورونو په واسطه وېشل شویدي. غټ یا لومړنی بین الفصي فیسور سفلی فص د علوي څخه جدا کړی

www.ketabton.com

دی. لوی فیسور کله کله په اړخیزه نورماله رادیورافي کې کتل کېږي او ځینې وخت که په کمه اندازه پېړوالی او یا په بین الفصي پلورا کې کمه مایع ځای ونیسي خیال څرګندوي، دا فیسورونه په قدامي منظره کې هغه وخت خیال ښکاره کوي، کله چې د پلورا ناروغي او په په پلورا کې پېړوالی موجود وي. په ښي خوا کې کوچنی بین الفصي فیسور په قدامي منظره کې زیاتره وخت په نورمال حالت کې هم خیال ښکاره کوي (۱۹-۲۲شکل).

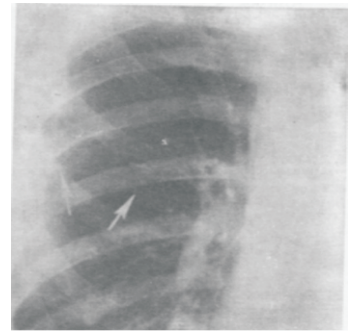

۱۹-۲۲ شکل: کوچنی بین الفصي Fissur چې په دې ناروغ کې نسبت یو متوسط شخص ته لږ هوریزینټل ځای لري.

او که چېرې په پلورا کې پېړوالی موجود وي، په قدامي منظره کې د جنبي په نسبت په غوره توګه د کتنې وړ وي. په افقي توګه د څلورمې پوښتی قدامي قوس او یا سطحي سره واقع دي، په ښي خوا کې غټ فیسور د پنځمې خلفي پوښتی د سطحې سره او بیا مخ ښکته پلو د شپږمې قدامي پوښتي سرحد ته رسېږي. په کېنه خوا کې غټ فیسور یوه اندازه عمودي د درېمې او څلورمې خلفي پوښتیو څخه پیل او مخ ښکته پلو تر اومې قدامي پښتی پورې غځېږي. کله کله په نورمالو خلکو کې د دوی ځای سره توپیر لري او په یو شمېر ناروغتیاوو کې د

www.ketabton.com

کتنې وړ بدلون یې په ځای کې پیدا کېږي. کله کله غټ فیسور په ښي خوا کې کمه اندازه قدامي ځای په سهمي یا درزي برخه کې ښکاره کوي، چې زیاتره یې جنبي توټه وي او وروسته له هغې ښایي د عمودي فیسور په لیکه کې وکتل شي، چې د سینې په اړخیزه رادیوګرافي کې د جنبي جدار سره موازي شکل غوره کوي. دا پېښه زیاتره وخت په غټانو کې د کتنې وړ وي، خاصتاً چې په کمه اندازه او انصباب په کې پیدا شوې وي، په کوچنیانو کې هم کتل کېدای شي په خاصه توګه په هغو نوو زېږېدلو ماشومانو کې چې زړه یې غټ شوی وي.

کله چې په اړخیزه رادیوګرافي کې دواړه غټ فیسورونه څرګند شي، نو کېدای فیسور معمولاً حجاب حاجز قطع کوي. زیاتره خلفي او د ښي په نسبت په زیاته اندازه عمودي وي. غټ فیسورونه په منصف کې د ثرو تر اندازو پورې نه وي غځیدلی او په منځنۍ برخه کې فصي وېش په نیمګړي ډول وي. د سرو وتر (د سرې سفلی وتر) د جداري پلورا په واسطه پوښل شوې او د پلورا څخه مخ ښکته پلو غځیدلی او محاصره شوې وي د سفلي رییوي وریدسره کله کله تر حجاب حاجز پورې رسېږي. په منځنۍ برخه کې د منصف سره تماس لري. د ښکتني فص په جنبي خوا کې او معمولاً د حجاب حاجز ښکتینو برخو کې د سفلي فصونو په وسطي برخو کې تثبیت کېږي، که چېرې سرې په پوره توګه په جنبي وضعیت کې وي، د دې ساختمان د مثلث په څېر وي. د مثلث زروه د رییوي ښکتني وریدد سطحي سره وي. په نورمال حالت کې دا د سرې د رادیوګرافي د پاڼې پر مخ د کتنې وړ نه وي. کله چې په قسمي توګه قدامي برخه د خلفي څخه جدا شي، نو نیمایي سینه په خلفي او قدامي برخه کې داسې څرګندېږي، لکه چې

www.ketabton.com

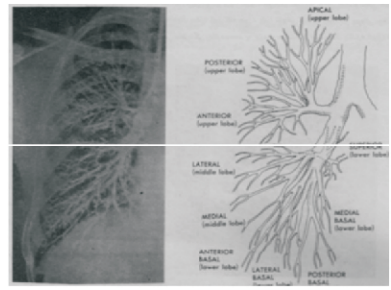

۲۰-۲۲ شکل A: د ښي سرې نارمل برانکوګرافي او نارمل Bronchopulmonary سګمنټونو دیاګرام Frontal منظره کې.

مایع په کې ځای نیولای وي او د Atelectasis یا نورو غیر نورمالو حالاتو سره ورته والی لري. که چېرې تکمش او یا په زیاته اندازه Pneumothorax پیدا شوي دي، نو په حجاب حاجز او ښکتني فص فشار موجود وي. هره پېښه چې د منصف په برخه کې پیدا شي ښایي د سرې د دننیو کتلو سره ورته والی ولري. وتر د (CT) په واسطه کتلای شو، چې د یوې نرۍ لیکې په څېر کثافت څرګندوي، چې د حجاب حاجز څخه پورته خلفي او جنبي ځای لري. د (CT) څېړنې په 129 ناروغانو کې سر ته رسېدلې دي، په 67,4% ناروغانو کې وتر په کېڼه خوا کې او 37,2% په ښي خوا کې او 27,1% په دواړو خواوو او 22,4% په یوه خوا کې هم موجود نه وو. 92% پېښو کې خلفي خوا ته غځېدلي او د منصف سره په تماس کې وو. د قصباتو رییوي فصي اناتومي ډېر ارزښت پیدا کړي. دا ځکه چې دفص ښکته قطع کول یو معمول طرزالعمل دی. فصونه د یو شمېر مولفینو له خوا تنصیف بندي شوي دي او هغه تصنیف بندي چې د Jackson او Huber له خوا شوېده دلته ترې کار اخیستل کېږي.

فصیص او تحت الفصیص د مورفولوژي له نظره څرګند واحدونه نه دي، دا ځکه چې شریانونه د یوه څخه و بل ته او همدارنګه وریدونه

www.ketabton.com

مجاور فصیص ته تشبږي. د فص او فصیص قصبات د سینې د رادیوګرافي پر مخ تر هغه کتلای نه شو، تر څو په ناروغۍ اخته شوې نه وي. هغه وخت کې یو کثافت په سږې کې موجود وي، نو (CT) د هغې د ځای په هکله مرسته کولای شي، که چېرې دقیق ځای ته اړتیا پیدا شوه، نو له دې لپاره د برانکوګرافي څخه کار اخیستل کېږي، تر څو چې د کوچني افت سګمنټ ښکاره شي. همدارنګه کېدای شي، چې په جنبي او په اړخیزه توګه رادیوګرافي د قدامي ډول تر څنګ هم اجرا کړو، تر څو چې د سږې د پرانشیم ناروغي بې د برانکوګرافي څخه تشخیص یې په مزمنو ناروغتیاوو کې فبروز او تکمش پیدا کېږي، چې

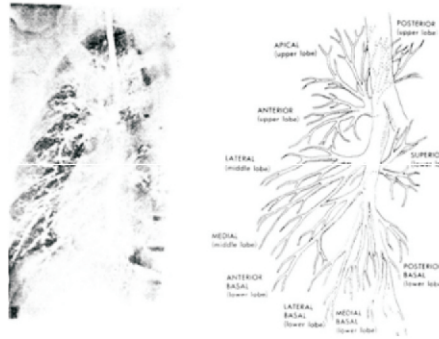

۲۰-۲۲ شکل B: د ښۍ سږې نارمل برانکوګرافي او نارمل Bronchopulmonary سګمنتونو دیاګرام په کېڼه قدامي Oblique منظره کې.

مجاورې برخې دځان خوا ته راکش کوي. نو په داسې حالاتو کې د ناروغۍ ځای بې د برانکوګرافي څخه نه شو ټاکلی. د هغه وضعیتونو له مخې کېدای شي، چې په غوره توګه یې ځای وپېژندل شي او برانکوګرافي ته کله کله اړتیا پیښېږي. د قصبي رییوي سګمنتونو وضعیتونه چې درادیوګرافي د پاڼې پر مخ او شا ښکاره کېږي، په

www.ketabton.com

(۲۰AB-۲۲ او ۲۰EF-۲۲ شکلونه کې مخکې راغلي دي) شیماوو کې څرګند شوي.

Roentgenogrophic features رادیولوژیکي منظرې:

په نورمال ډول په سږې کې د کتنې وړ هوا موجوده ده. خاصتاً په هغه صورت کې چې د سینې رادیوګرافي د شهیق په وخت کې واخیستل شي، نو د عضویت د نورو برخو په نسبت د زیاتې هوا موجود والی په کې څرګند ږږي او تور خیال ښکاره کوي. همدارنګه د رادیوګرافي د کلیشې پر مخ په زیاته اندازه د اوعیو خیالونه موجود وي، چې دثروي برخې څخه د محیط خوا ته غځیدلی وي. ښې منځنۍ برخې کې چې په CT او د سینې په ساده رادیوګرافي کې تري یادونه شوېده. غټ قصبات د تیوبونو په څېر په ثروي برخه کې په تور شکل لیدل کېدای شي، ددې تیوبونو په مجاورو برخو کې د سږو شریاني څانګې ځای لري. دا شریاني څانګې د ونو د څانګې په څېر په خپله اندازه کې د سږو په پرانشیم کې کوچنیوالی ښکاره کوي، دا منظره د سینې د رادیوګرافي د پاڼې پر مخ د کتنې وړ ده. د سږو شریانونه د قصباتو سره نژدې اړیکه لري او د قصباتو په څېر په کوچنیو برخو کې وېشل شوي دي، په همدې اساس د دې ځای د سږو په فصیصونو کې دي.

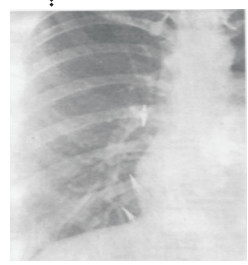

۲۱-۲۲ شکل: ښي ریږوي وریدونه چې په غیر معمول ډول په دې ناروغ کې څرګند شوي دي. (تیرونه)

www.ketabton.com

د سږو وریدونه یو بل اناتومیک وېش دی، چې د قصباتو څخه جلا وي. او د محیطي برخو څخه پیل کوي، چې په فصیصونو کې په پلورا او یا بین الفصي برخه کې د کښې ازین څخه تېرېږي. د سږو د اوعیو خیال چې اندازه یې 1,5mm په حدود کې د پلورا په سطح کتلی شو بې د ذرو څخه ښایي فاصله یې د پلورا څخه د 3cm په حدود کې وي. د ولاړې په وضعیت کې د پورتني فص د اوعیو خیال د سفلی فص په نسبت کوچنی وي، چې دا د وینې د اندازې پورې اړه لري، لاکن د ملاستې په وضعیت کې د دوی اندازه سره مساوي وي.

سږې تل په دوو برخو وېشل شویدي، چې د اوعیو د اندازې پورې اړه لري داخلي یا دننۍ برخه یو پر درې نژدې ثروي قسمت په زیاته اندازه د تنو لرونکي وي، منځنی قسمت په متوسطه اندازه د اوعیو لرونکی وي او محیطي برخه په کمه اندازه د اوعیو لرونکي وي، چې قطر یې له 1cm څخه کم وي. په منځني او محیطي برخه کې وریدونه د شریانونو سره نژدې خط السیر نه لري د شریانونو څخه لاندې واقع او په کښې ازین کې د ثروي برخې په ښکتني برخه کې تشبیتېږي. په دې ډول په یوه تنه کې سره یو ځای شوي وي، معمولاً دوه یا زیات وریدونه په هره خوا ننوزي. د دوی توپیر د شریانونو سره په ډېره مشکله چې کېدای شي، لاکن توموګرافي او یا CT دا توپیر سره کولای شي، چې په صاف شکل کشافتونه د ثرې په ښکتنۍ برخه کې په دواړو خواو کې کښې ازین ته داخلېږي، (۲۲-۲۲ ، ۲۱-۲۲ شکل).

www.ketabton.com

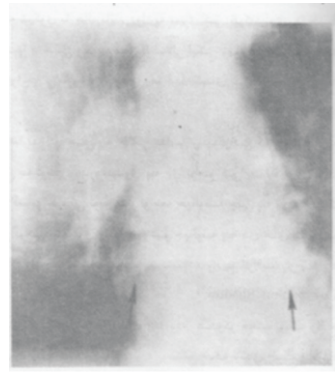

۲۲-۲۲ شکل: Tomogram، چې په ښي Hilum کې یوه کتله څرګندوي، همدا راز په ښي او کښې دواړو خواوو کې د سږو وریدونه څرګندوي، (تیرونه).

کله کله په واضح ډول د سینې د روتنې قدامي رادیوګرافي په واسطه ښکاره کېږي، دا پېښه خاصتاً په هغه ناروغانو کې کتلای شو، چې د زړه په ولادي نقیصه اخته وي او په زیاته اندازه د کښې څخه ښي خوا ته Shunts موجود وي. په هغه ناروغانو کې چې وریدي احتقان پیدا شوي وي، نو د علوي فص اوعیي د ښکرونو په څېر خیال څرګندي، چې مخ ښکته پلو ثروي برخو ته غځېدلي وي، چې د علوي فصونو په منځنۍ منظره کې ښکاره کېږي.

د سږو اوعیي په قاعدوي برخو کې د نورو قسمتونو په نسبت غټې وي، ښی منځنی قاعدوي برخه د کښې په نسبت په غوره توګه د کتنې وړ وي. په دې برخه کې تني د نورو قسمتونو په نسبت په سږو کې په څرګند ډول د کتنې وړ ګرځي. د سینې قدامي خلفي نظر په ښکتني برخه کې د علوي برخې په نسبت زیاتې دي، په همدې نسبت په قاعدوي برخو کې د اوعیو خیالونه ډېر دي. همدارنګه د سږې د علوي او سفلي برخو داوعیو په شمېر او اندازه کې هم توپیر موجود وي. د اوعیو خیالونه د

www.ketabton.com

عمر د تېرېدو سره په خپلو خیالونو کې زیاتوالی څرګندوي، چې دا په مختلفو اندازو وي. لاکن په اندازو کې یې د کتنې وړ بدلون موجود وي. نو په همدې اساس ډېر ځیر او غور ته په هغه صورت کې اړتیا ده، چې د سږو د اوعیو خیال د نورمالې اندازې څخه د فلم پر مخ زیات وي. د اوعیو خیال د هغوی د جدارونو له مخې د اندازو د کوچنیوالي او په وصفي توګه په شعباتو وېشلو له مخې چې د ثري څخه پیل شوي وي پېژندلای شو.

د سږو په برخه کې د اوعیو خیالونه موجود دي، په اضافي توګه بین الخلالي لیکې هم کتل کېږي، چې په ډېره کمه اندازه د برجسته خیال لرونکی وي، چې په شبکوي یا حال مانند ډول په سږې کې څرګندېږي. دا خیال په ځینو ناروغانو کې او یا په پرمختللي عمر کې د کتنې وړ وي. بین الخلالي لیکې زیاتره وخت په هغه ناروغانو کې په امفزیما او یا د سږو په بین الخلالي ناروغیو اخته وي، هم لیدل کېدای شي.

The pulmonary Apexes یا د سږو ذروي:-

د سږو ذروي (رادیوګرافي) د هغه برخو څخه عبارت دی، چې په خلفي قدامي رادیوګرافي کې د ترقوې د هډوکو له پاسه ځای لري. څرنګه چې التهابي یا توموري ناروغتیاوي په دې برخو کې پیدا کېږي، نو دا ضروري ده، چې د نورمالو ساختمانونو او رخوه اقسامو سره یې تو پیر کړو او هغه خیالونه چې په نورمال ډول موجود وي و پېژنو. د سږو ذروي د سږو محیطي برخې تشکیلوي، چې د اوعیو خیالونه په دې ځای کې ډېر کوچنی او تو پیر یا پېژندنه یې مشکله ده. د زیاتو رخوه اقسامو خیالونه د سینې درادیوګرافیو پر مخ په نورمالو خلکو کې کتل کېدای شي. د ترقوي هډوکو د پاسه د رخوه اقسامو خیال

www.ketabton.com

یا Companion shadow کې په موازي توګه د ترقوي هډوکي د پاسه ځای لري، د 2-3mm او 1cm د دې هډوکو څخه پورته واقع دي، چې په مختلفو اندازو په تحت الجلدي نسج دلالت کوي. پوستکی او پوستکي څخه لاندې نسج ښکاره کوي، چې په مماسي توګه یې د ترقوي د هډوکي پورتنی جدار پوښ کړي وي. دا خیال په جنبي توګه کولای شو، چې وڅېړو او د سږې څخه بهر یې خیال ووینو. زیاتره وخت په منځنی برخه یا ښایي د ترقوي څخه څه نا څه فاصله ولري او یا په هغه ځای کې موجود وي، چې د Sternocleidomastoid عضله د ترقوي د هډوکو سره اتصال مومي. دا عضله یو بل عضلې کثافت پیدا کوي، چې په عمودي توګه خیال څرګندوي او په واضح ډول جنبي خیال تشکیلوي. کېدای شي چې تر ورمېږ پورې ورسېږي او د رییوي ذروي څخه پورته یې خیال ولیدل شي.

(۲۳-۲۲ شکل)

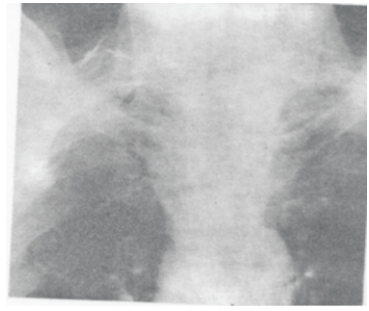

۲۳-۲۲ شکل: په دې شکل کې Companion منظره څرګند ېږي، چې د ترقوي او Sternocleidomastoid عضلات د تیرونو په وسیله ښودل شوي دي.

دا عضله په ټولو ناروغانو کې نه لیدل کېږي، لاکن په خاصه توګه په زړو یا خوارو ناروغانو کې ښه لیدل کېدایشي. د سږو د ذروو منځنی سرحد د منصف په واسطه تشکیل شویدي، د کېڼ منصف د رخوه

www.ketabton.com

اقسامو خیال په اوار او په کمه اندازه مقعر دی، چې کښې تحت ترقوي شریان په کې ځای لري، په ښي خوا کې د رخوه اقسامو منځنی منصفي خیال د Brachiocephalic شریان او یا د ورید اجوف علوي په واسطه جوړ شوي دي، چې د کښې خوا په نسبت په کمه اندازه په اتصالي ډول دي، خاصتاً په ځوانو خلکو کې. کله چې دا شریان په معوج ډول او یا په یو شمېر ناروغانو کې د Artheriosclerotic له کبله پراخه شي، نو جدار یې په واضح ډول څرګند او اکثراً محدب شکل غوره کوي.

په خلفي برخه کې د رېیمه او کله کله څلورمه پوښتی د ترقوې له پاسه خیال ښکاره کوي. Companion یا د جدارو خیالونه کله کله د رېیمې پوښتی لاندې لیدل کېږي، چې په نري شکل موجود او پېړوالی یې د ۱- ۳ ملي مترو پورې دی.

دا کثافت په موازي توګه د پوښتی جدار سره لیدل کېږي (۲۴-۲۲ شکل). ځینې وخت ډېر نري جدار د همدې په څېر د رېمې پوښتی د خلفی قوس سره لیدل کېږي. دا د هغه رخوه اقسامو په واسطه جوړ شوي وي، چې د دې پوښتی سره نژدې واقع وي او د اکس وړانګې سره په تماسي توګه واقع شوي وي. په دې ځای کې د رخوه اقسامو کثافت د پلورا لاندې منظم نسج او د بین الضلعي شریانو او وریدو په واسطه جوړ شوی دی.

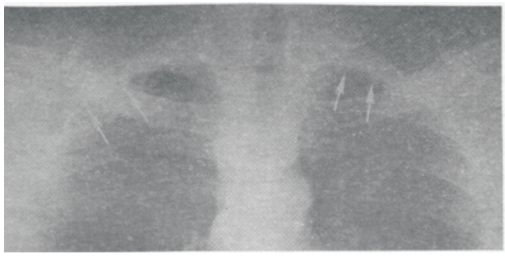

۲۴-۲۲ شکل: د Companion منظره ښودل شوي، چې د غشو په وسیله په ښي

www.ketabton.com

خواکې په دویمه او په کښته خوا کې د لومړۍ ضلعې له پاسه څرګندېږي.

پلورا د سږې ذروه پوښ کړیده د رادیوګرافي د کلیشې پر مخ په پېړۍ د رخوه اقسامو په څېر کثافت څرګندېږي. دا خیالونه په پلورایي جوف د منظرې ښکاره کوي. په یوه یا دواړو خواوو کې شته او معمولاً په ندبي پېښه دلالت کوي، چې د انتاناتو په نتیجه کې پیدا کېږي. خاصتاً په نري رنځ کې یو شمېر نور سببونه هم لري لکه وروسته د تشعشع څخه بدلولونه، ترضیض، شحم، د اوعیو انومالي او تومورونه خاصتاً ریبوي علوي Pancoast تومور.

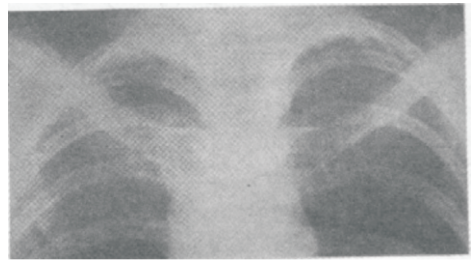

۲۵-۲۲ شکل: په دې شکل کې د پلورا لږه ضخامه په هغه ناروغ کې چې ښي علوي فص یې په TB اخته و، ښودل شوې ده. د دواړو خواوو په رخوه اقسامو کې غیر منظم حالت لیدل کېږي. همدا راز غیر منظم نوډولر ناروغي په ښي دویمه قدامي بین الفصي مسافه کې لیدل کېږي، چې په TB دلالت کوي.

ټول د دوی سلیم تومورونه دي. همدارنګه دا خیال د درېمې پوښتنې لاندې په قدامي منظره کې د رخوه اقسامو په څېر موجود وي، چې د څو وصفي بدلونونو له مخې یې د دې پوښتنې د Companion خیال سره توپیر اجرا کېدلای شي.

په پلورا او یا د پلورا څخه لاندې د ندبي نسج کثافت په مختلفو ډولو او کله کله پېړ او زیاتره وخت په دواړو خواوو کې په غیر متناظر ډول وي. په داسې حال کې چې د Companion خیال په متجانس شکل

www.ketabton.com

او متناظره منظره لري. همدارنګه د ندبي نسج لاندې سطح په غیر منظم شکل او Companion خیال په اوار ډول وي. **۲۵-۲۲** شکل).

کېدای شي، چې د پلورا ندبي نسج په دواړو خواوو کې وي لاکن ضرور نه ده، چې په متناظر شکل وي.

حجاب حاجز یا The Diaphragm:

حجاب حاجز یو عضلي ساختمان دی، چې سینه یې د ګېډې څخه بېله کړې ده، پورتنۍ برخه یې د جداري پلورا په واسطه پوښل شوې ده. په مرکزي برخه کې غشایي ټوټه لري، چې د مرکزي وتر په نامه یې یادوي او عضلي پکې وجود نه لري. حجاب حاجز قوسونه مخ پورته پلو د مرکزي وتر خوا ته په شکل او په دواړو خواوو کې قبه یې ساختمان لري. په قدامي برخه کې د شرصوفي بارزي او د ښکتینو پښتیو د غضروف سره تماس لري پښتي یې په جنبي برخو کې واقع دي. پښتۍ او درې قطني، فقرات یې په خلفي برخه کې ځای لري. د رادیوګرافي د پاڼې پر مخ د حجاب حاجز پورتنۍ برخه په واضح ډول څرګندېږي. او سطحه او د قبه یې ساختمان کثافت چې پورته ورځخه په سرې کې هوا موجود ده کتل کېږي او په جنبي توګه یوه تیره زاویه جوړوي، چې ورته حجاب حاجزي زاویه یا Sulcus وایي. دا زاویه په تیزه توګه او تیره شکل په نورمال حالت کې د کتنې وړ وي. لاکن په ناروغتیاوو کې له مینځه ځي لکه د پلورا نصباب، پېړوالی یا التصاقات. د حجاب حاجز ځای په مختلفو ډول وي او د ناروغ د عضویت، تنفس او د رادیوګرافي په وخت کې د وضعیت پورې اړه لري. دې فکتورونو ته باید پاملرنه وشي، چې په حجاب حاجز کې د کتنې وړ بدلونونه پیدا کولای شي.

همدارنګه د لوړوالي سبب یې هم کېدای شي. د حجاب حاجز د ځای

www.ketabton.com

او ځای په هکله صحیح او دقیق سرحد نه دی تاکل شوی لاکن په غټانو او کاهلانو کې د ژور شهیق په وخت کې د حجاب حاجز قبه په ښي قدامي منظره کې د پنځمې بین الضلعي پوښتنې او یا یوه پوښتنې له دې څخه ښکته یا پورته واقع وي، په کښې خوا کې د دې ځای څخه په کمه اندازه ښکته ځای لري. په کوچنیانو او ځوانانو کې د حجاب حاجز ځای یوه اندازه لوړ وي، خو د عمر په تېرېدو سره ښکته ځای غوره کوي. د استجاع بطني او ظهري په وضعیتونو کې د حجاب حاجز ځای د ولاړې د وضعیت په نسبت لوړ وي. په جنبي رادیوګرافي کې د ښي او کښې حجاب قبې یو د بل څخه جلا وي، دا ځکه چې په مساوي او یوه ځای کې ځای نه لري.

قبه (یا لوړه برخه) حجاب حاجز په کمه اندازه د قدامي او د سینې د قدامي او خلفي جدارونو کې منځنیی ځای لري. په اوسط ډول په قدامي منظره کې د حجاب حاجز ځای د سرې بین الضلعي مسافې سره سمون خوري. خلفي برخه کې د دولسمې پوښتنې څخه په کمه اندازه ټیټ ځای لري. په ارخیزه رادیوګرافي کې کښدای شي، چې دواړه خوا د حجاب حاجز ووینو او ښایي دواړه سره یو ځای یا نژدې یو د بل سره په یوه ساحه کې واقع وي، ځکه چې د کښې پلو قدامي برخه د زړه په واسطه پټه شوي دي او ښي خوا حجاب حاجز په واضح ډول لیدل کېږي. څرنګه چې په کښې خوا کې په معده او یا کولون کې هوا موجوده ده، نو په دې اساس د دې خوا حجاب حاجز په ښه توګه د کتنې وړ وي. همدارنګه په کښې خوا کې لوی رییوي فیسور عمودي ځای لري او د ښي په نسبت حجاب حاجز ته نژدې دی او د حجاب حاجز نهایت د ښي په نسبت خلفي برخه کې ځای لري. هغه پوښتنې چې له فلم سره وصل یا نژدې نه وي غټې

www.ketabton.com

ښکاره کېږي (په کښته جنبي راديوګرافي کې ښې پوښتنې غټې وي). نو د دې په وسيله کېدای شي، چې يوه خوا د بلې څخه توپير کړو.

په حجاب حاجز کې په نورمال ډول څو سوري موجود دي او همدارنګه څو سستې او کمزورې برخې هم موجود دی.

پلورا:

پلورا يوه نري مصلي غشا ده، چې د راديوګرافي د پاڼې پر مخ هغه وخت د مجاورو برخو څخه توپير کېږي، چې په کمه يا زياته اندازه کثافت غوره کړي. حاشيوي پلورا په نورمال حالت کې نه ليدل کېږي، که چېرې Pmeumothorox موجود وي، نو د نري بهرني جدار لرونکي وي، چې د سږې په واسطه پوښ شوي وي. دا پېښه کله کله موجود وي او هغه وخت ليدل کېږي، چې زياته برخه يې د مجهولې وړانګو سره په موازي توګه واقع شي (په ښې خوا کې دويم بين الضلعي فيسور چې د علوي فص ښکتنۍ برخه يې پوښ کړېده او د منځنۍ فص علوي برخه يې اشغال کړېده، تقريباً د 20% پېښو کې د يوې نرۍ مستقيمې افقي ليکې په څېر څرګند ېږي. غټ فيسورونه کله کله په ارخيزه راديوګرافي کې په نورمال توګه ليدل کېدای شي. جداري پلورا حجاب حاجز او د سينې ليکې يا جدارونه پوښ کړي او د سينې د نورو ساختمانونو سره مخلوط شوي، نو د سينې راديوګرافي په وسيله يې جلا کولای نه شو. د حاشيوي پلورا ارتباط د سينې د عضمي برخې سره په (۲۲-۲۲ شکل) کې ښودل کېږي.

www.ketabton.com

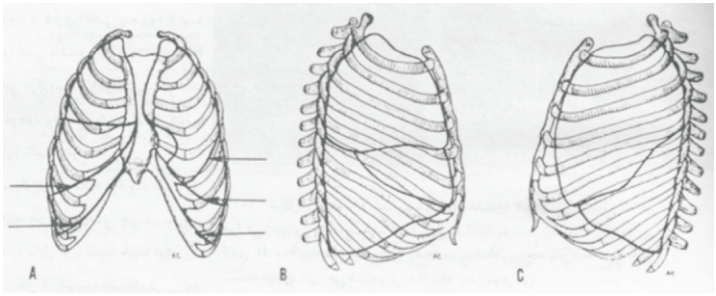

۲۲-۲۲ شکل: A- په دې شکل کې د حاشیوي پلورا اړیکې د سینې د عضمي برخې سره څرګند شوي دي. په ښي خوا کې پاسنۍ غشي قدامي سفلی سرحد او لاندینی غشی د حاشیوي پلورا خلفي سفلی جدار ښکاره کوي. په نیمایې کښه سینه کې قدامي منظره د علوي او متوسطو غشو په واسطه ښودل شوي ده او خلفي سرحد د ښکتني غشي په واسطه ښکاره شوي دي. B- حاشیوي پلورا په ښي یخوا کې د کښې جنبي منظرې په واسطه ښکاره شویده. لومړنی او دتالي بین الفصي فیسورنو دریې فصونه جلا کړیدي. C- په کښه خوا کې د پلورا خیال د ښي جنبي منظرې په واسطه څرګند ږوي.

www.ketabton.com

د نوو زېږېدلو او کوچنیانو سینه

The Chest in infancy and childhood

په نوو پیدا شوو ماشومانو کې د سینې قدامي خلفي قطر د کاهلانو د قدامي خلفي قطر په نسبت زیات او پوره توپیر لري حجاب حاجز لوړ ځای لري او د سینې عمودي قطر د غټانو په نسبت کوچنی ښکاره کوي. د ودې د پرمختګ سره سینه نري او قدامي خلفي قطر کمېږي. عمودي او جنبي قطرونه په تدریجي توګه زیاتېږي، پوښتنی افقي حالت ته نژدې او په تدریجي ډول ښکته پلو او زاویيوي حالت غوره کوي. د زېږېدنې په وخت کې د فص یا سرپوښتنی هډوکی په نیمګړي ډول د تعضمي شکل لرونکی وي. دا ساختمان په توتې توتې یا قسمي توګه تعضمي مرکزونه د هرې قطعې په یوه او بله خوا کې واقع وي. د Manubrim تعضمي مرکزونه د زېږېدنې په وخت کې موجود وي، لاکن ښایي د څو کلونو لپاره تثبیت شوي نه وي.

درادیوګرافي له نظره مرکزونه مهم دي، دا ځکه چې کېدای شي، چې د سرې د پاسه په مایل او یا قسماً مائیله توګه په ګرد شکل کثافتونه ولیدل شي او د تعضمي مرکزونو په څېر څرګند شي. د ناروغتیاوو سره چې د سرې په پرانشیم کې واقع وي نه غلطېږي. د Thymus غده تل غټه او په نوو زېږېدلو ماشومانو کې د علوي منصف د پراختیا سبب ګرځي. رادیولوژیک منظره یې په (۲۷-۲۲ شکل) کې ښودل شوې ده. د زړه په نوو پیدا شوو ماشومانو او کوچنیانو کې د کاهلانو په نسبت پوره توپیر لري. په کوچنیانو کې زړه په حبیبي توګه وي او د غټانو څخه نسبتاً لوی او د سینې زیات قطر یې نیولای وي.

www.ketabton.com

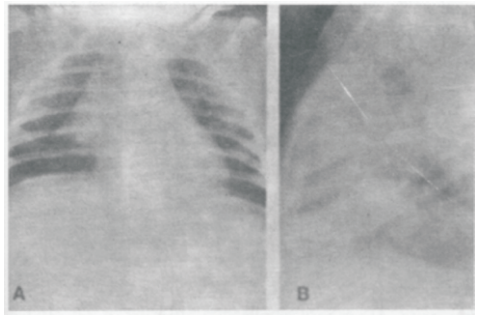

۲۷-۲۲ شکل: د تایموس د غدې دښي لوب غټېدل. A- په ښي خوا کې زاویيوي حالت پیدا شوی دی. چې د Sail په نښه دلالت کوي. B- په دې جنبي منظره کې د منصف په قدامي برخه کې کثافت موجود دی، چې د تایموس په واسطه پیدا شوی دی.

کښې بطن په راوتلې ډول وي او د عمر د تېرېدو سره نور هم برجسته کېږي. چې په نتیجه کې د زړه د زروي د ښکته بې ځایه کېدو سبب ګرځي او په نسبتي توګه د زړه اندازه په تدریجي توګه کوچنۍ کېږي. د دې بحث څخه به په قلبي وعائي سیستم کې په تفصیل سره یادونه وشي. سږې په نوي پیدا شوو ماشومانو کې د کاهلانو په نسبت زیاته اندازه د تور خیال لرونکی وي، نو د رییوي د ننې ساختمانونه نه لیدل کېږي. خو په نسبتي توګه د اوعیو د تنو توپیر کېدای شي. د رییوي تشجراتو د ریشو خیالونه په ثروي برخه کې نسبتاً په زیاته اندازه او د دربیمې صدري فقرې د حذا سره واقع وي.

www.ketabton.com

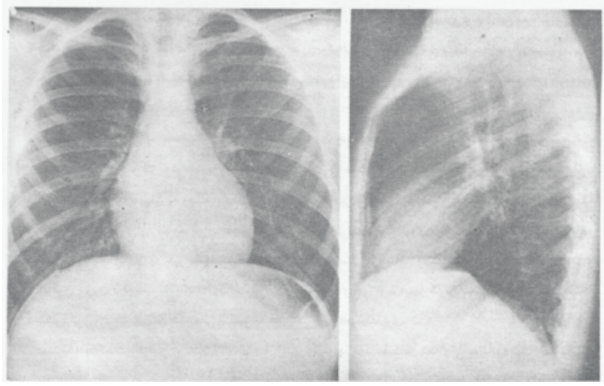

وچه غاړه په دوو برخو وېشله شوې او په درجي توګه مخ ښکته پلو د کاهلانو سطحې (پنځمې صدري فقرې) ته تقریباً د ۱۵ کلونو په موده کې رسېږي. حجاب حاجز په نوو پیدا شوو او کوچنیانو کې د غټانو په نسبت په کمه اندازه لوړ ځای لري. دا ځکه چې معده د هوا په واسطه پرسېدلې وي او په نوو پیدا شوو ماشومانو او کوچنیانو کې د حجاب حاجز د ځای په هکله د کتنې وړ توپیر موجود وي. همدارنګه یو شمېر نور فکتورونه لکه د ناروغ وضعیت تیپ او داسې نور هم په کې رول لري، چې د کاهلانو د حجاب حاجز په هکله ترې په ۲۸-۲۲ شکل کې یادونه شوېده.

www.ketabton.com

په پرمختللي عمر کې سینه یا ټهر:

د عمر د ټهربدو سره د سینې په عضمي ساختمان کې په تدریجي توګه بدلونونه پیدا کېږي. د تغییر اندازه په مختلفو ډول او د عمر په مختلفو وختو کې سره توپیر لري، چې دا تغییرات څرګند او پرمختګ کوي. په ظهري کیفوتیک قوس کې زیاتوالي ته په تدریجي توګه میلان پیدا کېږي او د دې په نتیجه کې د سینې قدامي خلفي قطر زیاتېږي. ښایي چې ویلاني قطر ته ورسېږي او یا کله کله د هغه څخه زیات شي. د سینې په رادیوګرافي کې په مختلفو اندازو کموالی په هډوکو کې څرګندېږي. چې دا پېښه په خاصه توګه په ښځو کې د کتنې وړ ده، چې پښتیو کې غیر منظم حالت موجود وي، چې دا د کسرونو د روغېدو او یا د پوښتیو په برخه کې کلسیم د جذب له سببه په غضروفونو کې مینځ ته راځي کلسفیکیشن په مختلفو اندازو او د لیکې په ټهر وي، په ښځو کې د نارینه و په نسبت په زیاته اندازه وي. د رادیوګرافي د کلیشې پر مخ د کثافت زیاتوالی لیدل کېږي، چې دا د کلسیم ترسب په غضروف کې څرګندېږي، چې د پښتې په قدامي برخه کې د فص د هډوکي خوا ته غځیدلې وي.

په پرمختللي عمر کې په منصف کې هم بدلونونه پیدا کېږي، چې دا د ابهر او د هغې د شعباتو د معوج حالت غوره کېدو څخه صورت مومي. د ښي علوي منصف سرحد ښایي په برجسته شکل کې ولیدل شي، چې دا د Brachicepholic شریان په وسیله مینځ ته راځي. ساعده ابهر هم ښایي په رخوه اقساموکې د کثافت د پیدا کېدو سبب شي، چې په نتیجه کې یو محدبیت څرګندېږي. چې دا د ښي ثروي برخې په نیمایي ښکتني برخه کې موجود وي. د دې په ټهر مشابه کثافت په کېږ علوي

www.ketabton.com

منصف کې ښایي ولیدل شي، چې دا د کښې تحت الترقوي شریان د تصلب یا Sclerotic بدلونو څخه منځ ته راځي او د ابهر قوس په برجسته توګه خیال ښکاره کړي، د کلسفیکیشن موجود والی د ابهر په قوس کې ډېر عمومیت لري.

همدارنګه په تحت الترقوي او Brchiocepholic شریانونو هم د کلسفیکیشن موجود والی په نادره توګه نه وي. د عمر د زیاتېدو سره په سږو کې هم یو شمېر بدلونونه پیدا کېږي. چې دا د اوعیو خوا ته میلان لري او په منځینو او محیطي برخو کې سره جلا کېږي. اسناخو کې د هوا د زیاتوالي او د جدار یې له منځه تللی وي، چې سږو د Emphysema په څېر خیال څرګندېږي. د نفوذ په خاصیت کې د کموالي په صورت کې د محیطي اوعیو په اندازه کې کوچنیوالی پیدا کېږي، رییوي لوړ فشار ښایي پیدا شي، چې د دې له کبله د ثروي برخو د شریانو په اندازه کې زیاتوالی لیدل کېږي. همدارنګه د انتاني ناروغیو په نتیجه کې په یوه یا دواړو خواوو کې د لیکو په څېر خیالونه هم ښایي ولیدل شي او بین الخلالي برخه ښایي په برجسته ډول څرګنده شي. د سږې په پرانشیم کې په کوچني اندازه کلسفیک محراق هم عمومیت لري. همدارنګه د دې سره یو ځای د ثروي برخو په لمفاوي عقداتو کې هم د کلسیم موجود والی لیدل کېږي. په ذروي کې ندبي نسج د رخوه اقسامو غیر منظم کثافتونه هم پیدا کېدای شي، چې دا هم په زیات عمر دلالت کولای شي. دا هم غیر معمول نه ده، چې یوه یا دواړه خواووې حجاب حاجز زاویې له منځه تللي وي. دا وتیره د پلورا د قاعدوي برخو د پخوانیو ناروغیو په نتیجه کې منځ ته راځي. حجاب حاجز ښکته اوار شکل غوره کوي او د سینې په غضمي ساختمان کې Senile Emphysema په څېر بدلونونه

www.ketabton.com

څرګندېږي. په حجاب حاجز کې غیر منظم حالت د پلورا د التهابي ناروغیوو د بقایاوو څخه معمول نه دي، که چرې حجاب حاجز ښکته وي. قبه یې افقي شکل غوره کوي او حجاب حاجزي زاویه په کمه اندازه تیره وي.

ولادي سوي اشکال Congenital malformations

The bony thorox: په کمه اندازه غیر نورمال حالتونه په پښتیو کې پیدا کېږي او معمولاً کلینیکي نښې نه لري، لاکن د رادیوګرافي د کلیشې پر مخ څرګندېږي Cervical ribs غیر معمول نه دي او ښایي په کوچني اندازه وي او په ډېره مشکله څرګنده شي او ښایي په اوږده ډول او په اسانۍ سره وپېژندل شي، په هغه صورت کې چې مخ ښکته پلو د سرې ذروي خوا ته غځیدلي وي. کله کله د اومې رقبې پوښتۍ مستعرضه برخه (Transvers Processes) په اوږد شکل وي او د کوچني Cervical ribs سره ورته والی لري. یوه یا دواړه لومړنۍ پوښتۍ اصل یا بنسټ تشکیلوي. زیاتره او ډېرې پېښې د پوښتیو یا ribs په قدامي تشعب کې پیدا کېږي. چې په نتیجه کې پراخه نرۍ پوښتۍ د تشعب په قدام کې د ضلعي غضروفي مفصل ته نژدې موجوده وي، په پوره یا بشپړه توګه Fusion د پوښتیو په قوسونو کې او همدارنګه کاذب مفصلونه د پوښتیو په برخه کې د نورو معمولو انومالیو څخه عبارت دي. د سینې په دننه برخه کې د پوښتۍ موجود والی په نادره توګه وي. غیر نورماله پښتۍ معمولاً د فقرې خلفي سفلی څنډې څخه راوځي، په داسې حال کې چې نورماله پښتۍ د فقرې د جسم څخه پیل کوي او زیاتره یې په ښي خوا کې وي. کله کله پښتۍ د حجاب حاجز سره د لیفي بنډل په وسیله ارتباط پیدا کوي، چې د پلورا په برخه

www.ketabton.com

کې څرګند ېږي او ښايي د سږې په واسطه احاطه شوي وي او ځای يې د پلورا څخه بهر وي. تشخيص يې د سينې د راديوګرافي، توموګرافي او CT په واسطه ټاکل کېږي.

Funnel chest deformity انومالي يا Pectus excavatum هم په سينه کې بدلونونه پيدا کوي، چې معمولاً د خلفي قدامي راديوګرافي په واسطه ښکاره کېږي، ښايي زړه کېږ خوا ته بې ځايه شوي وي. د رييوي شريان څخه لاندينی برخه تل په راوتلي ډول وي او داسې فکر کېږي، چې کېږ بطن عټ شوی دی.

زړه د ملا د تير او قص د هډوکي تر منځ د فشار لاندې راغلی وي، چې په نتيجه کې کاذب ډول پراختيا په دې منظره کې موجود وي. اکثره د ښي منځنۍ فص په قاعده کې کثافت زياتېږي چې دا د اوعيو د زياتوالي او د دې برخې د سږې د فشار لاندې راتګ له سببه منځ ته راځي. په جنبي منظره کې د فص هډوکي خلفي ببځايه کېدل موجود وي. په ولادي شکل د منځنۍ ليکې نقصيې يا Fissur د فص په برخه کې په نادر ډول وي. فص د فيسور په واسطه په دوو مساوي برخو وېشل شوي وي، چې د راديوګرافي په وسيله يې په اسانۍ سره څرګندولای شو. په نادر ډول کوچنی تعضمي حالت Manubium له پاسه فص د قوس په علوي برخه کې موجود وي، چې د فص د خوا يا اړخ او يا د فص په علوي هډوکو دلالت کوي. کېدای شي، چې په ځانګړي ډول يا زيات شمېر د څو ملي مترو څخه تر څو سانتي مترو پورې قطر ولري ښايي له منوبريوم سره ترلي وي. يا له هغه څخه راتاو شوي وي او هم کېدای شي، چې د فص سره ارتباط ونه لري.

Scoliosis هغه انومالي ده، چې په زياته اندازه د ملا په تير کې پيدا

www.ketabton.com

کېږي او ښایي په لاندې توګه وي.

نیمه فقره یا نورې انومالي په فقراتو کې د Scoliosis سره یو ځای او یا ښایي د دې سبب شي. په زیاتو پېښو کې مختلفې انومالۍ د فقراتو جسمونه نه اخته کوي. د Scoliosis په پرمختللو حالاتو کې په سینه کې غیر نورمال حالت پیدا کېږي، چې د دې په نتیجه کې اناتومیک بدلونونه منځ ته راځي، چې دا د زړه او سږو په دندو کې تغیر منځ ته راوړي.

Kuphosis تل له Scoliosis سره یو ځای وي، چې د دې تر څنګ په سینه کې بدلون پیدا کېږي. ښایي په صدري فقراتو کې په ځانګړي توګه Kuphosis پېښه موجود وي، چې د دې په نتیجه کې قدامي خلفي قطر زیات او د سینې په عمودي قطر کې کموالی پیدا کېږي.

د سږو انومالي :

Azygos lobe (fissure) دا سمه نه ده، چې اضافي فص یا فیسور موجود وي خو کېدای شي، چې د سینې د رادیوګرافي پر مخ وکتل شي. دا د Azygos ورید د قوس په څېر ښکاري، هغه وخت چې په کاذب ډول یې منځنۍ برخې ته انتقال کړی وي او په نورمال حالت کې د علوي فص د قصبې څخه د پاسه واقع وي. څرنګه چې دا ورید جنبي ځای لري، نو د سږې د ذروې کوچنۍ تهوتې د دې په وسطي برخه کې ځای لري او په ژوره توګه په کې ننوتی حالت غوره کړی وي.

اوعیې دوه طبقې د حاشیوي پلورا او دوه طبقې د جداري پلورا انتقالوي، دا ځکه چې دا د جداري پلورا په محیطي برخه کې ځای لري، چې له همدې سببه پلورایي فیسور د یوې نرۍ لیکې په څېر مخ پورته پلو په ذروه کې او د ذروي د جداري پلورا پورې غځیدلې وي. د دې

www.ketabton.com

لیکې کمان یا قوس تل په بهرني شکل وي قاعده یې د ورید په واسطه جوړه شوې. د فیسور څخه پورته د Comma په څېر منظره کوي. د فیسور علوي نهایات معمولاً د کوچنیو مثلثو په څېر وي، چې د رخوه اقسامو په شکل کثافت څرګندوي، چې قاعده یې پورته او راس یې ښکته ځای لري، چې د فیسورسره په امتداد کې واقع وي. (۳۰ – ۲۲شکل).

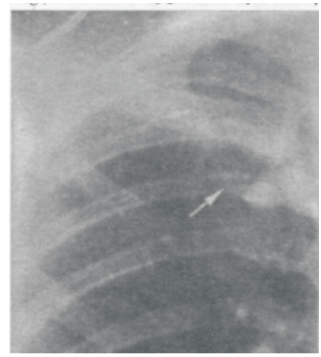

۳۰ –۲۲شکل: ازیګوس لوب (Azygos lobe).

Azygos فص اندازې په مختلفو ډولو وي. لاکن کله کله ډېر غټ وي، دا انومالي په صفر عشاریه پنځه سلنه (0.5%) خلکو کې پیدا کېږي او معمولاً د کتنې وړ وي.

Infrior accessory lobes د ښکتني اضافي یا قلبي فص پېښې ډېرې زیاتې دي (35% زیاتو خلکو کې) دا فیسور ښایي په پوره یا نیمګړي توګه وي، د خلفي قدامي رادیوګرافي په واسطه لیدل کېدای شي. د ښي منځني فص د قاعدې څخه پیل او د یوې نرۍ لیکې په څېر د ثروي برخې څخه غځېږي. کله کله جنبي محدبیت غوره کوي او د رخوه اقسامو کثافت د مثلث په څېر د حجاب حاجز د پاسه دا فیسور په اخره

www.ketabton.com

برخه کې تشکیلوي، دا اضافي فص معمولاً د هغه فص په واسطه اروا یا Supplie کېږي، چې د قدامي منځني قاعدوي سګمنټ د ښکتني فص څخه یې منشا اخیستې وي. دا انومالي په کښه خوا کې د ښي خوا په نسبت په کمه اندازه وي او دا ډېره مشکله ده، چې وکتل شي، دا ځکه چې د زړه د خیال په واسطه اکثراً پټ شوي وي. همدارنګه ښایي په زیاته اندازه دا انومالي په کښه خوا کې په عمومي توګه خفیفا موجود وي. په خاصه توګه نه څرګندېږي، لاکن کله کله د ناروغیو په واسطه اخته کېږي او په واضحه توګه د کتنې وړ ګرځي. (۳۱ – ۲۲ شکل).

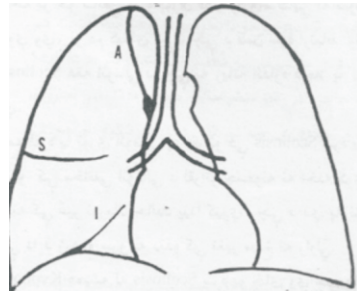

۳۱ – ۲۲ شکل: د دوو مهمو فیسورنو ځای. A- Azygus. ۱- د سفلي اضافي فص فیسور او S- په دویم بین الفصي فیسور دلالت کوي.

نور اضافي فصونه یا Other accessory Lobes:

کښې علوي فص ښایي د افقي فیسور په واسطه ووېشل شي او دا وېشل کېدل په کوچنیو برخو کې د ښي خوا وېشنو سره ورته والی ولري او یو اضافي منځنی فص مینځ ته راوړي، په دې پېښو کې بین الفصي فیسور په علوي او اضافي فصونو وېشل کېږي او تقریباً د ښي خوا د کوچني فیسور سره په یوه ځای کې وي. دا انومالي په کمه اندازه پیدا کېږي او کلینیکي ننښې نه لري. خلفي یا ظهري فص هغه وخت پیدا کېږي، چې د ښکتني فص علوي سګمنټ د قاعدوي سګمنټ څخه د

www.ketabton.com

افقي فیسور په واسطه جلا شي. دا اضافي فص د رادیوګرافي د کلیشي پر مخ په نادره توګه څرګندېږي.څرنګه چې د انومالي په زیاته اندازه منځ ته راځي. نو په دې اساس رادیو ګرافیک ازموینې استطباب پیدا کوي.

Supper Pulmonary branch: دا پېښه په نادره توګه او د رادیوګرافیکي، برانکوګرافي ازموینو په واسطه څرګندېدلای شي، ځکه چې دا انومالي په فصیصي برخه کې د فصونو په نسبت په کمه

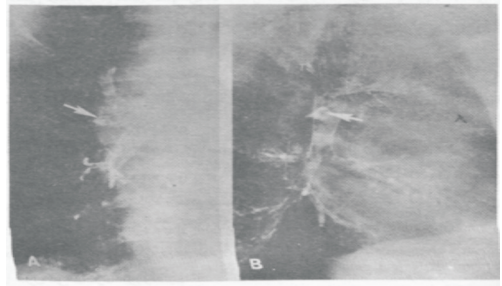

۳۲-۲۲ شکل: د علوي ښي لوب د Bronchus لاندې د اضافي لوب موجودیت غشی Bronchus څرګندوي، A- Frontal او B- جنبي منظره څرګندوي.

اندازه وي. د دې انومالي زیاتې پېښې په ښي پورتني فص کې کتل کېږي. غیر نورماله قصبه د ښي لویې قصبې په جنبي منظره کې د علوي فص د قصبي څخه دپاسه راوځي. په دې انومالي کې اعراض نه شته. کله کله اضافي قصبه د وچې غاړې د ښي ښکتني برخې څخه راوځي (ښي شزني قصبه) په کښې خوا کې په کمه اندازه منځ ته راځي. معمولاً د Carina څخه دوه سانتي متره فاصله لري، لاکن کېدای شي، چې لوړه وي او زیاتره وخت د علوي فص ذروي سګمینټ غوره کوي. اکثره وخت اعراض نه څرګندوي لاکن کله کله شزني قصبه اعراض نه ښکاره کوي. ښایي د انسدادي امفزیما او branchiactasis سره یو ځای وي. نورې انومالي د شزنې قصبي سره یو ځای په زیاته اندازه پیدا کېږي. په

www.ketabton.com

راوتلي يا Briding ډوله قصبه په ډېره کمه اندازه واقعات لري او معمولاً د نورو انومالیو سره یو ځای وي. په دې انومالي کې قصبه د کښې خوا څخه راوځي او د منصف څخه تېرېږي، په مقابل طرف کې ښکتني فص اروا کوي يعنې ښي ښکتني فص.

د فصيصي قصبې په منشا کې کوچنی بدلون غیر معمول نه دي. د قصبي د ببځايه کېدلو توپیر مشکل او حتی کله کله غیر ممکن دي، چې د زياتو قصباتو د انومالیو سره يې وپېژنو. په زیات شمېر کوچني بدلونونه د فصیصونو په قصباتو کې موجود وي. لاکن د برانکوګرافي په واسطه يې هم نه شو پېژندلای حتی که د دې توپیرونو تشخیص کولو ته اړتیا هم شته. کېدای شي، چې د سږې دننی برخه اخته یا ښایي یو یا زیات سګمنتونه اخته کړي. (۳۲-۲۲شکل).

د فیسورونو نشتوالی:

په بین الفصي فیسورنو کې تغیرات په زیاته اندازه نسبتاً موجود وي، لاکن دوی د قصبي رییوي سګمنتونو کې راديولوژیک بدلونونه نه پیدا کېږي.

د Medlar له خوا په یو زر دوه سوه سږو کې چې دفعتاً مړه شوي وو، یو ه څېړنه سر ته ورسېده، د دې په مطالعاتو کې څرګنده شوه، چې په کښه خوا کې بین الفصي فیسور تکمیل و او په ښي خوا کې 96% غټ فیسور تکمیل و او کوچنی فیسور اوه دېرش عشاریه اوه سلنه (37.7%) بشپړ شوي و. پاتې فیسورونه یا موجود نه وو او یا په نیمګړي ډول وو.

: Pulmonary Agenesis Aplasia and Hypoplasia

Agenesis د فص په پوره نشتوالي دلالت کوي، چې قصبات او د

www.ketabton.com

وینې اروا هم احتواکوي. په Aplasia کې د سږې په نسج کې نشتوالی موجود وي، بلکې یوه اندازه د سږې قصبات موجود وي. دا انومالي په ډېر نادر ډول وي او معمولاً په یوه خواکې موجود او اکثراً د نورو انومالیو سره یو ځای کتل کېږي. د ښي خوا Agenesis د کښې پلو په نسبت په زیاته اندازه د مړینې سبب ګرځي، په Hypoplasia حالت کې په فص یا سږې کې نیمګړتیا موجوده وي.

د سږو حاد انتانات

د سږو حاد انتانات ښایي د یو شمېر مختلفو میکروبونو له سببه پیدا شي. په ځینو پېښو کې د دې ورته یا مشابه خواص لري او د پرمختللي پتالوژیک منظرې له کبله رادیولوژیک منظره څرګندوي. چې په لاندې ډول یې وېشو:

۱. Alveolar (Airspace) Pneumonia:

چې نوموکاکل نومونیا تمثیلوي په انساجو کې اکسدیشن په محیطي برخو کې Consulidation پیدا کوي. د ټروي برخو څخه پیل او د فصي لیکو څخه تېرېږي. د اسناخو په نومونیا کې ضروري نه ده، چې فص اخته او په زیاتو پېښو کې د فص دننه برخه نه اخته کوي نو په همدې اساس د فص نوم به نسبت Air space یا سنخي نومونیا نوم ته لومړیتوب ورکړل شویدی.

۲. Brochopneumonia:

زیاتره وخت په سږې کې د ستافیلوکوک انتان پواسطه پیدا کېږي، دا ناروغي د هوایي لارو پیدا او محیطي اسناخو ته خپرېږي، مختلفې رادیولوژیکي منظرې لري، د یو تکاثف سبب کېږي، چې سنخي نمونیا سره ورته والی لري.

www.ketabton.com

۳. Interstitial Pneumonia :

دا ډول ویروسي او مایکوپلازم انتاناتو کې پیدا کېږي، اکثره وخت بین الخلالي برخه اخته کوي او سنخي اکسودات منځ ته راوړي. رادیولوژیک منظره یې په مختلفو ډولو وي. لاکن د سناخو کنسولیډیشن موجود وي او کله چې دا پېښه موجوده وي نو کثافت یې د فصي او سنخي نمونیا په څېر ډېر کثیف نه وي.

۴. Mixed pneumonia:

دا د سنخي قصبي نمونیا او بین الخلالي نومونیاوو څخه ګډ ډول دي. په لاندې بحث کې د رادیوګرافي له مخې د نمونیا وو د سببونو او د هغې د اناتومیک زیات بدلون څخه یادونه شوېده. د سړو د انتاناتو رادیولوژیک تظاهرات په ډېرو مختلفو شکلو وي او مختلفې منظرې غوره کوي او د سببي عامل په هکله په کمه اندازه معلومات ترې لاس ته راتلای شي.

نو په دې اساس په ټولو پېښو کې باید رادیولوژیک نښې د کلینیکي، بکتریالوژیکي او لابراتواري ازموینو سره په ګډه وڅېړل شي، تر څو سببي حقیقي تشخیص تر لاسه شي. ځکه چې د تداوي بنسټ تشکیلوي. د رادیولوجست رول دا دی، چې د ناروغیو ځای پرمختګ او هر هغه اختلاط کې پیدا کېږي، لکه د پلورا انصباب، امفزیما او د سړې ابسي څرګند او وټاکي، همدارنګه د نمونیا په طبیعت او د هغې په منظرې خپله عقیده ښکاره کړي. پر له پسې فلمونه ښایي د رییوي ازیما د تفریقي تشخیص په هکله پوره او په زړه پورې معلومات ورکړي او انتاني حالتونه ورسره توپیر کړي. همدارنګه د نمونیا موده هم ضروري ده، خاصتاً په هغو پېښو کې چې کلینیکي ستونزې مینځ ته راوړي.

www.ketabton.com

بکتریایي نومونیاوې

The Bacterial Pnemonia

Pneumococcal Pneumonia

د سږې حاده انتاني پېښه د سترپتوکوکس Pneumonia له کبله پیدا کېږي، Lobar pneumonia ورته وایي. څرنګه چې دا انتان معمولاً د فص دننه برخه نه اخته کوي، نو ښه به دا وي، چې د Alveolar pneu. په نوم یې هم یاده کړو. په امریکا کې نوموکوکس 75% د بکتریا یې نمونیا سبب کېږي، زیاتره واقعات یې په روغو خلکو کې منځ ته راځي. لاکن په عمومي توګه دا ناروغي په هغه خلکو کې چې د الکولو سره معتاد وي، په زیاتره اندازه وي. په همدې شان واقعات په توموري، د سږو په مزمنو ناروغیو او یا په هغه خلکو کې چې معافیت یې بدلون مومي هم پیدا کېدای شي.

Strep pneu. تقریباً 82 ډولونه دي، خو هغه چې د نمونیا زیاتره سبب ګرځي. (۱-۲-۳-۴-۵-۶-۷-۸-۹) ډولونو څخه عبارت دي د ۸ ډول یې په زیاتره اندازه واقعات پیدا کوي. (۱۴) یې په کوچنیانو کې د نمونیا سبب ګرځي، لاکن غټان په نادره توګه اخته کوي. د مړینې اندازه یې زیاتره په ۳ ډول کې د نورو په نسبت پیدا کېږي. هغه میکروبونه چې دنمونیا سبب ګرځي، انشاق یې د څاڅکو په وسیله د لعابیه یا مخاطي غشا د لورې صورت مومي. ښکتني فص یا د علوي فصونو خلفي سګمنتونه په زیاته اندازه اخته کوي. د دې ناروغي پیل په چټکی سره او پر مختللي پتالوژیک بدلونونه دناروغی په لومړنیو وختو کې منځ ته راځي. رادیو لوژیک نښې د ناروغي د اعراضو د پیل څخه تر ۱۲ ساعتو پورې څرګندېږي محیطي برخه اخته کوي او مرکزي

www.ketabton.com

قسمتو ته سرايت کوي، د سګمنتونو له سرحدو نه تېرېږي او د راديوګرافي د پاڼې پر مخ يو متجانس کثافت منځ ته راځي. کېدای شي، چې د فص دننه برخه اخته کړي (۱- ۲۳ شکل) اکثره وخت يو

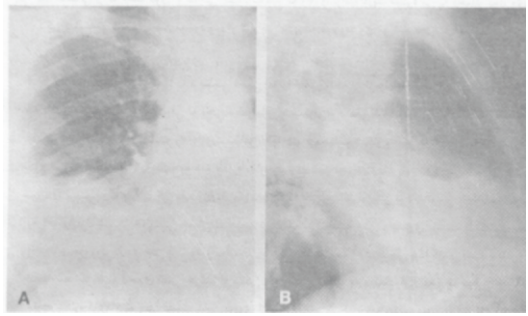

۱-۲۳ شکل: Lobar pneumonia په ښي منځني فص کې. A- ثدامی منظره، B- دويم بين الفصي فيسور په جنبي منظره کې.

يا زيات سګمنتونه اخته کوي. کثافت عموماً د پلورا سطحې ته غځېږي. په محيطي برخه کې د سګمنټ له سرحد څخه تېره شي. دا حالت ښکاره کوي، چې حاده نموکاکس نمونيا له هغې نمونيا ځينې چې سګمنټ ته خپره شوې توپير کړو، چې دا د قصبې انسداد له کبله د تومور په وسيله پيدا شوی وي. په وروستيو وختونو کې ناروغي معمولاً د بين الفصي فيسور له سرحدونو څخه نه تېرېږي. نو په دې اساس په هر يو قدامي او جنبي منظره کې په واضحه توګه ښکاره کېدای شي او د هغه فص او يا سګمنټ پورې اړه لري، چې هوا په کې موجوده وي. د تور ټيوب شکل لري او متجانس کثافت د هوا په قصبه کې خرګند ېږي. پلورا هم په زياته اندازه اخته کېږي، چې په نتيجه کې نيمايي طرف حجاب حاجز په اخته شوې خوا کې د درد له کبله لوړېږي. په کمه اندازه د پلورا انصباب د حجاب حاجز زاويه له مينځه وړي. د

www.ketabton.com

فص یا سګمنټ حجم په واضح ډول نه وي، کوچنی کېږي او هغه کثافت چې د دې ناروغیو پواسطه پیدا کېږي، د هغه تکاثف څخه چې د اتلکتازس په واسطه منځ ته راځي توپیر کولای شو. (۲- ۲۳ شکل) د ریبوي

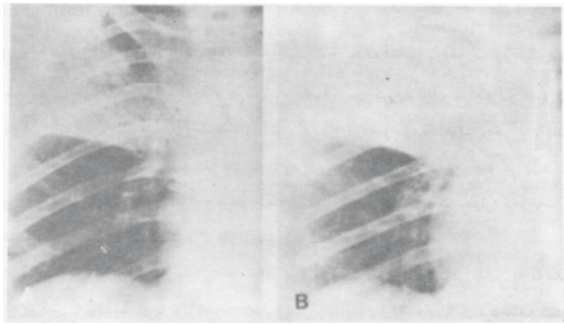

۲- ۲۳ شکل: د ښي علوي فص نوموکاکل نومونیا . A- دا فلم د اعراضو په پیل کې اخیستل شوی دی، B- دا رادیوګرافي درې ورځې وروسته اخیستل شوې ده.

کانسولډیشن په وېښ کې ښایي بدلون یا توپیر موجود وي.

کروي یا ګرده نمونیا زیاتره وخت په کوچنیانو کې کروي کثافت یا کانسولډېشن پیدا کوي، چې د سږو یا د منصف د شا او خوا کتلو سره ورته والی لري. هغه ناروغان چې په Emphysema اخته وي. تورې برخې چې د کانسولډېشن په واسطه احاطه شوې وي او د کهفونو سره ورته والی لري ښکاره کوي، په ځینو ناروغانو کې کله کله په نقطوي یا فصیصي توګه تظاهرات څرګندوي، چې د برانکونومونیا سره ورته والی لري. کله کله بین الخلالي منظره ښکاره کوي او ځینې وخت په مخلوط شکل کتل کېږي، چې سنخي او بین الخلالي ډولونه یې موجود وي، نو په دې اساس رادیوګرافیک ننبې د نوموکاکس نومونیا لیاره وصفي نه وي، د Broncho pneumonia پېښې زیاتره په هغه

www.ketabton.com

ناروغانو کې لیدل کېږي، چې په روغتونو کې له نورو ناروغیو له کبله بستر وي. د روغتیا مرحله که چېرې اختلاطات پیدا نه شي، په چټکۍ سره صورت مومي، چې دا د ټروي برخې څخه پیل او د محیط پلو ته په نمونایي سګمینټ کې غځېږي. کثافت په غیر منظم ډول او د روغتیا په مرحله کې نقطوي شکل غوره کوي، چې د متجانس کثافت سره توپیر لري، Focal (موضعي یا نقطوي) اتلکتازس په زیاته انداز منځ ته راځي. اختلاطات په دې ناورغۍ کې په کمه اندازه دي، ځکه چې د انتي بایوتیکو په مقابل کې حساسیت لري او تل د تنفسي سیستم په انتاناتو کې د لومړۍ نښې په ښکاره کېدو سره تطبیق کېږي، که چېرې اختلاطات پیدا شي، نو دا عبارت له ځنډنۍ روغتیا ، Empyema او د سږو له ښنځو (ابسې) یا دانو څخه دي. رادیولوژیک نښې یې په ځنډنۍ توګه شفا کوي او له هغه کثافت څخه عبارت دي، چې په مقاوم ډول په یوه برخه کې پاتې شي او په ځنډنۍ ډول غیر منظم او نقطوي حالت غوره کړي، لاکن په احتمالي توګه شفا کېږي. په ډېرو نادرو پېښو کې دا وتیره په نیمګړي ډول شفا کېږي، په غیر منظم ډول فبروزس او په غیر منظم توګه کثافت په سګمنت یا فص کې مینځ ته راځي. تل د اخته شوې سږې په حجم کې کوچنیوالی موجود وي. د Empyema او د سږې له ښنځو یا ابسیو نه وروسته یادونه وشي.

Bronchopeumonia:

برانکو نمونیا یا Labar pneumonia: د سږو حاده انتاني ناروغي ده، چې بکتریایي منشا لري. معمولاً په اختلاطي توګه د یو شمېر ناروغیو په سیر کې په اولنیو یا اخیرنیو عمرو کې پیدا کېږي، نو په دې اساس په ډېرو ځوانو، زړو او یا د نورو ناروغیو سره منځ ته

www.ketabton.com

راځي. دا انتان په مخلوطه ډول وي، نو له دې کبله هغه بکتریاوې چې ناروغي یې پیدا کړېده، په بلغمو کې پیدا کولای شو. دا ناروغي د سرې د څو مجاورو برخو څخه منشا اخلي او په نتیجه کې خپاره محراقونه په مخلتفو اندازو او شکلو پیدا کوي او د فلم پر مخ پوره کثافت منځ ته راوړي.

رادیولوژیک ننبې په برانکونومونیا کې په مختلفو ډولو دي، ځکه په دې ناروغۍ کې ښایي په موضعي توګه یو فص یا سګمینټ او یا ټول فصونه اخته شي. د نومونیا کانسولیډېشن د مختلفو اندازو کثافتونو د پیدا کېدو سبب ګرځي، چې اندازه یې سره توپیر لري او معمولاً (نسبتاً) کوچني او په واضح ډول د کتنې وړ نه وي، ښایي په خال خال یا نقطوي ډول څرګند شي کېدای شي، چې ناروغي پرمختګ وکړي او کوچنۍ برخې سره یو ځای شي او په زیاتو غیر منظمو برخو کې د کثافت د پیدا کېدو سبب وګرځي. د دې ناروغیو ځای په ښکتنیو برخو کې وي، لاکن کېدای شي، چې د سرې په هره برخه کې پیدا شي (۳-۲۳شکل) دا ناروغي معمولاً په اختلاطي توګه د سږو دناروغیو په سیر پیدا کېږي، چې ښایي د نمونیا نقیصه یې پټه کړي وي، په هغه صورت کې چې د زړه د عدم کفایي څخه وروسته په اختلاطي توګه پیدا شوي وي. نو دا ډېره مشکله ده، چې تشخیص یې وټاکل شي، دا ځکه چې د رییوي احتقان، پرسوب او قاعدوي کثافت د پیدا کېدو سبب ګرځي. کله کله دا وتیره پرمختللي ډول او یایي د سږو د جاروسي نري رنځ سره ورته والی ولري او په دواړو سږو کې کوچني خفیف منتشر نو ډولونه څرګند شي، چې مشابه منظره لري. څرنګه چې برانکونومونیا په مختلفو ډلو رادیوګرافیک منظرې ښکاره کوي او د مختلفو

www.ketabton.com

میکروبونو په وسیله پیدا کېږي. نو تریوې اندازې یوې ناروغي خوا ته فکر نه شو کولای. د لوبر نمونیا توپیر کول د هغې منشا په مشابه قصبي هوایي لارو او د شا او خوا پرانشیم اخته کېدل داسې ښکاره کوي، چې ښایي یو د بل سره او او سنخي نمونیا سره ورته والی ولري. دا مو هم باید په یاد وي، چې نیو پلازمیک پېښې هم نقطوي محراقونه د نمونیا په څېر پیدا کوي که چېرې کلینیکي نښې په دوامدار ډول پاتې شي او رادیوګرافیک بدلونونه پرمختګ وکړي، نو دا لازمه ده، چې Cytolgic څېړنې وشپړې کړي.

انشاقي نمونیا یا Aspiration Pneumonia:

دا ډول نمونیا معمولاً د مخلوطو مکروبو او اجنبي اجسامو څخه د قصبي په دننه کې پیدا کېږي، اسباب یې په زیاته اندازه دي لکه وروسته د جراحي عملیات څخه د کانګو په وخت کې و، موادو تېرېدل، نیمه کوما ناروغۍ کې د بلعومي عضلي د paresis او Paralysis له کبله مواد تېرېږي، د وچې غاړې او مرۍ فستول، د معدې او مرۍ Reflux او نور زیات شمېر د مرۍ ناروغۍ د اسپریشن نمونیا سبب کېدلای شي. ګرام منفي میکروبونه تېرېږي او ښایي د نمونیا سبب شي، چې وروسته تنخر او د ابسو د جوړښت سبب منځته راوړي. په دې ناروغي کې رادیولوژیک نښې په مختلفو نواندازو وي، چې د ناروغتیا د پرمختګ او ځای پورې اړه لري. ښې او منځني فصونه په دې ناروغۍ کې په زیاته اندازه اخته کېږي، لاکن د سینې دفص اخته کېدل هم غیر معمول نه دي. په غیر منظم ډول چې کثافت یې زیات او په خفیفه اندازه وي. د کتنې وړ ګرځي (۴-۲۳).

www.ketabton.com

۴-۲۳ شکل: انشاق نومونيا.

د ناروغيو په اولو وختونو کې دا کثافتونه موضعي يا نقطوي خو په ځنډينو وختو کې ګرد شکل غوره کوي. په ځينو خلکو دا ناروغي په چټکۍ سره له منځه ځي او ناروغ د هغه حالت څخه چې د انشاق څخه پيدا شوي وي ښه کېږي او په يو شمېر نورو واقعاتو کې ځنډني شکل غوره کوي. انشاقي مواد تکرارېږي او د مزمن قاعدوي Pneumonitis سبب او په نتيجه کې نقطوي يا خطي کثافتونو مينځ ته راوړي. (۵-۲۳ شکل).

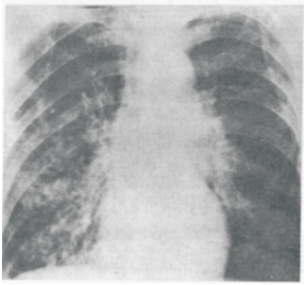

۵-۲۳ شکل: ځنډنۍ انشاقي نومونيا.

www.ketabton.com

د اسیدي مواد انشاق چې د معدې څخه صورت مومي، د Mendelson's Syndrome منځته راوړي او په نتیجه کې د کیمیاوي نومونایتس سبب ګرځي او د سږو ازیما پیدا کوي، زیاتره د یوه یا دواړو سږو د یوې برخې پورې اړه نیسي، د رییوي ازیما په څېر څرګندېږي، چې د نورو سببو څخه منځ ته راځي. څرنګه چې د دې ناروغي رادیولوژیک ننبې په مختلفو ډولو دي، نو د نورو غیر وصفي ناروغتیاوو سره چې د قاعدوي برخورد نمونیا سبب ګرځي، لکه ځنډني یا مزمن نومونا تیس او د Bronchictasis سره نه شو توپیر کولای، نو د دې لپاره ضروري ده، چې د کلینیکي ننبې، تاریخچه او رادیولوژیک بدلونونه یو له بله سره ارتباط ورکړو، تر څو صحیح تشخیص وټاکل شي.

په کوچنیانو کې نمونیا یا Pneumonia in children:

په نوو زېږېدلو ماشومانو او وړو کوچنیانو کې رییوي انتانات د غټو ماشومانو او کاهلانو سره توپیر لري او په دې کې اناتومیک او معافیتي فکتورونه بنسټ تشکیلوي. له ۱۳ څخه تر ۱۸ میاشتې ژوندانه کې هوایي لارې کوچنۍ، نرمې او په اسانۍ غونجېږي، چې په نتیجه کې په مختلفو اندازو انتانات په کې پیدا کېدای شي.

د زېږېدنې په لومړنۍ مرحله کې د β -streptococcal نومونیا د هیالین غشا د ناروغیو په څېر تظاهرات پیدا کوي. په Fetal Aspiration Syndrome کې رادیولوژیک بدلونونه په چټکۍ سره دانشاقي موادو له کبله پیدا کېږي.

ستافیلوکاکل نومونیا په ډېرې چټکۍ سره او په اولو وختونو (د څو ساعتو په موده کې) د انصباب، Empyema، قصبي پلورایي

www.ketabton.com

فستول کې نوموتوراکس او د سږې ښکنځې (ابسې) ورسره وي، پیدا کېږي. Pneumatocell په دې ناروغایو کې په زیاته اندازه منځ ته راځي. د علوي هوایي لارو انتانات ښایي د ناروغتیا سره یو ځای پیدا شي. په دې صورت کې د سینې رادیوګرافي څېړنه بنسټ تشکیلوي. هغه وخت چې په سږو کې هوا کمه او یا پرسېدلي وي، نو د هغې بندښت یا انسداد خوا ته فکر کوو، چې د Epiglotis په واسطه پیدا شوي وي.

دا ډېره مهمه ده، چې رادیولوژیک ننېې د کلینیکي ننېو او علامو سره ارتباط ورکړو. د مثال په توګه Chlamydin Trachomatis په نوو پیدا شوو ماشومانو کې د منضمي د التهاب سبب کېږي او هم د سږو په بین الخلالي برخه کې په خپاره ډول په دواړو خواوو کې نومونیا پیدا کوي، چې ورسره دواړه سږې پرسېدلي هم وي، ټوخی یوازینی عرض دی او د سینې د رادیوګرافي پورتنۍ ننېې څرګندوي، چې د منضمي التهاب ورسره یو ځای وي، نو په دې صورت کې تشخیص کېدای شي.

Friedlander's Pneumonia:

دا یو ځای شوې ډول سنخي نومونیا ده، چې د Klebsiella pneumonia له سببه پیدا کېږي، دا ناروغي زیاتره په بې عقله کمزورو ناروغانو کې کتل شوېده. د ناروغۍ پیل زیاتره وخت په چټکۍ سره وي او مړینه د څو ورځو په موده کې پیدا کېږي. ښایي د برانکو نمونیا په څېر پیل وکړي، په نقطوي ډول کثافتونه معمولاً په یو یا دواړو پورتنیو فصونو کې منځ ته راځي، لاکن ځانګړي ځایونه په سرعت سره یو ځای کېږي. ښایي د فص د ننۍ برخه اخته کړي، د سږې حجم زیاتېږي او په نتیجه کې د مجاورې بین الفصي پلورا د محدبیت سبب ګرځي د انساجو پرمختللي تخریب د ابسو جوړښت منځته راوړي، چې

www.ketabton.com

دا پېښه په ډېرو ناروغانو کې لیدل کېږي. د ابسو د کهفونو جدارونه که چېرې څرګند شي، نو په وصفي توګه په نري ډول د کتنې وړ وي (۲- ۲۳ شکل). زیاتره وخت د یو ځای شوي نمونیا له کبله چې د کهف په شا او خوا کې موجود وي، د کهف حقیقي جدار نه لیدل کېږي او هغه یې محوه کړي وي. ځینې وخت نکروزس په زیاته اندازه او یو غټ کهف جوړوي او کله تنخري مواد ورڅخه راوځي، د پلورا انصاب پېښې یو ځای Empyema هم پیدا کېږي.

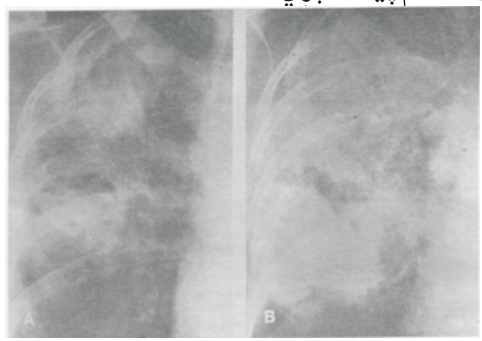

۲- ۲۳ شکل: Klebsiella pneumonia ، A- پرمختللې ناروغي B- د ناروغۍ ډېر زیات پرمختګ.

ډېرو مزمنو پېښو کې دا ناروغي په نقطوي ډول وي. کثافتونه کوچني او افتونه ښایي د نري رنځ سره نژدې والی ولري. نوماتوسل ښایي کله کله د دې ناروغۍ د رغېدو په مرحله کې څرګند شي.

د دې ناوغۍ تشخیص د یو ځای شوي نمونیا په یوه یا دواړو پورتنیو فصونو کې په چټکۍ سره د پیدا کېدو او په نتیجه کې د سږو د حجم د زیاتوالي او په سرعت سره د کهفونو د جوړېدو له مخې ټاکل کېږي. که چېرې ناروغي ځنډني پرمختګ وکړي او په یو ځای شوي ډول نه وي یو یا دواړه پورتني فصونه یې اخته کړي وي. کهفونه موجود وي،

www.ketabton.com

نو زیاتره وخت د نرۍ رنځ سره غلطېږي، نو په دې صورت کې بکتریالوژیک ازموینوته اړتیا ده. په هغه ناروغانو کې چې په پوره اندازه فبروزس موجود وي ښایي په فص کې تکمش پیدا او په تالي توګه سینه کې بدلون منځ ته راوړي، چې د سږې د حجم د کموالي له سببه منځ ته راځي، چې دا منظره ښایي له ځنډنۍ نري رنځ سره ورته والی ولري. Entrobacter او Serratia دواړه ګرام منفي بکتریا دي او د ورته یا مشابه نومونیا سبب ګرځي، چې ډېرې پېښې د Serratia marcescens لیدل شویدي او معمولاً د یو یا دواړو خواوو د نمونیا او یا په خپاره ډول په څو فصونو کې د مرضي و تیرې د پیدا کېدو سبب ګرځي. د پلورا د انصباب واقعات هم عمومیت لري، دا پورتني دواړه ډولونه ناروغي زیاتره وخت د روغتون په بې عقله (کمزوری) ناروغانو کې پیدا کېږي او نور میکروبونه هم ورسره یو ځای وي، چې د رییوي انتاناتو سبب ګرځي، کله چې موقع مساعده شي، دا میکروبونه په هغه ناروغانو کې چې معافیت یې کم شوی وي پتوژن شکل غوره کوي او ښایي تنځُري برانکونمونیا منځته راوړي، لاکن په واضح ډول د سږې د ښنځو د پیدا کېدو سبب نه کېږي.

Staphylococcal pneumonia:

دا نومونیا د St. Aureus په واسطه چې ښایي په لومړني توګه په سږو کې او په تالي ډول د دې انتان د عضویت په بله برخه کې وي او بیا سږې اخته کېږي، دا اخري ډول یې د وینې له لارې خپرېږي او ابتدایي معمولاً د قصباتو له لارې سرایت کوي. دا ناروغي په بې عقله (کمزوري) ماشومانو او غټانو کې د ژوندانه په لومړني کال کې زیاتره وخت لیدل شوې ده. د دې ناروغۍ پیل د برېښنایا په صاعقوي توګه

www.ketabton.com

وي، په پرمختللي ډول ضعیفې او ناتواني په کې موجوده وي. مړینه ښایي د ۲۴ یا ۴۸ ساعتو په موده کې ولیدل شي. څرنګه چې ډېرې برخې اخته کېږي، نو د پلورا سره مجاوره برخه هم اخته او د پلورا انتان د Empyema او قصبي پلورا د فستول سره هم پیدا کېږي.

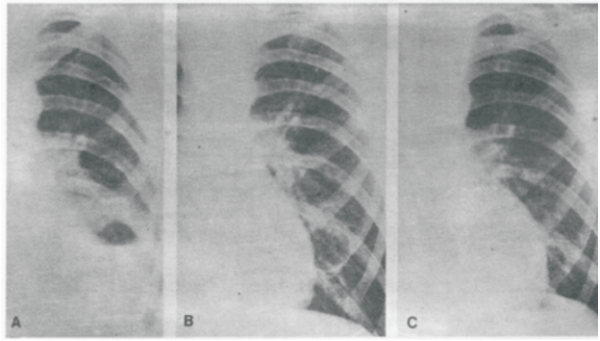

۷- ۲۳ شکل: ستافیلوکاکل نمونیا: A- په کښته قاعدوي برخه کې متجانس کثافت د نومونیا په پرمختللي حالت دلالت کوي. B- التهابي وتیره ښکاره کوي، چې د ښه کېدو مرحلې ته نږدې ده او د نوماتوسل په څېر بدلون څرګندوي. C– نوماتوسل دزیات وخت لپاره پاتې نه شو او له مینځه تلل.

په کوچنیانو کې رادیولوژیک ننښې یوه اندازه په وصفي توګه وي او کثیفه برخه په اخته شوې سړې کې چې ښایي یو سګمنټ یا موضعي او یا په خپاره ډول وي څرګند کړي. کانسولیډېشن په چټکۍ سره ټول فص اشغالوي (یو ځای شوې برانکونومونیا) قصبات معمولاً د اکسودات په وسیله پټ شوي وي او د هوایي لیکو خیال نه لیدل کېږي. د پلورا انصباب، Empyema او د نوموتوراکس پېښې ډېرې وي، نوماتوسل هم اکثراً لیدل کېدای شي. د ابسیو جوړښت هم ښایي صورت ومومي او مجهولې کوچنۍ ښنځې (ابسې) ژر مینځ ته راځي. نوماتوسل د ابسې سره د هغې دنري جدارو د اندازې د ژر بدلون له مخې توپیر کېږي. دا

www.ketabton.com

پېښه د کوچنیو قصباتو د لومنې د Chek valve د انسداد او نژدې یا مجاورو بین الخلالي برخو څخه په یو شمېر پېښو کې مینځ ته راځي. په زیات شمېر نوماتوسل ښایي د ناروغۍ په لومړنۍ اوونۍ کې پیدا او کېدای شي، چې غټ شکل غوره کړي. د هوا او د مایع سطح د نومونیا په فعاله مرحله کې د کتنې وړ وي، کېدای شي، چې نوماتوسل د میاشتو لپاره پاتې شي، خو معمولاً په پوره توګه له منځه ځي. (۷-۲۳ شکل) غټانو کې یې سبب په وصفي توګه نه وي، نوموتوراکس او نوماتوسل په نادره توګه د پلورا انصباب او ایمپیاما د کوچنیانو په نسبت عمومیت نه لري او په مجهول ډول دي. (۸- ۲۳ شکل) ناروغي معمولاً په دواړو خواوو کې ښایي په خپاره شکل او کله کله نوډولر لاکن نادراً په فص کې خپرېږي.

۸- ۲۳ شکل: ستافیلوکاکل نومونیا. په کښې سفلي فص کې پرمختللي ناروغۍ موجوده ده. کوچني ګرد کثافتونه په ابسي یا Pneumatoceles دلالت کوي.

د پلورا انصباب او د هغې په نتیجه کې د Empyema تقریباً په نیمایي ناروغانو کې صورت مومي. په کلینیکي ټبو کې چټک بدلون

www.ketabton.com

او د هغې ارتباط له راديولوژيک نښو سره تل د کتنې وړ وي. د روغېدو مرحله په دواړو کوچنيانو او غټانو کې په ځنډني ډول منځ ته راځي، کله چې ناروغي د وينې له لارې وي نو منتنه امبولي ښايي د زيات شمېر کوچنيو ابسيو او منتشر ډول د کوچنيو نومونيايي محراقونو سبب شي.

Streptcoccal Pneumonia:

دا نمونيا د سټرپتوکاکس Group A- β Hemolytic Streptococcus Pyogenes په واسطه پيدا کېږي. معمولاً د حاد و انتاني ناروغيو لکه شرى او Ingluenza سبب کېږي، دا ناروغتياوې اوس په نادر ډول منځ ته راځي او راديولوژيک بدلونونه يې د Staph. نمونيا په څېر وي، پلورا اخته کوي او که انتي بايوتيک تطبيق نه شي، د Empyma سبب کېږي. سږې په منتشر ډول په دې ناروغۍ کې اخته او په بين الخلالي توګه د Staph نمونيا په نسبت يو روښانه کثافت څرګندوي، چې له ټروي برخې څخه د محيط پلو ته غځېدلي وي، په چټکۍ سره پرمختګ، مغشوش، نوډولي کثافتونه په يوه حاده ناروغۍ کې او د کهف جوړښت په ډېرو برخو کې په دواړو نومونياوو، ستافيلوکاکل او سترپتوکاکل کې په ګډه سره پيدا کېږي او زياته اندازه وصفي وي. ډېرې پېښې يې په بزګرانو کې کتل شوي. سترپتوکاکل معمولاً د نوماتوسل سبب نه کېږي.

Tularemic Pneumonia:

تولاريميا يو انتاني ناروغي ده، چې د Fran cisella Tularensis په واسطه چې کوچنۍ ګرام منفي پاسيل دي پيدا کېږي. دا د وړو حيواناتو ناروغي ده او په مستقيم ډول انسانانو ته خپرېږي. د دې

www.ketabton.com

ناروغۍ انتان د هغه ښکاریانو په پوستکي کې پیدا کېږي، چې د وحشي حیواناتو سره لوبې کوي او ښکار کوي. همدارنګه کېدای شي. چې کنی (Tick) او د آس د اړولو په وسیله هم انتشار وکړي او هم د ګوزن په واسطه خپرېدای شي. رییوي اخته کېدل او د نومونیا جوړښت د دې میکروب په واسطه تقریباً په 50% خلکو کې کتل شوي. راډیولوژیک ننبې یې په وصفي توګه نه دي، بلکې یو شمېر مولفینو راپورورکړی، چې په بیضوي توګه افتونه پیدا کوي او د سږو له ښنځي (ابسې) سره ورته والی لري، چې کهف په کې موجود نه وي. یو شمېر نورو څرګنده کړې ده، چې په زیات او مختلفو اندازو رییوي ننبې پیدا کوي. په یوه او یا په دواړو خواوو کې رییوي انتاني پېښې منځ ته راوړي، چې حدود یې معمولاً په ښه توګه نه ټاکل کېږي. په فص کې ځای نیول کله کله او د فص دننه کانسولیډېشن سبب کېږي.

دا انتان زیاتره وخت قاعدوي ځای نیسي او کېدای شي، چې په یوه خوا کې ناروغي په زیاته اندازه او په بله خو کې کمه وي، نو په همدې اساس که چېرې په دواړو خواوو کې موجود وي، په غیر متناظر ډول وي. په کمه اندازه د پلورا انصباب هم غیر معمول نه وي. د ثروي لمفاوي عقدات په زیاتو پېښو کې غټ شوي وي، د روغېدو مرحله یا وخت سره ډېر توپیر لري ځینې ناروغان ښایي د 10-7 ورځو په موده کې بشپړ روغ شي او یو شمېر نور ښایي د شپږو میاشتو لپاره مقاومت وکړي. څرنګه چې رادیولوژیک منظره یې په وصفي توګه نه ده، نو تشخیص لپاره باید د لابراتواري مېتودونو څخه کار واخیستل شي. مشکله ده، چې میکروب له خړاځکو (بلغمو) څخه ښکل کړو، نو که چېرې مو په ناروغۍ ګمان پیدا شو، نو باید Agg lutination ازموینه اجرا کړو.

www.ketabton.com

د شنې ټوخلي نومونیا یا Pertusis Pneumonia :

د شنې ټوخلې په نومونیا کې ښایي، مرکزي کثافت چې د سږو د پراشنیم خوا ته غځیدلې وي، یعنې د ثروي برخې څخه د سږو ښکتنیو برخو کې پیدا کېږي او په پایله کې د زړه جدار په غیر منظم ډول څرګندېږي، چې د Shaggy Heart منظره غوره کوي. دا د ناروغیو په لومړیو وختونو کې پیل او د روغېدو تر مرحلې پورې دوام مومي. دا بدلون نه عموماً په کوچنیانو کې پیدا کېږي او ښایي چې د شنې ټوخلې د میکروب له سببه نه وي، نو د دې له کبله رادیوګرافیک نښې ښایي اختلاطي برانکونومونیا، Atelectasis چې د پېړې مخاطي رشتې څخه پیدا شوي وي، په لویو کوچنیانو کې منځ ته راځي.

نور انتانات Other infections

Lung Abscess یا د سږو ښنځې:

کله چې د سږې حاده تقیحي پېښه په یوه کڅوړه یا جوف کې ځای ونیسي، د سږې د ښنځې په نامه یادېږي. د سږو د ابسیو زیاته اندازه قصبي منشا لري، چې د اجنبي موادو له داخلېدو څخه لکه د غاښونو په عملیاتو کې د تنفسي سیستم په جراحي او یو شمېر نورو حالاتو کې لکه بېشعورۍ او داسې نورو کې پیدا کېږي. دا ډول ښنځې ښایي په تالي ډول د افرازاتو د راټولېدو نه چې د مختلفو سببو څخه لکه قصبي کینسر یا د قصباتو دننني انسداد یا بندښت چې د نیمګړي تشبدو څخه پیدا کېږي. په دې تازه وختونو کې څرګنده شوې ده، چې ان ایروبیک میکروبونه زیاتره وخت د سږو د ښنځو یا ابسیو د پیدا کېدو سبب کېږي. د وینې له لیارې د سږو ښنځې معمولاً د ستافیلو کاکس په واسطه منځ ته راځي، چې مخکې ترې یادونه شوې ده. د ښنځې جوړښت

www.ketabton.com

د نومونیاوو په پېښو کې د Klebsiella په واسطه پیدا کېږي، چې په دې اړوند مخکې یادونه شوې ده.

کهف یا Cavity په 50% ناروغانو کې چې د سږې په احتشاء اخته وي، پیدا کېدای شي او کله چې منتن شي ښنځي یا ابسې جوړوي. څرنګه چې د سږو ابسې په زیاتره پېښو کې د اجنبي اجسامو د ننوتلو څخه منځ ته راځي، نو معمولاً په هغه ځایونو چې کتل کېږي، چې د انشاق د وخت سره ارتباط ولري. د دې ناروغي زیاتې پېښې د علوي فص په خلفي یا شاتني سګمینټ کې منځ ته راځي. ښي خوا د کېڼې خوا په نسبت ډېره اخته کېږي، بل ځای چې دا پېښې ډېرې پیدا کېږي، عبارت د ښکتني فصونو له علوي سګمنټونو څخه دي او دا هغه وخت منځ ته راځي، چې ناروغ د ملا په تحته یا ستوني ستاغ (Supine) وضعیت کې پروت وي، د ښکتنیو فصونو په قاعدوي سګمینټونو کې هم د سږې ښنځي ډېرې پیدا کېږي او هم کېدای شي، چې ښنځه په هر سګمینټ او هر فص کې منځ ته راشي. آفت محیطي موقعیت لري او د اخته شوي قصبي رییوي سګمنټ پورې اړه پیدا کوي، خو دقدامي رادیوګرافي په واسطه ښایي منځني ځای څرګند کړي. ښایي د ښنځې سره نږدې پلورا اخته او د انصباب د پیدا کېدو سبب شي.

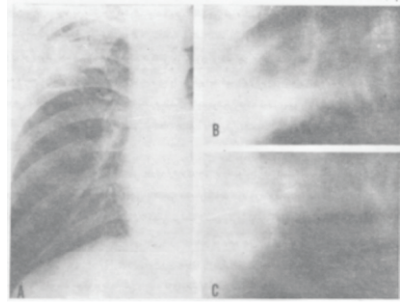

۱۳-۲۳ شکل: A- د سږې حاده ابسې ښکاره کوي. په ښي خوا کې د ترقوې له

www.ketabton.com

هډوکي لاندې په غیر منظم ډول تور خیال چې د مایع سویه هم ورسره شته ، له دومې قدامي پوښتنې سره د کهف خیال هم شته. B- توموګرام اجرا شوي، چې د کهف پورتنۍ جدار په ډېره مشکله ښکاره کېدای شي او د دې تر څنګ زیاته التهابي وتیره له کهف سره موجود ده. C- د توموګرام په واسطه کوچنی کهف لیدل کېږي، چې منځنی جدار یې ښکاره او التهابي وتیرې په اړخیزه برخه متجانس کثافت څرګندېږي.

په لومړۍ مرحله کې رادیوګرافیک ننښه د یوه کانسولیډېشن څخه عبارت ده، چې معمولاً په یوه رییوي سګمنټ کې کثافت ښکاره کوي. په وصفي توګه یې مرکزي برخه زیاته کثیفه ، محیطي برخه یې مغشوشه او په واضح ډول نه ښکاره کېږي. زیاتره وخت کروي او تقریباً زېږه یا خشنه منظره لري. کله چې د قصبې سره لاره پیدا کړي، نو له Cavity څخه یو اندازه مایع بهر ته راوځي او ځای یې هوا اشغالوي، نو دناروغۍ په برخه کې د ابسې د جوف تور خیال څرګندېږي، چې معمولاً نیمګړي دریناژ شوي وي، نو د مایع او هوا سویه د کتنې وړ وي. په داسې پېښو کې د مایع برخه متجانس کثافت چې Cavity له جدار سره یو ځای وي ښکاره کوي، ښایي د ښنځې تشبدل یا دریناژ په مختلفو ډولونو وي، چې کېدای شي زیات یا کم وخت ونیسي. کله چې د سږې مړه یا تنخري مواد په پوره توګه له منځه نه وي تللي، نو د هلال یا میاشتې په څېر تور خیال د Cavity په پاسنۍ برخه کې کتل کېږي. په ځینو ناروغانو کې په ډېر شمېر زیات یا کوچني Cavity ښایي په یوه برخه کې او یا په ځانګړي توګه یا یو ځای شوي ډول یوه یا زیاتې غټې Cavity موجود وي، دا ښایي د مخکنۍ یا قدامي رادیوګرافۍ په واسطه په ښه توګه وکتلی شو ، خو کوچني کثافتونه د نومونیک کانسولیډېشن په واسطه پټ شوي وي. کله چې د Cavity په اړوند شک موجود شي، نو توموګرافي یا Computed توموګرافي استطباب

www.ketabton.com

لري، ځکه چې ښایي افات د ساده فلمونو پر مخ څرګنده شي، د دې ازموینو په واسطه د Cavity دننني او بهرني جدارونه هم ښکاره کېدای شي او هم د آفت ځای ټاکل کېږي. (۱۳- ۲۳ شکل) توموګرافي یا CT ښایي د سږې ابسې او برانکوجینک کارسینوما تر منځ تفریقي تشخیص وکړي او هغه تنخري وتیره چې د کارسینوما په منځ کې جوړه شوي او کهف شکل یې غوره کړیوي سره توپیر کړو او د سږې د ابسې دننی جدار معمولاً ښوی وي، خو د کارسینوما په غیر منظم ډول وي. که چېرې ابسې په حاد ډول پیدا شوي وي، نو بهرنی جدار یې په ښه توګه د کتنې وړ نه وي او کله چې مزمن شکل غوره کړي جدار یې پرسږې او په واضح ډول څرګند ږېږي. اختلاطات د پخوا په څېر په کمه اندازه دي، ځکه د انتي بیوتیک استعمال صورت مومي لاکن ایپمیما او د انتان خپرېدل د انشاق یا په موضعي توګه د سږې په بله برخه کې ښایي پیدا شي، C.T کله کله ښایي د سږې د ابسې او Empyema د تفریقي تشخیص لپاره ضروري شي. د پوستکي دریناژ کتیتر هم غوره لارښوونه کوي.

تفریقي تشخیص د ناروغي د مرحلې پورې اړه لري، چې د رادیوګرافي د کلیشې پر مخ څرګند شي په لومړنۍ مرحله کې مخکې د کهف څخه چې د قصبي سره ارتباط موجود وي نو دا وتیره د فصیص نمونیا سره توپیر کولای نه شو. لاکن کله چې لومړۍ پلا کهفي مرحله تاسیس وکړي او د ولاړې په وضعیت کې رادیوګرافي اجرا شي، نو تشخیص کولای شو. کلینیکي ننبې، زیات بدبویه بلغم چې وروسته د حادي حملې څخه موجود وي د تشخیص قوي دلایل دي. که چېرې کهف د ساده رادیوګرافي پواسطه ښکاره نه شي، نو توموګرافي یا CT

www.ketabton.com

استطباب لري. د سږې مزمن ابسي باید د نري رنځ د کهف سره تفریقي تشخیص شي. فنګسي انتانات، برانکوجینک کارسینوما چې په مرکزي برخه چې تنخري وتیره پیدا کوي، د رادیوګرافي له مخې په ډېر مشکل سره تفریقي تشخیص کېږي، نو د تشخیص لپاره د خړاځکو یا بلغمو ازموینه د بکتریا او فنګس کلچر ضروري ګڼل کېږي، په هغه ناروغانو کې چې مزمنې ابسې خصوصاً د څلوېښت کلنۍ څخه وروسته موجود وي، سایتولوژیک مطالعات د بلغمو او د قصبي څخه د موادو راویستل استطباب لري، دا ځکه چې په دې عمر کې د برانکوجینک کارسینوما پېښې ډېرې وي.

www.ketabton.com

د قصباتو ناروغتیاوې

Bronchial Diseases

Bronchitis

Acute Bronchitis

حاد برانشیت معمولاً د قصباتو حاد التهابي حالت ته فکر کېږي، چې ورسره یو ځای د تنفسي سیستم د علوي برخې انتاني وتیره هم یو ځای وي او که چېرې اختلاط په کې پیدا نه شو، نو دومره پرمختللي ناروغي نه ده په دې پېښه کې مثبت رادیولوژیک بدلون نه کتلای نه شو، لاکن رادیوګرافي د دې لپاره اجرا کېږي. چې په اختلاطي توګه نمونیا پیدا شوي نه وي او دا معاینه په هغه ناروغانو کې سرته نه سېږي، چې د تنفسي سیستم انتانات موجود وي او نښې یا علامې یې پرمختللي حالت غوره کړي وي.

مزمن برانشیت یا Chronic Bronchiti :

د قصباتو ځنډنی التهابي ناروغي ښایي په هغه ناروغانو کې ولیدل شي، چې د سږو په ځنډنیو التهابي ناروغیو اخته وي، چې موږ یې دلته کتلای نه شو، دا ناروغي په دې توګه تعریف کوو، چې د قصباتو ځنډنی غیر وصفی التهابي وتیره ده، چې د دې په نتیجه کې ټوخی او بلغم زیاتره د څو کلونو لپاره موجود وي، که چېرې یې سببي عوامل ثابت پاتې شي، ښایي دا ناروغي د سږو عدم کفایه منځ ته راوړي او هم د امفزیما او Cor pulmonal سبب شي. د څو سببونو امکانات شته، چې له دغې جملې څخه په یو ناروغ کې ممکن یو یا څو یو ځای موجود وي. چې دا عبارت د هوا د الودګۍ، سګرټ څکول تقریباً 82% انتانات او

www.ketabton.com

په یو شمېر ناروغانو کې د قصباتو د جدار ارثي کمزوري ده. مکرر ډول انسدادي برانشیت هم په کوچنیانو کې د مرۍ معدوي بازګشت له کبله پیدا کېږي. دا عمومیت لري، لاکن رادیولوژیک بدلونونه په مزمن قصبي ناروغتیاوو کې په ناروغانو کې موجود نه وي. په دې ناروغۍ اخته خلکو کې د سینې د رادیوګرافي دا خدمت سرته رسوي، چې نورې ناروغتیاوې وڅېړي، چې د دې اعراضو په څېر نښې پیدا کوي، کله چې د برانشیت په نتیجه کې د قصباتو په جدارونو کې پېړوالی پیدا شي او ورسره یو ځای د قصباتو د شا او خوا التهابي وتیره موجوده وي، دا پېړوالي ښایي پرانشیم ته وغځېږي، چې د ساده رادیوګرافي د کلیشې په مخ د سږو په پرانشیم کې نورمال قصبات د کتنې وړ نه وي، د دې قصباتو کتنه او د دوی جدارونو پېړوالی او قصباتو د محیطي برخې ناروغتیاوې په مزمن برانشیت دلالت کوي، صرف نظر د سببي عامل څخه دا نښې په ښه توګه د توموګرام پواسطه لیدل کېدای شي.

د سږو زیات پرسوب چې زیات تورواليي څرګند وي او هم د سینې اندازه په دې ناروغۍ کې زیاتېږي، رادیولوژیکي بدلونونه باید کلینیکي نښو سره ارتباط ورکړل شي، د سږو د قاعدوي برخو د اوعیو د خیالونو برجسته حالت ضروري نه ده، چې د قصباتو د مزمنو ناروغینو په موجود والي دلالت وکړي. تر څو چې د نورمال حالت سره پوره توپیر ونه لري د مزمن برانشیت رادیوګرافیک تشخیص د ساده کلیشې له مخې په ډېر احتیاط او ځیر سره کېدای شي.

کله چې غوره ساده فلم پر مخ د ځنډني برانشیت نښو څرګندې نه شي، نو برانکوګرافیک نښو په هکله باید د دې ناروغیو پلټنه سرته ورسېږي. د دیورتیکول په څېر کوچني منظرې د غټو قصباتو په

www.ketabton.com

ښکتنیو برخو کې زیاتره کتل کېدای شي، چې دا د مخاطي غدواتو پراخه شوي قنات څرګندوي.

د قصباتو په اخري برخو کې انسدادي حالتونه هم منځ ته راځي، ځنې د دوی د حلقو په څېر او ځنې نورې د پوکنو په ډول پراختیا په اخرنیو ځایونو Bronchiolectasia کې څرګندوي. غیر منظم حالت د قصباتو په لومن کې هم ښایي موجود وي، د شهیق په وخت کې کوچني قصبات پراخه او د ذفیر په وخت کې بېرته نورمال حالت ته راځي. د دې بدلون څخه هم یادونه شوېده. لاکن موږ دا توپیر د تنفس په وخت کې نه دي کتلي په هغه صورت کې چې برانشیکتازس موجود نه وي، قصبي غدوات غټ Bronchiolectasia موجود غیر منظم یا د تسبیح د دانو په څېر تنګوالی د قصباتو په لومن کې موجود وي، نو ښایي د مزمن برانشیت په شته والي قضاوت وکړای شي.

تازه او نوې څېړنې Tantalum برانکوګرافي پواسطه سرته رسیدلي دي، چې دا ازموینه په دیارلس تنو نورمالو نارینه وو کې چې اعراض یې نه درلودل اجرا شوېده، چې دوی پخوا دخانیاتو تاریخچه نه درلوده او په مزمن برانشیت اخته و. اتو تنو کې د مخاطي غدواتو قناتونه ډک شوي. په نه تنو کې هوایي لیکې یا لارې په غیر منظمه توګه په دولس تنو کې د قصباتو په برخه کې د کتنې وړ افرازات موجود وو. په پنځلس تنو کې د قصباتو په برخو کې په مختلفو ځایونو کې رکود موجود وو. دوه تنو د تنفس سیستم تازه انتاني پېښې درلودې په دواړو کې Tantalum ځنډنۍ شته والی او په محیطي هوایي طریقو کې یې سره مقایسوي توپیر درلود. په دې ناروغانو کې پخواني داسې نښې موجودې وي، چې د شکمن د Bronchiolectasia او یا نورو سببونو

www.ketabton.com

څخه پیدا شوي وي.

حاد برانکیولایتس یا Acute Bronchiolitis (Infection **:**

حاد برانکیولایتس په حاده ناوغی دلالت کوي. چې معمولاً په نوو زېږېدلو ماشومانو کې منځ ته راځي او یا په هغه خلکو کې کتل شوي، چې د عقل نیمګړتیا (کمزوري) Debilated ولري. په خپاره ډول کوچني قصبات اخته

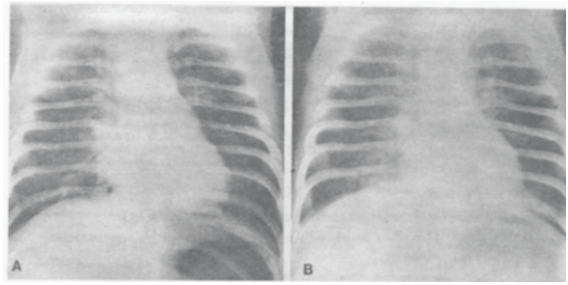

۲-۲۴ شکل: حاد برانکیولایتس. A- په ښي قاعدوي سږې کې لږ کثافت موجود دی، چې په تازه نومونیا دلالت کوي. B- ۲۴ ساعته له A څخه وروسته رادیوګرافي اجرا شوه، د امفزیما په اندازه کې کمی منځ ته راغلی دی، خو نومونیا خاصتاً په ښي خوا کې پرمختګ کړی دی. د لومړنۍ ازموینې په وخت کې ناروغ په حاد حالت کې وو.

کوي، چې د رادیوګرافي د پاڼې پر مخ زیاتې هوایي لیکې یا برخې او حجاب حاجز په اوار او ښکته شوی ښکاره کېږي. سږې د نورمال په نسبت تور ښکاره او د ذفیر په وخت کې په کمه اندازه بدلون ښکاره کوي، چې دا حالت د Check سامانونو د انسداد له کبله په قصیباتو کې صورت مومي. که چېرې ناروغي پرمختګ وکړي، په موضعي توګه اسناخ اخته کوي او په خپاره توګه کوچني کثافتونه منځ ته راځي، چې په احتمالي توګه مشابه او د زیاتې منتشرې حادې نومونیا په څېر وي (۲-۲۴ شکل) دا کثافتونه کوچنیو برخو کې د نومونیا له سببه د

www.ketabton.com

قصیباتو څخه راتاو شوي وي او ورسره کوچني محراقونه د اتلکتازس موجود وي. کله کله ښایي په پرمختللي ډول د اسناخو نومونیا منځ ته راشي، چې د رادیو ګرافي د پانې پر مخ په زیاته اندازه بدلونونه څرګندوي.

د دې ناروغي زیات سببونه تنفسي وایرسونه وي، خو نور وایرسونه لکه Parainfluerge virus Adeno rheno کله کله د mumps او Infuinz په واسطه هم اخته شي. په نوو زېږېدلو ماشومانو کې مایکوپلازم نومونیا د برانکیولایتس سبب کېږي، Adeno virus Types 3.7 او ۲۱ ښایي په کوچنیانو کې د پر مخ تللي رییوي انتاناتو سبب شي او د تخریباتو او تنخر وتیره په قصباتو او اسناخو کې منځ ته راوړي، په موقتي توګه د سږې د منځه تللو سبب هم ګرځي او په یو لړ پېښو کې ښایي د Swyer James (Macleods) سندروم له کبله پیدا شي، په پای کې زیاته اندازه تورواليه په هوایي برخو کې د نومونیک کثافت او اتلکتازس موجود والی د رادیوګرافي د پانې پر مخ ښایي څرګند شي.

لاندې څېړنه په ۲۳ تنو کوچنیانو کې سرته رسیدلې ده، چې اعراض یې نه درلودل لس کاله وروسته Bronchiolitis څخه په نوو زېږېدلو ماشومانو کې د وینې ګاز غیر نورمال حالتونه په زیاتو کې څرګند شول. دا ښکاره کوي، چې ثابت رییوي غیر نورمال حالتونه کې معمول نه دي، وروسته له برانشیولایتس څخه چې اعراض او رادیولوژیک بدلونونه نه لري او هم په کوچنیانو کې په احتمالي توګه انتاني وتیرې موجود دي، د ځان څخه د مزمنو هوایي لارو انسدادي حالتونه پرېږدي، چې تر اوسه ښه څرګند نه دي.

www.ketabton.com

Bronchiactasis:

دا ناروغي د قصباتو د ثابتې پراختیا څخه عبارت ده، چې په ډېرو مختلفو ډولو پراخه شوي وي، د دې پراختیا دلیل د قصبي جدار د الاستیک او عضلي ساختمان خرابتیا ده، دا پراختیا په Cylandrical (Tubular)، Varicose او Saccular یا Cystic ډولونو وېشل شوې ده او کېدای شي، چې دا مختلف ډولونه پراختیا سره توپیر کړای شي. د دې ناروغۍ سییلندریک ډول یې په ډېرو مشکلاتو پېژندل کېږي. خاصتاً چې په کمه اندازه وي او کله چې ناروغي پرمختګ وکړي، نو پراخه شوې برخه د برانکوګرافي په واسطه پېژندل کېږي او تشخیص یې ټاکلی شو. Varicose او Saccular ډولونه یې په اسانۍ سره تشخیص کېږي.

Varicose ډول یې پراخه او غیر منظم ډول وي، دا ځکه چې په موضعي توګه تقبض په کې موجود او نهایات یې په ځینو پېښو کې په حبیبوي توګه وي، دا ناروغي ښایي په موضعي یا عمومي توګه وي او معمولاً د انسداد او انتان له سببه پیدا کېږي، خو کېدای شي، چې په ولادي شکل یې ځینې پېښې ولیدل شي. د مثال په ډول د برانشیتکتازس پېښې په هغو خلکو کې چې په Situs inversus اخته وي، د نورو خلکو په نسبت په زیاته اندازه وي.

Situs inversus د Paranasl sinus ناروغتیاوې او Bronchiactasis ته Kartagrners Syndrome یا Kartagenar's Traid اصطلاح ورکړل شوې ده. په دې حالت کې تنفسي Cilia یا کړکۍ غیر متحرکې وي. د دې تنفسي عدم تحرکیت په نتیجه کې د نیمګړي ترانسپورت پېښه په مخاطي غشا او نورو افرازي برخو کې لکه A.N.C

www.ketabton.com

کې پیدا کوي. د برانکیکتازس پېښې په هغه ناروغانو کې چې په Mucovisidesis اخته وي، هم عمومیت لري. د معافیتي نقیصې لکه Agamaglobulinemia او Dysagamaglobulinemia هم د برانکیکتازس سره یو ځای وي. د دې ناروغۍ معموله نښه عبارت له ځنډني ټوخي څخه ده، چې زیاتره د Pneumonitis د پر له پسې پېښو او د ټوخي سره د وینې راتلو سره یو ځای وي.

د دې امکان موجود دی چې د برانکیکتازس احتمالي تشخیص د ساده رادیوګرافي د کلیشې په وسیله وټاکو، خو دا مو باید په یاد وي، چې د سینې رادیوګرافي غیر نورمال حالت څرګندوي، خو دا ناروغي نه شي څرګندولای. هغه نښې چې په دې ناروغۍ کې پیدا کېږي، عبارت له Marking یا د نښو د شته والي څخه یوه برخه کې دي، چې زیاتره د نقطوي نومونیک کثافتونو په څېر چې د لیکو په شان په مرکزي توګه یا دایروي د کړۍ په څېر خیالونه ښکاره کوي. (۲ – ۲۳ شکل).

د بنډل یا دستې په شکل د V او Y منظرو په څېر کثافتونه په پراخه شوو قصباتو دلالت کوي، چې د اکسودات یا مخاط څخه ډک شوي وي، ښایي څرګند شي، د دې امکان هم شته، چې کله کله په کم یا پېړۍ ډول د قصبي جدار په محیطي برخه کې ښه ولیدل شي، چې دا د قصبې د محیطي قسمت په پوره التهابي وتیرې دلالت کوي. کله چې په زیاته اندازه استوانوي یا Saccular برانکیکتازس موجود وي، نو ښایي چې دایروي کثافتونه ولیدل شي. (۴ – ۲۳ شکل) دا هم غیر معمول نه ده، چې د هوا او مایع سطح په ځینو سیستیک ډوله

www.ketabton.com

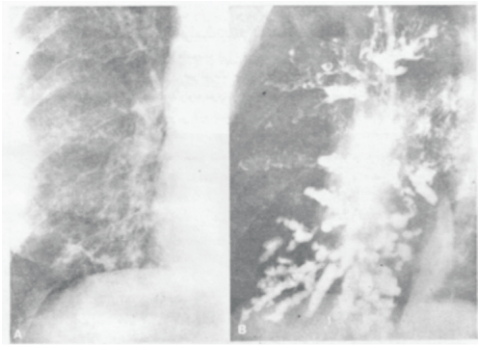

۲۴-۴ شکل: په ښي سږې کې پرمختللي برانکیکتازس موجود دی. A- کلیشه چې په ګرد او بیضوي شکل کوچني او تور خیالونه موجود دي، چې د ناروغۍ په پرمختللي حالت دلالت کوي. B- برانکوګرام په دې ناروغ د پرمختللي برانکیکتازس حالت څرګندوي.

پراختیاو کې ووینو. په داسې پېښو کې د فص یا سمنټ په حجم کې کوچنیوالی پیدا کېږي، نو دا له دې کبله صورت مومي، چې ځنډنۍ التهابي وتیرې فبروزس او اتلکتازس پیدا کوي.

په حقیقت سره د برانکیکتازس شته والی د ساده رادیورافۍ د پاڼې د مطالعې له مخې پېژندلی شو او ګمان پرې کوو، نو د دې معنی دا نه ده، چې برانکوګرافي په دې نارغانو کې ضروري نه ده. څه وخت چې جراحي کړنو ته اړتیا وي نو د قصبي تنې بشپړې برانکوګرافي ته ضرورت دی، چې د دې له مخې د جراحي مداخله په غوره توګه سر ته رسیدلی شي. په زیاتره پېښو کې پراختیا یوازې په Varicose, Saccular او یا دواړه یو ځای وي. (۵-۲۴ شکل) دا مشکله نه ده، چې کیسوي ډول برانکیکتازس وپېژنو، په دې شرط چې د قصبي دننه برخه په ښه توګه ډکه شي. د استوانه یې برانکیکتازس شته والي او نشتوالي کله کله په مشکله توګه تشخیص کېږي او په دې هکله مختلفې عقیدې

www.ketabton.com

موجود دي، چې ایا پراختیا موجوده ده او که نه د دې امکان تل شته، چې دا پراختیا په لږه اندازه څرګنده کړو.

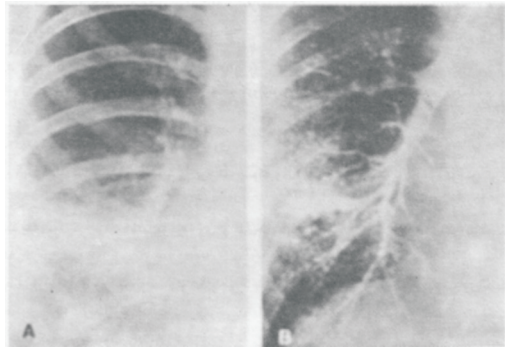

۵-۲۴ شکل: موضعي برانکیکتازس.

خو د توپیر په هکله یې سوال پیدا کېږي، تر څو د مجاورو کوچنۍ قصبې سره یو شانته وي، وپېژندل شي. د برانکیکتازس بیا پیدا کېدل په ماشومانو او ځوانو کاهلانو کې صورت مومي او معمولاً د حادې یا اتلکتازس په تعقیب منځ ته راځي. له نمونیا څخه وروسته ګروپ چې پراختیا وروسته د سږو د ناروغتیاوو له بشپړ روغېدو څخه کتل کېږي. که چېرې د قصبې مخاط او د قصبې جدار عضلي الاستیکي مواد اخته شوي وي، د استوانه یې ډول برانکیکتازس بیا پیدا کېدل عمومیت لري. ښایي په لومړنۍ برخه کې په کمه اندازه نرۍ والی د پراخې شوې برخې سره موجود وي، چې دا د سپزم او التهابي ناروغیو له سببه پیدا کېږي. د بیا پیدا کېدو امکان، د جراحي تداوۍ په نظر کې نیولو سره کتل کېدای شي. تکراري برانکوګرام یوازینۍ مهمه لاره ده، چې مثبت تشخیص ټاکي او نورمال حالت ته راګرځېدل څرګندوي. CT غوره مبتود دی، چې د دې په واسطه د سیستیک ډول برانکیکتازس تشخیص ټاکل کېږي، خو په Varicose او استوانه یې ډول ناروغیو

www.ketabton.com

کې په کمه اندازه مرسته کوي. انتخابي برانکوګرافي Fibrotic Bronchography سره یو ځای د فص وروسته د تضیق څخه د برانکیکتازس په تشخیص کې په زړه پورې مرسته کوي. کولای شو، چې کتیتر د تنګې شوې برخې څخه تېر کړو، افرازات راوباسو او کثیفه مواد زرق کړو.

په قصباتو کې په ډېره اندازه پراختیا په غیر وصفي برانکیکتازس کې منځ ته راځي او معمولاً محیطي ځای غوره کوي، چې په هغه صورت کې چې برانکیکتازس د سږو له نري رنځ سره یو ځای وي، ځینې وخت یو څه توپیر موجود وي. د قصبې محیطي برخه کې اخته شوې وي، انسدادي حالت غوره کوي او پراختیا مرکزي برخه نیولی شو. دا تل په ثابت ډول نه وي، ځکه چې په یو شمېر ناروغانو کې د سږو نری رنځ پورتنی فص اخته کړي او یا برانکیکتازس محیطي برخو ته غځېدلي وي، په هغه صورت کې چې برانکیکتازس له یو شمېر نورو پېښو سره پیدا شوی وي، یو اندازه بدلونونه موجود وي، لکه د Kartgenr سندروم کې مخکې یې یادونه شوې ده.

Pulmonary Cysts:

د سږو کیستونه او سیستیک ناروغي. د سږو د کیستونو وېشنه او د هغې د منشا په هکله په خپرونو کې یو مهم حالت موجود دی، اوس څرګنده شوې ده، چې یو شمېر آفات ولادي کیستونه او حقیقي کسبي افات څرګندوي، چې د التهابي ناروغیو په جمله کې منځ ته راځي، انزاریې په مختلفو ډولو او بڼایي دا کسبي کیستونه په ځانګړې ډول او یا زیات شمېر وي.

www.ketabton.com

د سږو ځنډنی انسدادي ناروغتیاوې

Chrinic Obstractive Pulmonary Diseasis (C.O. P.D)

هغه عمومي غیر نورمال حالت دی، چې په ټولو انسدادي رییوي ناروغیو کې پیدا کېږي. د ذفیر په حالت کې د هوا له بند بښت څخه عبارت دی. C.O. P.D ځکه مطالعه کېږي، چې د هغو غیر نورمالو حالاتو تر منځ توپیر مشکل دي، چې د ځنډنی برانکایتس د امفزیما له کبله او یا یو ځای د دې دواړو څخه منځ ته راځي. دا ناروغتیاوې په لاندې نومونو هم یاد ېږي:

{Chrinic Obstractive Lung Diseasis (C.O. L.D)}
{Chrinic Obstractive Airway Diseasis (C.O.A.D)}

دا ناروغتیاوې د کلینیک او پتالوژي له نظره په پینځو ګروپونو وېشل شویدي، چې په لاندې ډول تري یادونه کېږي:

A ګروپ: په دې ډله کې امفزیما په برجسته ډول وي.

B ګروپ: په دې ډله کې ځنډنی برانشیت په برجسته توګه وي (ښایي برانشکتازس ورسره وي او یا نه وي).

C ګروپ: په دې ډول کې مزمنه استما موجوده وي او کله چې د قصباتو پراختیا کوونکي استعمال شي، ببرته لومړنی حالت ته راګرځي.

D ګروپ: د پورتنیو درې واړو ګروپونو ګډ ډول د یوې وصفي منظره هم پکې موجوده وي، کېدای شي، چې یو د دوی څخه ببرته لومړني حالت ته راوګرځي او یا غیر قابل رجعي وي، د هوایي طریقو انسداد په زیات شمېر ناروغانو کې صورت مومي.

E ګروپ: د کوچني هوایي لارو ناروغتیاوې چې ښایي په ناروغانو

www.ketabton.com

کې امراض شتون ولري یا نه وي د سږو د ځنډنیو ناروغتیاوو راپورد امریکا په نارینه وو کې د 50% – 20 ورکړل شویدي. د دې ناروغیو رادیولوژیک بدلونونه په زیات شمېر بدلېدونکی او زیاتره په غیر وصفي توګه وي، زیات پرسوب یې اوني منظره ده. په پرمختللي C.O. P.D حالت کې رادیولوژیک بدلونونه تشخیص ټاکلي شي، مګر په لومړنۍ مرحله کې کم یا کمزوری ارتباط په رییوي وظیفوي مطالعه او رادیوګرافیک ننبو کې موجود وي.

Emphysema:

دا اصطلاح په یو شمېر زیاتو حالاتو دلالت کوي، چې زیات پرسوب پکې منځ ته راځي، کېدای شي، چې سږې او یا نور انساج اخته کړي رییوي امفزیما په یوه وظیفوي بدلون باندې دلالت کوي، کېدای شي، چې په معاوضوي توګه وي او د سږې یوه برخه اخته شوې وي او پاتې سږې خپله دنده سرته رسوي او یا ښایي په کمه اندازه اناتومیک بدلونونه پیدا شي، د سږو ځنډنۍ امفزیما اناتومیک بدلونونه منځ ته راوړي، نو ښه او غوره به دا وي، چې مورفولوژیک اصطلاحات ورته استعمال شي، غیر رییوي امفزیما د عضویت په هره برخه کې پیدا کېدای شي، معمولاً د هماغې برخې د اناتومیک ځای پورې اړه لري، په دې بحث کې له سږو څخه بهر ایمفزیما نه یوازې د سینې څخه چې دا په منصف او د سینې په جدار دلالت کوي بحث شویدی.

د سږو ځنډنۍ امفزیما یا Chronic pulmonary Emphysema

د سږو مزمنه امفزیما د امریکا د صدري انجمن لخوا په دې دول تعریف شوېده:

امفزیما د سږې اناتومیک بدلون دی، کېنه وصفي توګه هوایی

www.ketabton.com

برخو او غیر تنفسي اخري قصباتو چې پراختیا پیدا شوي وي او د دې سره یو ځای په جدارونو کې تخریبي بدلونونه پیدا شوي وي او په څرګند ډول فبروزس موجود نه وي، تخریبات چې د امزیما له کبله پیدا شوي وي، په غیر متناظر ډول منظره ښکاره کوي او تنفسي هوایي برخو کې پراختیا موجوده وي او حبیبوي یا دانه یې برخې یې خرابه یا له مینځه تللی وي. دا اصطلاحات چې اساسي حقیقي یا جسمي، سنخي، (Vesicular) غیر قابل رجعي او انسدادي وتیرې منځ ته راوړي، په همدې ناروغۍ چې پیدا کېږي. د دې ناورغۍ د پتوجنیزس په هکله مباحثه او څېړنه روانه ده، دا ناروغتیاوې دوه بنسټیز یا اساسي میخانیکتونه لري، چې عبارت له هوایي لارو له انسداد او د الاستیکي حالت له خرابوالي یا Elastolysis څخه دی، چې په پای کې د اسناخو د جدار د تخریب سبب ګرځي، په دې ناروغانو کې زیات انسداد د قصباتو مزمنې انتاني پېښې پیدا کوي او انتان ښایي د امفزیما مساعد کوونکي وي، خو سبب یې ګنل کېدای نه شي د Alpha antitripsin کموالی د امفزیما د پېښو د زیاتوالي سبب ګرځي. اکثراً دا حالت د څو کورنیو په مشرانو کې څرګند شوي. د دې ناروغي پېښې په ښځو کې د نارینه و په نسبت زیاتې وي او د ژوندانه په (۳۰ – ۴۰) کلنۍ چې پېښې ډېرې وي، دا ناروغي په غبرګونو کې په هغه صورت کې پیدا کېږي، چې کوم یو یې دخانیات استعمال کړي.

د Homzygous حالت په هغه خلکو کې ډېره زیاته اندازه لیدل شوي، چې دخانیات استعمالوي او په هغه خلکو کې چې دخانیات نه استعمالوي لږ وي د رادیوګرافۍ د کلیشې په مخ په قاعدوي برخو کې برجسته والی موجود وي، چې اکثراً د پوکنۍ په څېر یا Bullae په

www.ketabton.com

شکل لیدل کېږي، دا حالت زیات عمومیت نه لري او د C. O. P.D په زیاتره ناروغانو کې فکتور نه کښل کېږي. همدارنګه امفزیما په هغه ناروغانو کې هم پیدا کېږي، چې په برانشیکتازس، د سږو په پرمختللي انتاني سیلیکوزس او نوموکونیوزس اخته وي. کولای شو، چې امفزیما په انتخابي او غیر انتخابي ډولو ووېشو، چې بنسټ یې مورفولوژي تشکیل کړي، ډېر مهم انتخابي ډول یې عبارت د داخل الفصي یا Centriacinar څخه دی، چې په دې کې د پرانشیم تخریب په څرګند ډول د دویمو فصونو په مرکزي برخو کې مینځ ته راځي. دا ډول په زیاته اندازه په هغه خلکو کې پیدا کېږي، چې سګرټ استعمالوي او معمولاً د سږې په پورتني برخه کې پیل کوي او د ښکتنیو فصونو پورتني سګمینټونه کولی شي، لاکن کېدای شي، چې په عمومي توګه او پر مختللي ډول وي، (Panacinar) Panlabular هغه اصطلاح ده، چې د ناروغي غیر انتخابي ډول په حیبوي توګه او په تالي ډول فصي یا عمومي شکل بې له دې چې د تنفس قصباتو سره خاص ارتباط ولري، مرضي حالت پیدا کړي، دا د Centriacinar ډول په نسبت په زیاته اندازه منتشر یا خپاره ډول وي، د داخل الفصي ډول سره په هغه خلکو کې پیدا کېږي، چې سګریټ استعمالوي. کله چې هر یو ډول یې زیات او پرمختګ وکړي، د دې دواړو تر منځ توپیر کېدای نه شي، ځنې پتالوجستان په دې عقیده دي، چې د بین الفصي ډول امفزیما د ټولو فصونو د امفزیما په نسبت په زیاته اندازه پرمختګ کوي، Panlabular ډول امفزیما په هغه خلکو چې پیدا کېږي، چې د Alpha antitrypsin کموالی ولري.

د فصي یا حیبوي حالت اخري برخې (Para septal) امفزیما معمولاً

www.ketabton.com

د اسناخو قناتونه یا کیسې اخته کوي او په تالي ډول په بین الفصي پرده کې مرضي حالت منځ ته راوړي، دا پېښه عموماً په محیطي برخو کې وي او اعراض نه څرګندوي.

Para cicatrical (ندبي) امفزیما زیاتره وخت په موضعي توګه او غیر منظم ډول وي او د پرانشیم په برخه کې ندبي نسج پیدا کوي.

په عمومي ډول په دې موافقه شوې ده، چې په لومړیو وختونو کې متوسطه اندازه امفزیما په زیاتو پېښو کې رادیولوژیک بدلونونه ښکاره کوي او رادیولوژیک ننښې د زیات پرسوب، د اوعیو د بدلونو او غیر منظم ډول اخته کېدل یا Bluae سره ارتباط لري او په لاندې ډول دي:

A- د سینې په جدارونو او حجاب حاجز کې بدلونونه:

حجاب حاجز ښکته او اوار حجاب حاجزي زاویې پخې شوې وي او په ژور شهیق کې د حجاب حاجز ځای په مخني (قدامي) ډول له اوومې پوښتنې څخه ښکته وي. Reichetal د ښې خوا د نیمایي حجاب حاجز قوس لوړوالی (عمودي لیکې په واسطه مخ ښکته پلو د قدامي او خلفي حجاب حاجز زاویې تر منځ په جنبي منظره کې اندازه کړ) 2.6cm یا له دې څخه په 67.7 % ناروغانو کې چې د سږو غیر نورمال وظیفوي حالت په کې وو، د امفزیما له سببه پیدا شوی وو. همدارنګه د دوی د ښې سږې لوړوالی د 29.9cm په حدودو کې (چې اندازه یې د لومړۍ پوښتنې له بارزې څخه د ښې نیمایي حجاب حاجز قبې پورې تاکلې وه) پیدا کړه، په خلفي قدامي رادیوګرافي کې چې په ژور شهیق کې اجرا شوې وه. 69.8 % ټول ناروغان چې د سږو غیر نورمالې وظیفوي ټیستونه یې درولودل وتاکل او 79.7% د دوی په منځنۍ یا زیاته یې په

www.ketabton.com

وظیفوي ازموینو کې غیر نورمال حالت درلود تعین کړل شو. د حجاب حاجز د حرکاتو کموالی کې د 3cm -2 یا زیات د دې څخه نوسان کوي او په نورمال حالت د 5cm -3 پورې دي.

د فص د خلفي برخې غیر نورماله پراختیا چې دا د خلفي منصف او د ساعده ابهر د قدامي جدار تر منځ تاکل کېږي. (د 5cm -3 څخه زیاته فاصله د قص او ابهر تر منځ ده) د ابهر جلاوالی د قص د هډوکو څخه نورمالې اندازې په نسبت ښکته وي.

Obtuse یا واز سرې قصي حجاب حاجزې زاویې (د ۹۰ درجو څخه زیاته) د قص د هډوکي د خلفي برخې د طول زیاتوالي.

د قص د هډوکي قدام ته Bowing یا خم کېدل.

د حجاب حاجز د قوس Scalloped یا دوه برخې کېدل.

B- د سرې د پرانشیم بدلونونه:

په سرو کې د غیر منظم تورواليزیاتېدل- دا حالت زیاتره وخت د CT اوتوموګرام په واسطه څرګند بدلای شي. ښایي په څرګند ډول Bullae وکتل شي (۱۱-۲۴ شکل).

Pink pullers دا حالت هم په هغه ناروغانو کې صورت مومي، چې په امفزیما اخته وي. مزمن توخی نه لري او په واضح ډول برانشیت موجود نه وي. CT غوره ازموینه ده، چې د سرو د امفزیما ډولونه څرګند کړي، همدارنګه د ناروغۍ وېش او شدت یې د مربوطه رییوي وظیفوي مطالعاتو په واسطه پېژندلای شو. په اوسني وختو کې د برانکوګرافي څخه په مزمنو انتاناتو او امفزیما کې په ډېر نادر ډول کار اخیستل کېږي. ښایي د مزمن برانشیت نښې موجود وي. هغه برانکوګرافیک نښې چې د امفزیما سره ارتباط لري په لاندې ډول دي:

www.ketabton.com

زیات پرسوب چې په نتیجه کې یې قصیبات پوښ کړي وي او ښایي په غیر منظم او غیر متناظر ډول وي. د کوچنیو ګردو محیطي ساختمانونو ډکېدل، چې دا د فصونو مرکزي برخو په امفزیماتوز قسمونو دلالت کوي.

د مچیو ځالې په څېر بدلون د قصیباتو په نهایاتو کې لیدل کېږي. چې څو څانګې د یوې واحدې نقطې څخه منشا اخلي.

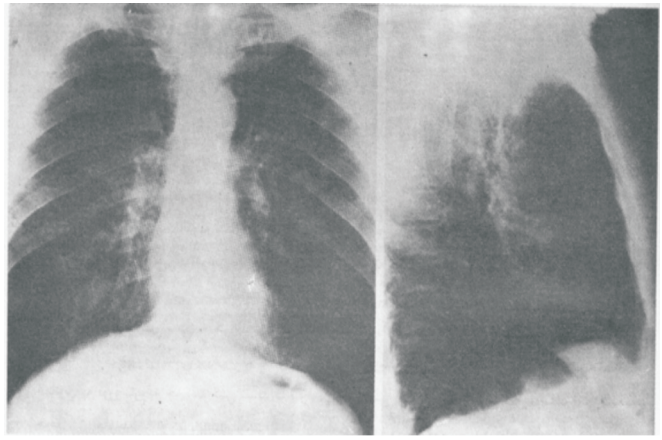

۱۱-۲۴ شکل: د سږو ځنډنۍ امفزیما (C. O. P.D)

د قصیباتو وروستنۍ برخه په ډېره لږه د اسناخو سره د کثیفه موادو په واسطه ښکاره کېږي. د کوچنیو هوایي لارو ناروغیو کې د اسناخو تخریب نه وي، نو په همدې اساس د انسدادي وتیرې دي، چې امفزیما منځ ته نه راوړي، تر څو د اناتومي له نظره څرګند شي. په نادر ډول انسدادي حالت د انتان په واسطه منځ ته راځي او د سږو په هوایي طریقو کې نریوالی او فبروتیک بدلونونه پیدا کوي او د دې سره یو ځای د قصیباتو په برخه کې د مخاطي پلک له کبله انسدادي وتیره منځ

www.ketabton.com

ته راځي. د رادیوګرافي د کلیشې پر مخ په پراخه اندازه شبکوي کثافتونه چې په مختلفو ډولو د منځنی اندازې څخه ځېږ یا خشن حالت پورې ښکاره کېږي، چې په هغه ناروغیو دلالت کوي، چې محدود شوې حالت پیدا کوي، لکه سارکوئیدوز کې په نادر انسدادي وتیره کې منځ ته راوړي، د رییوي لوړ فشار پېښې ښایي ولیدل شي.

www.ketabton.com

د سږو نری رنځ

Pulmonary Tuberculosis

د سږو د نري رنځ پېښې په امریکا کې د ۳۵ پېښو څخه په ۱۰۰۰۰۰ د ۱۹۵۳ څخه ۱۱،۴ پېښو ته په ۱۰۰۰۰۰ تر ۱۹۸۱ پورې راکمې شوي دي، غیر له دې څخه زیاتره خلک د سږو د نري رنځ له کبله مړه کېدل او دا اندازه یې له ټول انتاني پېښو څخه راپور ورکړل شوي وو. په دې برخه کې ټولنیز او شخصي حالتونه زیات ارزښت لري، خو احتمالاً د منتن کېدو اندازه په حیرانونکي توګه راښکته شوي او درمل په غوره توګه اغېزمن شوي. د همدې اهمیت له کبله اغلباً په دې ناروغۍ کې کمښت پیدا شوي.

د نري رنځ زیاتره باسیلونه د انشاق په وسیله د هوایي لارې صورت مومي او معمولاً د څاڅکي په توګه د هغه ناروغانو له خوا خپرېږي، چې د سږو په فعال نري رنځ اخته وي، د نري رنځ باسیل My cobacterium tuberculosis نسجونو کې زخمونه پیدا کوي او په نتیجه کې د اسناخو د اکسودات منځ ته راوړي، چې د نري رنځ د نومونیا په نامه یې یادوي. دا ناروغي په زیاته اندازه پرمختګ کوي او په کمه اندازه په متغیر ډول رادیولوژیک بدلونونه او کثافتونه ښکاره کوي او که چېرې افتونه په کوچني اندازه وي، نو معمولاً په متجانس ډول وي، هغه وخت چې دا مرضي وتیره د میکروبونو ضد درملو په وسیله مخکې له دې چې تجبني او نکروزي حالتونه پیدا کړي روغه شي، نو ساحه بیخي پاکېږي. د سینې رادیوګرافي د نري رنځ په اکسوداتیف مرحله کې مثبتې رادیولوژیکې نښې نه څرګندوي، لاکن د افت د اکسوداتیف ډول له مخې د تشخیص په هکله پوره قضاوت کولای شو. وروستنۍ پوره

www.ketabton.com

روغتیا د نري رنځ د ضد درملو په واسطه پیدا کېږي، چې تشخیص هم اثباتوي، په نورو ناروغه ځایونو چې ښایي دا مرض په تقیحي ډول او د Tubercles محتویات اپي تلیوئید حجرات، لمفوسیتونه او Langhans غټې حجرې د ځان سره ولري، ښایي دا یو ځای شوي نوډولونه چې بیضوي یا ګرد ساختمان لري د رادیوګرافي د پاڼې پر مخ څرګند شي. دا د اکسوداتیف ډول افت په نسبت په ښه توګه ښکاره کېږي، ښایي نکروتیک یا Coseation necrotic حالت په دې برخو کې پیدا شي او یا په تدریجي فبروزي نسج پیدا او پرته له نکروز څخه روغتیا منځ ته راشي. هغه وخت چې اوبلن یا Liquefaction حالت په نتخري برخه کې منځ ته راشي، نو مواد قصبي ته داخلېږي او د نري رنځ کهف جوړوي. دا کهفونه ښایي په مختلفو اندازو څرګند شي.

د نري رنځ باسیل له درې لارو خپرېدای شي: قصبې، وینې او لمفاتیک. د قصبي لارې یې خپرېدل په دې ډول دي، کله چې اکسوداتیف ډول کهف یا کوچنی حالت قصبي ته لاره وکړي. هغه برخه چې مخکې په انتان نه ده اخته شوې، په همدې خوا یا مقابل طرف کې اخته کړي منځ ته راځي، دا ډول خپرېدل وروسته د نزف او هغه کهف څخه چې په همدې خوا یا مقابل طرف یې اخته کړي منځ ته راځي. دا ډول خپرېدل وروسته د نزف او هغه کهف څخه چې په قصبه کې تشېږي پیدا کېدای شي. د وینې له لارې خپرېدل جاورسي نري رنځ او د سږو څخه بهر افتونه چې په عضویت کې موجود وي احتوا کوي په حاد کتلوي ډول د وینې د لارې د جاورسي نري رنځ سبب ګرځي او په مزمن شکل انتشار په کمه اندازه او معمولاً د سږې څخه بهر محراق لومړنی Lamphangiti ډول خپرېدل په لومړني انتان کې عمومیت لري. چې په دې پېښه کې په

www.ketabton.com

څروي او منصفي برخو کې لمفاوي عقدي غټېږي ، په ماشومانو او ځوانانو تورپوستو کاهلانو کې لیدل کېږي. M. tuberculosis په مقابل کې عکس العمل د توبرکلوپرتین د معافیت په شته والي او نشتوالي پورې اړه لري. په ځانګړې ډول په انساجو کې فرط حساسیت یا معافیت موجود نه وي، چې په نتیجه کې د لومړنۍ نري رنځ سبب شي. په دې کې معافیت د پخوانۍ انتان یا B. C G واکسین په واسطه پیدا کېږي، دوباره فعال کېدل Reinfection په دې ناورغۍ چې ښایي منځ ته راشي.

د سږو لومړنۍ نري رنځ یا Primary Pulmonary Tuberculosis:

ابتدایي یا لومړنۍ توبرکلوزیک انتان هغه حالت ته وایي، چې د نري رنځ باسیل په موضعي توګه التهابي وتیره د هغه ناورغ په سږې کې پیدا کېږي، چې مخکې په دې ناروغي نه وي اخته شوي او د توبرکلوپروتین په مقابل کې نه وي حساس شوی. دا ناروغي په څرګند ډول نه وي، ځکه چې کلینیکي نښې یې کمې وي که چېرې په لومړنیو وختو کې رادیوګرافي اجرا شي، نو دا ناروغي د نورو فصي نمونیاوو په څېر وي او په ښه توګه د کتنې وړ نه وي او خفیف کثافت منځ ته راوړي. معمولاً په محدود ډول نسبتاً کوچنۍ تحت الفصي برخه کې ځای نیسي. په یو شمېر ناروغانو کې اخته شوې برخه په زیاته اندازه وي او یا څو سګمینتونه او یا یو فص اخته کوي. په مستعدو یا مناسبو خلکو کې لکه: تور پوستي او په سوی تغذیي اخته ماشومانو کې ښایي دا ناروغي په زیاته اندازه وي او کېدای شي، چې کله کله کهف هم جوړ کړي. د لمفاتیک لارې دا ناروغي څروي برخو او د وچې غاړې شاوخوا لمفاوي عقداتو ته خپرېږي، چې په نتیجه چې دا برخې غټېږي او

www.ketabton.com

درادیوګرافي د کلیشې پر مخ خیال څرګندوي. هغه بدلونونه چې په لمفاتیک برخه کې پیدا کوي. ښایي د لیکو په څېر کثافتونه منځ ته راوړي، چې د لومړي نومونیک ناروغي او ثري تر منځ ځای ولري. که چېرې په پر له پسې توګه رادیوګرافي اجرا کړو، نو په ځنډنې ډول ناروغتیآ له منځ تلل ښایي د شپږو میاشتو او یا یو کال په موده کې منځ ته راشي.

په دې موده کې ابتدایي یا اساسي افت هم په پوره توګه له منځه ځي او د اخري رادیوګرافي پر مخ یې کتلای نه شو، لاکن کېدای شي، چې اکثره وخت کوچنی نو ډول کې وروسته کلسفاید کېږي، وویني په ثروي او پرانشیمي کثافت موجود والي یو ځای د لمفاوي برخو کې د کلسفیکیشن شته والی د لومړنی نري رنځ په بقایاوو دلالت کوي. د لومړني پرانشیمایي کثافت شته والی یو ځای د لمفاوي برخې د کلسفیکیشن سره د Primary complex او Primary Rank او د پرانشیم عقدي ته یې د Ghons tubercle وایي. تشخیص په ځانګړي ډول د رادیوګرافي د کلیشې له مخې نه شو ټاکلی، لاکن په زیاتو ناروغانو کې یې تظاهرات په وصفي توګه وي او کولای شو، چې تشخیص ته په تسبي توګه ورسېږي، د رادیوګرافي د پاڼې پر مخ د ناروغۍ پرمختګ ثابت کونکي حالت دي او هم د پوستکي توبرکولین ازموینه اجرا کړو، (۱-۲۵ شکل) دا د یو ه قانون په توګه قبوله شوې ده، هغه کلسفیکیشن چې په تالي توګه د هستوپلازموزس له کبله پیدا شوې وي، د نري رنځ په نسبت په غټه اندازه وي. لومړنی رییوي پرانشیمایي محراق معمولاً په ځانګړي دول وي، لاکن کېدای شي، چې په متعدده توګه وکتل شي.

www.ketabton.com

د وصفي نښو تر منځ چې ورځخه یادونه شوېده، یوه اندازه توپیر موجود دي. په دې شمېر ناروغانو کې لومړنی پرانشیمایي افت په ډېره کوچني اندازه وي، چې د رادیوګرافي د پاڼې پر مخ د کتنې وړ نه وي. لاکن په همدې ناروغ کې د ثروي لمفاوي برخې عقدات ښایي غټ شوي وي او کېدای شي، چې ولیدل شي، د دې ناروغۍ وېشنه په سږو کې په اتفاقي توګه په ښکتني فص کې په کمه اندازه او زیاتې پېښې یې په پورتني فص کې صورت مومي. په کوچنیانو کې د ښکتني فص افتونه معمولاً د اتلکتازس سبب نه کېږي او همدارنګه په فراري یا تېرېدونکي توګه کتل کېږي. په ځینو پېښو کې د ثروي برخې لمفاوي عقدات نه لیدل کېږي، بلکې ثروي قسمت په پراخه شوي توګه خیال څرګندوي. کله کله لومړنۍ برخه د پلورا د انصباب او پلورایي ناروغي څخه وي چې ښایي پرانشیمایي ناروغتیاوې یې پټې کړیوي، د لومړنیو ناروغیو په یوه برخه کې د پلورا انصباب په زیاته اندازه په غټانو کې د کوچنیانو په نسبت وي اشکال یې په مختلفو ډولو دي. لاکن تقریباً ماشومان او

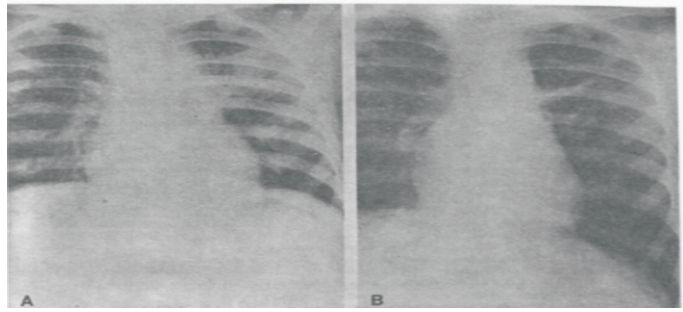

۱-۲۵ شکل: A- لومړنی نري رنځ په کېږ علوي سږې کې، B- دا رادیوګرافی دولس میاشتې وروسته اخیستل شوی.

% 30 غټان د لومړنی نري رنځ سره د پلورا انصباب لرونکي وي او

www.ketabton.com

معمولاً په یوه خوا کې وي. ځنې راپورونه د انصباب اندازه زیاته ښکاره کوي. په ډېرو ناورغانو کې لومړنی نری رنځ بې له کومو اختلاطاتو څخه تېرېږي، چې شمېر یې په هغه خلکو کې نسبتاً لوړ وي، چې د توبرکولین سره یې حساسیت موجود وي زیاتره د دوی بیا په ناروغۍ نه اخته کېږي. خاصتاً هغه خلکو کې چې مخکې یې د نري رنځ تاریخچه درلوده. هغه وخت کې فعال لومړنی رییوي ناروغي د لمفاوي عقداتو د غټوالي سره موجوده وي د بکتریا ضد درمل استطباب لري.

Atelectasis ډېر وختونه د کثافت د پیدا کېدو سبب د لومړني نري رنځ سره په کوچنیانو کې د اتلکتازس څخه عبارت دي، چې معمولاً د پورتني فص د قصبي د فشار له کبله منځ ته راځي، چې دا حالت د غټې ثروي لمفاوي عقدې څخه پیدا کېږي. په پوره توګه انسداد هغه وخت منځ ته راځي، چې د دې فکتور سره قصبي التهاب او یا ازیما یو ځای شي، اتلکتازس ښایي وخت په وخت پیدا او یا موجود نه وي او یو کثافت پیدا کوي چې د دې تر څنګ د اخته شوي فص یا سګمینټ حجم کوچنی شوي وي. که چېرې اتلکتازس د نري رنځ د ضد درملو په ماقبل کې په ثابت ډول پاتې شي، نو دا څرګندوي، چې قصبي انسداد موجود دي، نو په دې صورت کې ضروري ده، چې د جراحي عملیې په واسطه اخته شوي فص وویستل شي، نور هغه حالتونه چې اتلکتازس ښکاره کوي، عبارت د انتاني وتیري له منځه تللي دي، چې د دې په وسیله عقدات او قصبي جدار پټ شوي وي، په دې ناروغانو کې رادیولوژیک ننبې د یوه وخت څخه بل وخت ته توپیر لري. په دې کې ثروي لمفاوي عقدات غټ شوي او ورسره یو ځای په اخته شوي فص کې کثافت زیاتېږي، چې دا د اتلکتازس د اندازې پورې اړه لري او د حقیقي نري

www.ketabton.com

رنځ سره یو ځای شوي. د پرانشیم کثافت تر هغه وخته پورې

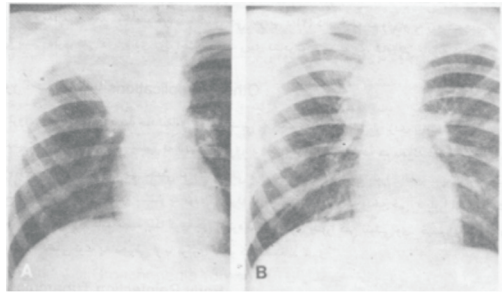

۲-۲۵ شکل: لومړنی نری رنځ له اتلکتازس سره A- په ښي پاسني فص کې متجانس کثافت موجود دی. کوچنی فیسور ډ پر لوړ ځای غوره کړی دی، B- دا رادیوګرافي پینځه میاشتې وروسته اخیستل شوي ده، علوي فص پراخه شویدی. له ترقوې لاندې ریبوي ناروغي موجوده ده، په ښي علوي ثروي برخه کې خفیف نوډول لیدل کېږي.

باقي پاتې کېږي، تر څو چې اتلکتازس له منځه ولاړ شي (۲-۲۵ شکل). برانشکتازس هم ښایي د دې ناروغي په نتیجه کې پیدا شي.

پرمختګ یا Progression :

معمولاً د لومړني نري رنځ له منځه تلل په ځنډني ډول وي، چې ښایي د (۳) څخه تر (۹) میاشتو په موده کې صورت وموميي، پرمختللي لومړني نری رنځ ښایي په ډېرو حالاتو کې منځته راشي، چې زیاتره پېښې په هغه ماشومانو کې لیدل شوي چې عمر یې د یو کال څخه کم وي او هم په هغه ناورغانو کې پیدا کېږي، چې کورتیکوسټروئید استعمالوي او نور مساعد ناروغان هغه دي، چې په مزمنو ناروغتیاوو اخته وي. ریبوي اخته کېدل یې په زیاته اندازه او اکثراً وخت کهف پیدا کوي. وروستني خپرېدل یې قصباتو ته او هم دپلورا اخته کې دل د انصاب او یا Empyema سره یو ځای وي. کله کله قصبي پلورایې

www.ketabton.com

فستول هم جوړوي.

Tuberculous pericarditis

دا اختلاط معمولاً د منصف د تجبني لمفاوي عقدي د ځپړې کې دو ځخه د پریکارجوف ته صورت مومي، ښایي دا وتیره دحاد Tomponad سبب شي. باید په عاجله توګه د پرکارد پاراسنتیز په کځوړه کښایع ټولېږي او د نری رنځ په ناورغی کې دا پېښه منځ ته راځي. د زړه اندازه غټېږي او د مایع شته والی عموماً د Ultrasonography په واسطه څرګند ېږي.

د وینې له لارې خپرېدل یا Hematogenous Dissemenatio :

د وینې د لارې د نري رنځ خپرېدل د لومړنی انتان سبب ګرځي، دا دومره عمومیت نه لري، لاکن یو خطرناک اختلاط دی، ځکه چې ښایي جاورسي نري رنځ پیدا او د سږو ځخه بهر ته ساختمانونه اخته کړي لکه سحایا، دا وتیره معمولاً په هغه کوچنیانو کې پیدا کېږي، چې عمر یې د ۲ کالو ځخه کم وي او په زړو کوچنیانو کې یې پېښې ډېرې کمي دي. د دې ډول اختلاطونو له رییوي تظاهراتو ځخه په دې ځای یادونه کېږي.

نور اختلاطات یا Other Complications:

د ټروي او وچې غاړې د شا و خوا لمفاوي عقدات ښایي په زیاته اندازه غټ شي او نژدې پرانشیمي برخې ته وغځېږي، چې ښایي جراحي عملیې ته اړتیا پیدا کړي. د قصبي مړې فستول ځخه هم یادونه شوې ده او دا پېښه هغه وخت کتل کېږي، کله چې تجبني نوډولي ناروغي مړۍ ته لاره پیدا کړي. د پلورا انصباب په لومړني نري رنځ کې معمولاً د یوې یا دوو میاشتو په موده کې له درملنې یا تداوۍ له منځه ځي. د پلورا انصباب کله کله پاتې کېږي او د مایع کیسه پیدا کوي، چې زیاتره په

www.ketabton.com

پیړۍ شوې پلورا کې ننوتې وي. ځینې برخې د دې پلورا په احتمالي توګه په محیطي او یا مرکزي برخو کې کلسیفاید کېږي.

Early Reinfction Tuberculosis

په چټکۍ سره په نري رنځ باندې بیا اخته کېدل په زیاته اندازه په پورتنیو فصونو کې منځ ته راځي او پرانکیمایایي نسج یې اکثره وخت په ذروه او دعلوي فص یه شاتني سګمینټونو کې لیدل کېږي. ښې خوا له کېږ خوا په نسبت په زیاته اندازه اخته کېږي. دا هم غیر معمول نه ده، چې دا وتیره د ښکتني فص په علوي سګمنټونو کېږو دواړو خواوو کې کثافتونه پیدا کوي.

د ښکتني فص په قاعدوي سګمینټونو کې د سږو د نري رنځ بیا پیدا کېدل په لومړني شکل نه لیدل کېږي. په لومړنیو مرحلو کې دا ناروغتیاوې اعراض نه څرګندوي او د سینې رادیوګرافي داسې ښکاره څرګندوي، چې د افت له پیل څخه مخکې منځ ته راغلی وي او په همدې شان د فزیکي ښکاره څخه لومړني بدلونونه ښکاره

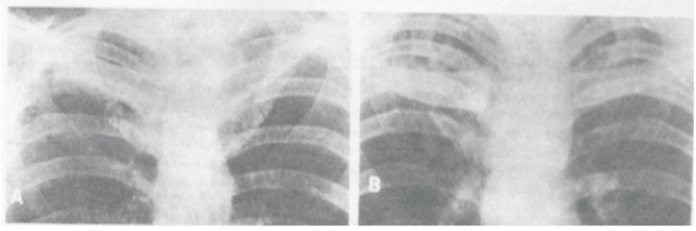

۳-۲۵ شکل: A- په ښي علوي فص کې د نري رنځ تغییرات په کمه اندازه ښکاري. B- په دې کلیشه کې ناروغۍ ډېر پرمختګ کړی دی.

کوي. رادیوګرافیک تغیرات په لومړیو وختونو کې په وصفي ډول نه وي. پرته له دې چې په علوي فص کې ځای نیسي، چې معمولاً

www.ketabton.com

محیطي ځای لري او له ټرې سره یې اړیکې موجود وي. په وصفي توګه د داغونو په څېر کثافتونه یوه برخه کې ښکاره کوي. چې په مختلفو اندازو وي او حدود یې په ښه توګه نه شو ټاکلی. شکمنه ښځه چې په څرګند ډول نه لیدل کېږي او دنومونیک افتونو او تقیحي وتیرو په څېر یو له بل څخه توپیر لري. د تارونو په څېر خیال هم ښکاره کوي. چې د ځنډنیو فبروتیکو ناروغیو په توګه وي. د دې ناروغیو لپاره دا غیر معمول نه ده، چې په زیاته یا کمه اندازه د ترقوې یا نورو پوښتیو په واسطه پټې شي، نو دا ضروري ده، چې رادیولوژیک ازموینو کې ډېره پاملرنه وشي. (۲-۲۴، ۳-۲۴ شکلونه).

په یو شمېر ناروغانو کې دا مرضي وتیره تر هغه وخته نه شو کتلای تر څو چې یې په زیاته اندازه پرمختګ نه وي کړي. دا هم غیر معمول نه ده، چې د دې ناورغی پرمختللی ډول کهف او د قصبي لارې د مقابل طرف سرې او یا د همدې سرې ښکتنی فص ته انتشار پیدا کړي. په یو شمېر نورو ناورغانو کې د سینې اساسي رادیوګرافي په فصیصي ډول کانسولیډېشن څرګندوي، چې د نري رنځ په نومونیا دلالت کوي. څرنګه چې په مساعدو خلکو کې د میکروبونو ویروالنس او د پتالوژیک بدلونونو د شمېر په هکله پوره توپیر موجود دی، نو رادیوګرافیک مطالعات د نري رنځ په برخه کې زیات تغیرات ښکاره کوي، په زیاتره ناوغانو کې د نري رنځ د بنستیز محراق ځای ټاکل کېږي او په وصفي توګه وي، چې رادیولوجست کولای شي، تشخیص ته ورسېږي. خو دا باید د خړاځکو یا بلغمو د باکتریولوژیک ازموینو سره او یا د برانکوسکوپیکو څېړنو سره یو ځای کړو.

www.ketabton.com

د قصبي لارې د نري رنځ خپرېدل Spread of TB:Bronchogenic

کله چې د نري رنځ د باسیل په وسیله ډېر نکروزس پیدا شي، نو Cavity یا کهف جوړوي، چې نکروتیک مواد قصبي ته لاره پیدا کړي، نو په دې وخت کې د رادیوګرافي د کلیشې پر مخ په ګرد یا بیضوي ډول تور خیال څرګندوي، چې معمولاً د نسبتاً پېړ جدار په وسیله احاطه شوي وي او همدارنګه په همدې ځای کې د کتنې وړ مرضي حالت موجود وي. له دې کهف څخه اکسودات خارجېږي او ښایي قصبي ته ننوځي، چې په نتیجه کې د میکروب خپرېدل په همدې سېږې او یا د مقابل لورې سېږې ته صورت مومي او د انتان نوی محراق جوړوي، چې ښایي په Cavity بدل شي. د نري رنځ د نومونیا کوچنی محراق د قصبې د داخلېدو څخه پیل کېږي. ټول یا یو شمېر له دې افتونو ښایي روغ شي او نور ښایي په تجبني، نکروتیک حالت بدلون ومومي او یو شمېر نور ښایي تقیحي افتونه پیدا کړي، چې په نتیجه کې ګرانولیشن نسج او یا په احتمالي ډول فبروزس منځ ته راوړي، دا فبروزس ښایي ډېر وي او د سېږې په حجم کې د کتنې وړ کموالی پیدا کړي او په شزني قصبي برخه کېبدلون څرګندوي.

کهف یا Cavitation:

د کهف شته والی په هغه ناورغانو کې چې د سېږو په نري رنځ اخته وي، په زیاته اندازه لیدل کېږي او د رادیوګرافي د کلیشې پر مخ خیال څرګندوي، دا ځکه چې کهف غټېږي او د ګرد یا بیضوي شکل لرونکی وي، چې تور خیال او پېړ جدار ښکاره کوي. دا ضروري خبره ده، چې د څو رادیوګرافیک مېتودونو څخه کار واخیستل شي، چې د کهفونو شمېر او د هغوی ځای وټاکل شي. Stereoscopic وضعیتونه تل مرسته

www.ketabton.com

کوي او هم د اړخیز او مایل ډول فلمونو په واسطه یو شمېر هغه کهفونه کتلی شو، چې د قدامي رادیوګرافي په واسطه نه کتل کېږي. د یو شمېر افتونو په ښکاره کولو کې لکه د سل ناوغي له توموګرافۍ څخه کار اخلو. د توموګرافۍ په وسیله کهف ښکاره کېدای شي، چې د نورو رادیوګرافیو په وسیله ښکاره کېدای نه شي.

د Computed توموګرافۍ په واسطه هم کهفي ناروغۍ په ډېره ښه توګه پېژندلی شو او د توموګرافۍ په نسبت ښه نتیجه ورکوي. د نري رنځ د کهف په اړوند زیات توپیرونه موجود دي، لکه چې د ناروغیو په هکله موجود وي، چې په یوه ناروغ کې نسبت بل ته فرق لیدل کېږي. د کهف خیال تور او په غټ شکل څرګند ېږي. معمولاً د ګرد یا بیضوي شکل لرونکی وي. د کهف د ننني جدار ښایي ښوی او یا په غیر منظم ډول وي. (۲-۲۵ شکل) جدارونه زیاتره وخت په منځني اندازه پیړ وي، پرته له فشاري کهفونو چې زیاتره وخت

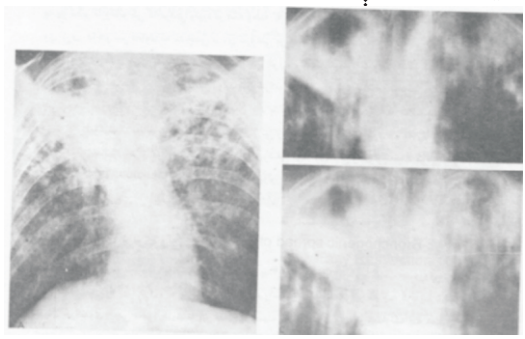

۲-۲۵ شکل: د نري رنځ پرمختللی حالت. A-د ترقوې له لاسه ښي خوا ذروه کې غټ کهف موجود دی.
B او C د توموګرام په وسیله دغه کهف ښکاره شوی دی.

په غټه اندازه وي او د نریو جدارونو لرونکي وي. فشاري کهفونه له

www.ketabton.com

دې سببه پیدا کېږي، چې Check Valve ډول انسداد په قصباتو کې منځ ته راځي او په جوف کې زیاته ازاده هوا موجوده وي او کولای شو، چې فرار وکړي، نو په دې اساس دا ډول کهفونه په ډېرې چټکۍ سره بدلون پیدا کوي او کهف په تکمش بدلون مومي. له بلې خوا د پیړ جدار کهفونه تل په کمه اندازه ټرل کېږي او ښایي په ځنډ ني ډول کوچني شي او کله چې درمل پیل کړو، نو په بطي شکل کوچنیوالی په کې منځ ته راځي.

همدا راز د مایع شته والی لکه چې د سږې په ښنځه یا ابسې کې پیدا کېږي، د نري رنځ په کهف کې نه لیدل کېږي او کېدای شي، چې کله کله د مایع خیال د نري رنځ په کهف کې صورت ومومي. د هوا او مایع سویه په عمومي ډول رادیوګرافي کې لیدل کېدای شي. په عمومي توګه د کهفونو جدارونه په خپل پیړوالي کې د درملنې په مقابل کې کمښت پیدا کوي، په دې شرط چې ناروغتیاوې د درملنې لاندې ونیول شي.

فبروزس او تقیحي حالتونه کې چېرې د پخوانیو افتونو له کبله په سږې کې پیدا شوي وي او هم امفزیما کولای شي، چې په غیر منظم او بیضوي شکل تور خیالونه منځ ته راوړي، چې د کهفونو سره نزدې ورته والي لري. نو په داسې پېښو کې تل مشکله ده او کله کله د دې امکان موجود نه وي، چې تفریقي تشخیص د دې ناروغیو او هغه جوفونو تر منځ چې د نري جدار لرونکي وي اجرا کړو، نو ضروري ده، چې پر له پسې رادیوګرافي د ناروغیو په موده کې اجرا شي. په داسې پېښو کې توموګرافي پوره مرسته کولای شي.

که چېرې کهف یا پرمختللي ناروغۍ په فص یا سګمینټ کې وي او فبروزس صورت مونډلی وي، نو دا د روغېدو وتیره چې په نتیجه کې د

www.ketabton.com

حجم کموالی پیدا کوي او معمولاً په قصبي ټروي او منصفي برخو کې بدلون پیدا کوي.

د سږو د نري رنځ غیر معمول رادیوګرافیک څرګندونې.

Unusag Radiogrphic Mnifestations Of Pulmocary TB

د غیر معمول تظاهراتو یو ځای کېدل د نورو پېښو سره د غټانو په لومړنی نري رنځ چې څېړل شوي دي، اوس یې څو علامو یا نښو ته اشاره کوو:

کېدای شي، چې ګڼ (معتدد) رییوي غټ نوډولونه په دواړو خواوو کې وي.

ګڼ خپاره کوچني کهفي محراقونه چې د ستافیلوکاکل ابسیو سره ورته والی لري او د دې ناروغۍ د بقایاوو په څېر ښکاره کېږي، باید د حاد ستافیلوکاکل ناروغي سره د ژر بدلون له مخې توپیر کړل شي.

رییوي ګانګرین چې د رییوي نري رنځ څخه پیدا کېږي، ډېرې منجانسې سنخې وتیرې منځ ته راوړي، چې د کثافت یې زیات څرګندېږي، د فص حجم زیات او کهفونه له یو شمېر نکروتیک کتلو سره یو ځای وي او د هغه حالت سره شباهت لري، چې کله کله په کلیبسیلا نومونیا کې پیدا کېږي.

Rasmussen's Aneurysme:

دا یو نادر کاذب انیوریزم دی، چې د محیطي رییوي شریان په شعبه کې د توبرکلوزیک کهف د تخریش له کبله منځ ته راځي کېدای شي، چې کهف د یوې کتلې په څېر موجود وي. اختلاطات یې عبارت د شریاني، وریدي فستول څیرې کې دل له، نفس الدم سره او کله کله یې له وینې یا د وینې د کموالي له حالت څخه وي. Rasmussen انیوریزم کولای شو، چې د اخته شوي رییوي شریان د شعبې د ټرلو په وسیله

www.ketabton.com

تداوي کړو.

په غیر وصفي او ښکاره ډول په بین الخلالي برخه کې خپریدل په دواړو سږو کې په منځني عمر او زړو خلکو کې د امفزیما سره یو ځای وي. ناروغان په زیاته اندازه ناروغه نه وي او رادیولوژیک ننبې تر ډیرو میاشتو پورې نه لیدل کیږي. تشخیص معمولاً هغه وخت ټاکل کیږي، چې ټټر واز یا خلاص شي او د سږو بایوپسي واخیستل شي. د غوره نري رنځ تداوی، په مقابل کیحساسیات بطي وي. په دې غیر معمول ډول توبرکلوز چې ښایي نوموتوراکس په اختلاطي شکل پیدا شي.

د نري رنځ روغیدل Healing Of Pulmonary Tuberculosis

عموماً د سږو د نري رنځ روغیدل څنډنی سیر لري او دا د پر له پسې رادیوګرافیو په وسیله پېژندلی شو، چې په ناروغی کې غټ اناتومیک بدلون پیدا شي. هغه توپیر چې د روغیدو په مرحله کې پیدا کیږي. باید نوټ کړل شي. دا حالت د ناروغی په ډول او د نري رنځ د باسیل مساعدت د سل د ضد درملو په مقابل کې او Respons یا ځواب پورې اړه لري. په څنو برخو کې پوره روغتیا اکثراً پیدا کیدای شي او دا وتیره زیاتره وخت په هغه ناروغانو کې منځ ته راځي، چې په حاد ډول اخته او اکسوداتیف مرحلې څخه یې مخنیوی شوی وي. (۹ – ۲۵ شکل). هغه ناروغان چې په کهف اخته وي او درمل ورته پیل شي، زیاتره وخت یې د کهفونو د جدار په پیړوالي کې کمښت منځ ته راځي. اکسوداتیف برخه چې په کهف کې ځای لري، له منځه ځي او په نتیجه کې په ضخامت کې کموالی صورت مومي. په هغه ناروغانو کې چې ناروغي پرمختګ کوي او تنخري حالت پیدا شي، بشپړه روغتیا ناممکنه ده. نو په داسې ناروغانو کې فبروزس تقبض سره د ندبي نسج له کبله منځ ته راځي او هم

www.ketabton.com

د اخته شوي فص یا سګمینټ حجم کوچنی چې په پای کې کله کله د نیمایي طرف سینې اندازه کوچنی کیږي.

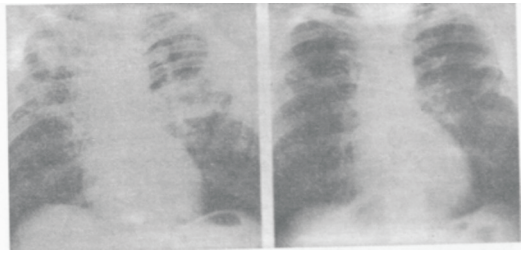

۹-۲۵ شکل: د نري رنځ پرمختللی حالت: A- د ناروغۍ ډېره زیاته اندازه ښکاره کوي. B- نهه میاشتې وروسته په رادیوګرافۍ کې ډېر ښه والي څرګند شو.

د منصف ساختمانونه اخته شوي طرف ته راښکل شوي. که چېرې ناروغي په پورتني فصونو کې وي، نو ثروي برخه پورته شوي او ځنې وخت نیم حجاب حاجز هم لوړ شوي وي.

په توبرکل کې د ګرانولیشن نسج لرونکی وي، ښایي تجښي حالت غوره کړي او د نوډولونو په څېر وي، چې په ښه توګه نه لیدل کېږي او په تدریجي توګه پخپله اندازه کې کموالی ښکاره کوي په ځانګړي ډول نوډول د رادیوګرافي د کلیشې پر مخ په ښه توګه ښکاره کېږي. په احتمالي توګه تقبض او فبروزس هم پیدا کېږي، په دې ډول افت کې زیاتره وخت کلسیم موجود وي او په ځنې پېښو کې په کثیف شکل کلسیفاید حالت منځ ته راځي. چې دا پېښه د وخت په تېرېدو سره صورت مومي. د دې افت په زیات شمېر کې مرکزي برخه کې نکروزس تاسس کوي، چې دا پېښه د هغه میکروب له کبله پیدا کېږي، چې د زیاتې مودې لپاره په دې ځای کې په غیر فعال شکل موجود وو. په لنډ ډول ویلی شو، که چېرې د رادیوګرافي کلیشې ته پاملرنه وکړو، نو د روغېدو مرحله د یوه ناروغ څخه بل ناروغ ته پوره توپیر لري، لاکن

www.ketabton.com

معمولاً د دې ناروغۍ د روغېدو حالت ته (۱۰-۲۵ شکلونو) کې کتلی شو.

توموګرام او CT غوره ازموینې دي او په ښه توګه نوډولي بقایا ښکاره کولای شي. د سینې روتینه رادیوګرافي په څرګند او واضح ډول په دې برخه کې مرسته کولای شي. د جراحۍ په واسطه د موادو اخیستل او معاینه کول ډېر مشکلات لري او په دې نه شو پوهېدای، چې د رادیوګرافۍ په پایله د ناروغۍ بقایا نشته. رادیوګرافیک بدلونونه د روغېدو په مرحله کې د انزارو په هکله کم ارزښت لري. مطالعاتو ښکاره کړېده، دا ضروري نه ده، په هغه ناورغانو کې چې د درملنې لاندې وي او کلینیکي ننبۍ د هغې مربوط اجازه ورنکړي، د کنترول رادیوګرافیو اخیستل ضروري دي. کله چې یو ناروغ معاینه کوو او د نري رنځ امفزیما د بقایاوو لرونکي وي، نو دا ضرور ده، چې پخوانی د سینې د رادیوګرافي موجوده وي، که چېرې بدلونونه ښه واضح نه وي او یا په تدریجي توګه وي، نو باید چې ډېره پاملرنه او توجه وشي او د توپیر په منظور تازه او نوي فلمونه واخیستل شي.

www.ketabton.com

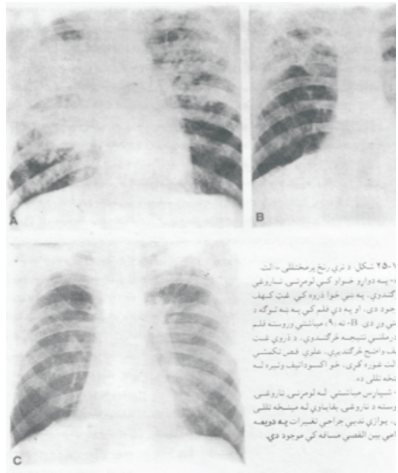

۱۰–۲۵ شکل: د نري رنځ پرمختللی حالت:

A- په دواړو خواوو کې لومړنی ناروغي څرګندوي. په ښي خوا کې ذروه کې غټ کهف موجود دی او په دې فلم کې په ښه توګه د کتنې وړ دي.

B- نهه (۹) میاشتې وروسته فلم د درملنې نتیجه څرګندوي، د ذروي غټ کهف واضح څرګند ږي، علوي فص تکمشي حالت غوره کړي، خوا اکسوداتیف وتیره له منځه تللې ده.

C- شپاړس میاشتې له لومړنی ناروغی وروسته د ناروغی بقایاوې له منځه تللي دي، یوازې ندبي جراحي تغیرات په دویمه قدامي بین الفصي مسافه کې موجود دي.

www.ketabton.com

د سږو جاورسي نرۍ رنځ

Miliary Pulmonary Tuberculosis

د سږو د جاورسي نرۍ رنځ دوه ډولونه موجود وي حاد او تحت الحاد یا ځنډني (مزمن). حاد جاورسي نرۍ رنځ د وینې له لارې په حملوي توګه سرایت کوي او په پرمختللي ډول د حادې ناروغۍ سبب کېږي. مخکې له دې چې د توبرکلوز درمل پیل شي، ناروغ وژني. نوو پیدا شوو ماشومانو او کوچنیانو کې له لومړنۍ محراق څخه خپرېږي او په زیاته اندازه د کلینیکي نښو د پیدا کېدو سبب کېږي او معمولاً په هغه نوو زېږېدلو ماشومانو کې منځ ته راځي، چې په سوی تغذیې یا ځنډنیو ناروغیو اخته وي، چې دوی غیر معمول مساعد وي. په زیاتره کوچنیانو کې د میکروبونو شمېر په کمه اندازه وي او د کوربه مقاومت په پوره اندازه وي او د جاورسي ناروغي د خپرېدو څخه مخنیوی کوي، نو په دې اساس کلنیکي نښې څرګندېږي. په غټانو کې خاصتاً زړو خلکو چې ښایي دا ناروغي په ډېره مخفي توګه وي او په ډېرو ستونزو سره یې وپېژندلی شو.

د سینې رادیوګرافي د پانې پر مخ نښې د جاورسي نرۍ رنځ د اندازې او شمېر پورې اړه لري، حقیقي نوډولونه د رادیوګرافي د کلیشې پر مخ د کوچني پرانکیمیایي افتونو لپاسه د کتنې وړ کثافت جوړوي، چې د شمېرلو وړ نه وي او د نازکه نوډولونو په څېر وي. هر یو یې په خفیف شکل وي، په یو شمېر نورو پېښو کې په کمه اندازه د کتنې وړ وي او مغشوش جدار لري. (۱۲-۲۵ شکل). په یو شمېر ناروغانو کې په لومړني رادیوګرافي کې د سږو د جاورسي نرۍ رنځ آفات نه لیدل کېږي. خو په زیاتره ناروغانو کې د ناروغۍ په موده کې په

www.ketabton.com

وصفي توګه جاورسي منظره ښکاره کېږي. همدارنګه په دې ناروغانو کې ځینې وخت د ابتدایي کلیشې پر مخ هم د سل د ناروغۍ قضاوت کېدای شي. د پلورا اخته کېدل په دې ناورغۍ کې عمومیت لري، چې په نتیجه کې په یوه او یا دواړو خواوو کې

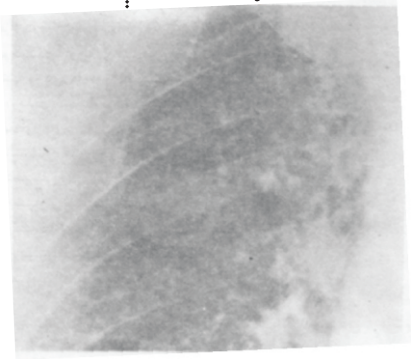

۱۲-۲۵ شکل: جاورسي نرۍ رنځ. د دې ناروغ په ښي علوي سږې کې د جاورسي نري رنځ خیالونه موود دي، چې په کې ګڼ کثافتونه څرګند او بین الخلالي نښې هم ورسره زیاتې شوي دي.

د پلورا انصباب منځ ته راوړي، چې په مختلفو اندازو وي. په نادر ډول پر له پسې نوموتوراکس ښایي په اختلاطي شکل پیدا شي، سبب یې څرګند نه دی، خو ښایي چې د پلورا لاندې تجبني نوډولونه په ځینو پښنو کې پلورا ته ځیري شي. په ځانګړي توګه افات په زیاته اندازه اکسوداتیف شکل غوره کوي، کله چې د نري رنځ ضد درمل پیل او اغېزه وکړي، نو معمولاً په خپاره ډول محراقونه په بشپړه توګه له منځه ځي، په دې کې په خپاره ډول ریبوي کلسفیکیشن منځ ته راځي.

د جاورسي نرۍ رنځ تفریقي تشخیص د رادیوګرافي له مخې مشکل وي، ځکه چې په زیاتو ناروغانو کې په خپاره ډول جاورسي نوډولونه په دواړو سږې کې پیدا کېدای شي، په ټولو پښنو کې د کلینیکي نښو

www.ketabton.com

ارتباط د رادیوګرافیکي بدلونونو سره ډېر مهم او ضروری دی. څو حادې وتیرې موجودې دي، چې په ځانګړې توګه د سینې د رادیوګرافی په وسیله د سږو د جاورسي نري رنځ سره یې تفریقي تشخیص نه شو کولای. جاورسي قصبي نومونیا کې ښایي د وایروس یا بکتریا له سببه پیدا شي او هم په کوچنیانو کې Bronchiolitis د جاورسي ډول خپرونو ډولونو سبب کېږي، چې ښایي ډېر ورته او نزدې شباهت د سږو له جاورسي سل سره ولري. نورې ناروغتیاوې لکه سارکوډئیدوزس، Pneumoconioosis او جاورسي رییوي Carcinomatous کې د تاریخچې او کلینیکي لوحې له مخې معمولاً تفریقي سرحد ټاکل کېږي، یو شمېر نور حالتونه دي، چې په حاد، خپاره ډول جاورسي افتونه په سږو کې پیدا کوي، چې په بکتریایي ناروغتیاوو کې یې یادونه شوې ده، لکه ستافیکوکاکل نومونیا، ویروسي او ریکتسیایي انتانات لکه Chickrm pox او Q-Fever، مایکوتیک انتانات لکه هستوپلازموزس او بلاستومایکوزس او هم پرازیتیک انتانات لکه Schistosomiasis همدارنګه غیر انتاني حالات لکه حاد Berylliosis جاورسي هیموراژ او په حاد خپاره ډول بین الخلالي فبروس چې د Hamman او Rich له خوا تشریح شوی دی، نو د دې لپاره ضروري ده، چې رادیوګرافیک ننبې باید د کلینیکي او لابراتواري ازموینو سره یو ځای وڅېړو، چې په ځینو پېښو کې په تشخیص کې مرسته کوي.

په هغه ناروغانو کې چې معافیت یې نیمګړی وي او په هغه نوو زېږېدلو ماشومانو کې چې په حاد شکل سره لرې ولري او په جاورسي رییوي ناروغۍ اخته وي، نو دا مشکل پېښوي، ښه به دا وي، چې د

www.ketabton.com

بشپړ تشخیص لپاره د سږې څخه بایوپسي واخیستل شي، دا ځکه چې ځنډنی درملنه ښایي د مړینې سبب شي.

تحت الحاد او ځنډني ډول د وینې له لارې ریبوي خپریدل:

Sub acute and Chronic Hematogenus Pulmonary Dissemination:

په تحت الحاد او مزمن ډول د وینې له لارې خپریدل اصلاً د کلینیک له نظره د حاد جاورسي نري رنځ سره توپیر لري، چې دا تل پرته له اعراضو څخه وي. په متکرر ډول کوچني افتونه ښایي پیدا شي، چې په خپاره ډول په دواړو سږو کې متناظره منظره غوره کوي او کله کله داسې هم پېښېږي، چې د اندازو له مخې د حادې جاورسي وتیرې سره توپیر ولري.

کله چې دا انتشار په پر مختللي ډول وي، نو رادیوګرافیک منظره یې د حاد جاورسي ریبوي نري رنځ سره ورته والی لري لاکن په کلینیکي لوحه کې یې د کتنې وړ توپیر موجود وي. په یو شمېر نورو پېښو کې ریبوي خپریدل ښایي په نسبتي توګه موضعي حالت ولري، چې کوچني ګرد یا بیضوي کثافتونه په فص کې سګمینټ کې منځ ته راوړي او په ښه توګه د کتنې وړ نه وي. د دې نوډولو ځینې ښایي له منځه ولاړ شي او یو شمېر یې سره یو ځای کېږي او غټ نوډولونه تشکیلوي، چې ښایي روغ شي لکه: مخکې چې د نري رنځ په دوباره پیدا کېدو کې تري یادونه وشوه.

هغه ناروغان چې د سږو د نري رنځ په پرمختللي ډول اخته شوي وي او په زیاته اندازه کهفونه ولري، ښایي د وینې د لارې ناروغي خپره شوې وي، چې په ښکتنۍ فصونو او یا مقابل طرف سږې کې ځای

www.ketabton.com

نیسي. چې په نتیجه کې د خپاره ډول افتونو سبب ګرځي او د هغه پېښو سره یې چې په تالي توګه د قصبي د لارې خپاره شوې وي، تفریقي تشخیص نه شو اجرا کولای.

***

www.ketabton.com

د سږو او قصباتو تومورونه

Tumors of the lungs and Bronchi

خبیث تومورونه:

Brochoganic Caroinoma

دا تومورونه زیاتره پېښې په هغه خلکو کې څرګندوي، چې عمر یې د ۴۰ کلو څخه زیات وي، د مړینې اندازه یې په هغه سپین پوستکو کې زیاته ده، چې دخانیات کاروي. د پېښو اندازه یې د غیر دخانیاتو په نسبت د (۱۵ نه تر ۳۰) ځلې زیاته ده. د برانکوجیک کرسینوما لوړه اندازه مړینه منځ ته راوړي او په نارینه وو کې زیات وي. په اوسنیو وختو کې یې واقعات او د مړینې د اندازې زیاتوالی په ښځو کې هم پیدا شوې دي. په یوه څېړنه کې د نارینه و او د ښځو نسبت ۱:۱۵ ښودل شوی وو، چې دا د ۱۹۵۵ څخه تر ۱۹۵۹ پورې وو او بیا ۱:۲ څخه تر ۱۹۷۱ پورې څرګند شو. د دې دلیل دا دی، چې ښځې هم دخانیات کاروي. د ټولو کانسري حجراتو زیاتوالی په هغه خلکو صورت مومي، چې سګرټ کاروي. همدارنګه د سږې کانسر په هغه کارګرانو کې هم لیدل کېږي. چې asbestos, Beryllium, Chromate, Arsenic nickel, RedongasViny lchlorid, Reongas اتومیک تشعشع او د Bis-chloromethyl ether سره سروکار لري.

د سږې د تومورونو وېشنه یا تصنیف بندي:

یو شمېر تصنیف بندي د سږو تومورونو په هکله د هستالوژیک ډولونو له نظره شوېده او د څو ګروپونو څخه اوس کار اخیستل کېږي. د خبیثو تومورونو تصنیف بندي په ۱۹۸۱ کې دنړۍ د روغتیایي سازمان

www.ketabton.com

له خوا سرته رسیدلې ده، چې په جدول کې تري یادونه شوېده.

مختلف راپورونه د حجروي ډولونو په هکله شوېدي، چې نسبتي اندازه په منځني حدود کې ده او دا کار د Modan له خوا شویدي. Lves او د هغې ملګرو په لاندې ډول راپورونه ورکړیدي.

Squamous cell کرسینوما 30% (41.3% په نارینه وو کې او په 18.6% ښځینه وو کې).

Small cell Carcinoma 15.2% (19.2% په نارینه او 11% په ښځو کې).

Adonocarcinoma 31.5% (17.9% په نارینه و او 4-5% په ښځو کې).

Large cell carcinoma د یو فیصد څخه کم وو.

د سږو په کانسر کې رادیوګرافیک ننبې:

هغه بدلونونه چې د Bronchogenic کرسینوما له کبله پیدا کېږي. په مختلفو ډولو دي او د تومور د ځای او د هغې ارتباط د قصبې د تنې سره اړه لري ښایي په خپله تومور وکتل شي یا د کتنې وړ نه وي. کله چې ونه لیدل شي. نو د ننبو له مخې پېژندل کېږي، لکه: موضعي اتلکتازس او التهابي بدلونونه چې په تالي توګه د تومور له کبله پیدا کېږي او یا د هغه فشار له کبله چې په قصبه باندې واردوي. هره یوه ځانګړې رادیوګرافیکي ننبه ښایي، د تومور له کبله پیدا شي او یا څو ننبې په په یوه ناورغ کې موجود وي. لاندې رادیوګرافیک ننبې ښایي په اساسي ډول د برانکوجینیک کرسینوما له کبله منځ ته راشي.

* اتلکتازس کې ښایي په فصیصي یا فصي ډول وي.
* په یوه خوا کې د ثروي برخې غټوالی.

www.ketabton.com

* په انسدادي ډول امفزیما چې ښایي په سګمنټل یا فصي ډول ، یې دا یوه نادره ښه ده.

منصفي کتله چې تل د لمفوما سره ورته والی لري، چې دا معمولاً په Small ceel کرسینوما کې پیدا کېږي. ذرویي رییوي کثافت چې د پوښتیو تخریب ورسره حل وي او یا نه وي. دا په پورتني رییوي قسمت کې ځای نیسي.

کهف په یوه ځانګړې کتله کې چې معمولاً په Squamous cell کرسینوما کې په هغه ناروغانو کې پیدا کېږي، چې زیات دخانیات کاروي.

فصي کانسولید بشن چې د موضعي نومونایتس سره ورته والی لري دا پوره څرګند نه وي.

پرانشیمایي کتلې په ځانګړي ډول کتلي نوډول چې د ۴ سانتي مترو څخه یې قطر زیات دی، معمولاً خبیثه بڼه لري. په نادره توګه Haemartoms یا ګرانولو مادي حد ته رسېږي. هغه کتلې چې د نوډول په څېر وي، ښایي په کمه اندازه د کتنې وړ وي او یا په غیر منظم ډول د غیر نورمالو اوعیو په واسطه احاطه شوې او یا د غونچې په څېر وي. په غوره توګه د توموګرافي او یا CT په واسطه ښکاره کېدای شي.

مخاطي تجمع د کوچنیو قصباتو په دننه کې د تومور سره کتل کېږي او دا په هغه صورت کې موجوده وي. چې فصیصي قصبه اخته شویوي. د تهویې لپاره جانبي دوران ښایي د سږو په اخرنیو برخو کې موجود وي. په ثابت ډول د دوک په څېر منظره چې ګرد شکل هم غوره کوي، اکثره وخت په قصبه کې د کتنې وړ وي. کله کله اساسي نښه په ډېر خفیف ډول ښکاره شي، چې دا عبارت د غیر منظم عیر متجانس لیکو په څېر

www.ketabton.com

کثافت څخه دی او د فبروتیک ندبي نسج سره ورته والی ولري. دا ننبه په هغه صورت کې د ډېر اهمیت ورځ ده، چې په نورمال سرې کې څرګنده شي او د ناروغ عمر د ۴۰ کالو نه زیات او کېدای شي، چې اتلکتازیک برانکوجینک کرسینوما هغه پېښه وي، چې ډېر عمومیت لري. ښایي چې په فصیصي، فص او یا کتلوي ډول په یوه سرې کې اتلکتازس منځ ته راغلی وي، رادیوګرافیک ننبې په اتلکتازس کې د تومور او یاد هغه ورته یا مشابه سبب له کبله پیدا کېږي، چې د قصبې په دننه کې بندښت منځ ته راوړي. د کثافت اندازه په مختلفو ډولو ده او د قصبې د انسدادي حالت پورې اړه لري. دا هم غیر معمول نه ده، چې اتلکتازس او تومور سره یو ځای وي. دا زیاتره په ښي پورتني فص کې لیدل کېږي، د اتلکتازس په نتیجه کې په دویم بین الفصي فیسور کې محدبیت پیدا کېږي او مقعریت د یو غټ تومور یا کتلې له سببه منځ ته راځي. په دې ناروغانو کې د فص ښکتني جدار عقب یا شا طرف ته راګرځېدلی وي، چې په پای کې د (ننبې) د پیدا کېدو سبب ګرځي. کېدای شي، چې اتلکتازس یا نومونیا هم سره یو ځای پیدا شي، چې د اشتباه یا غلطېدو سبب کېږي.

www.ketabton.com

په یوه خوا کې د ژوي برخې غټوالی:

په یوه خوا کې د ژوي برخې غټوالی (۵ – ۲۹ شکل) د برانکوجنیک

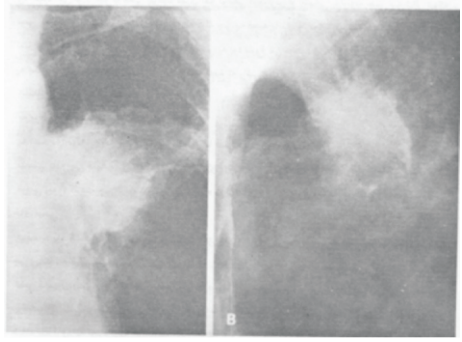

۵- ۲۹ شکل: Brochogenic carcinoma، A- قدامي منظره. B- جنبي یا اړخیزه منظره.

کرسینوما رادیولوژیک نښه ده او ښایي په په ډیر تکلیف سره په یوه فلم کې وپېژندل شي، په هغه صورت کې چې په یوه خوا ژوي برخه کې توپیر وجود ولري، نو باید د ناروغ پخوانی رادیوګرافي پیدا کړل شي، که چېرې د دواړو فلمو تر منځ توپیر موجود وي، نو د دې لپاره چې ښه باوري شو، باید توموګرام یا CT څخه کار واخیستل شي او دا سوال هم باید مطرح شي، چې د تومور په واسطه موضعي نریوالی په قصبه کې پیدا شوې او که نه د ژوي برخو اوعیو کې هم کموالی صورت مومي، چې دا وتیره هم د تومور له کبله منځ ته راځي.

په هغه صورت کې چې پخوانی ژوي برخه کې د غټوالي په هکله سوال پیدا شي، نو باید د شهیق او د ذفیر په وخت کې رادیوګرافي اجرا شي، دا ځکه چې په کوچنۍ اندازه انسدادي امفزیما د دې ازموینې په واسطه پېژندلی شو. په هغه صورت کې چې کتله یا د لمفاوي عقدې

www.ketabton.com

غټوالی شته والی د CT ازمویښه په زړه پورې نتیجه نه ورکوي.

موضعي امفزیما:

برانکوجنیک کرسینوما ښایي په پوره توګه د بندښت سبب نه شي، تر څو چې سګمینټ یا سرې ته د هوا د داخلېدو ځنې مخنیوی وکړي، بلکې په کمه اندازه کوچنیوالی قصبې کې صورت مومي او د ذفیر په وخت کې په قسمي توګه د هوا د خارجېدو څخه مخنیوی کوي. چې دا د امفزیما سبب ګرځي او ښایي د زیات وخت په تېرېدو سره اتلکتازس په لومړي ډول منځ ته راوړي، دا د برانکوجنیک کرسینوما نادره پېښه ده.

هغه فلمونه چې د شهیق او ذفیر په وخت او ورسره یو ځای فلوروسکوپي اجرا کړل شي. نو انسدادي امفزیما څرګندولی شي. دا مطالعات باید هغه وخت سرته ورسېږي، چې په سرې کې د اصغا په واسطه Wheeze او د سینې رادیوګرافي په واسطه امفزیما څرګنده شي.

که چېرې په یوه خوا کې یا موضعي انسدادي امفزیما وکتل شي. او د ناروغ عمر په منځني اندازه کې وي، نو د برانکوجنیک کرسینوما خوا ته فکر کولای شو. نورې لازمه ازموینې لکه: تومورګرافي او برانکوسکوپي باید سرته ورسوو.

د منصف پراختیا:

کله چې په منصف کې پراختیا منځ ته راغلي وي، دا د برانکوجینک کرسینوما له له کبله منځ ته به وي. نو اکثره وخت په کوچني حجروي ډول تومور دلالت کوي. لومړني تومور معمولاً د قصبې په دننه کې پیدا کېږي.

ذرویي کثافت یو ځای یا بې د پوښتنې د تخریب څخه: دا پېښه د

www.ketabton.com

سرې په پورتنۍ برخه کې منځ ته راځي او د Pancoast تومور په نامه یې یادوي. معمولاً د Squamous یا Adenocarcinoma له کبله پیدا کېږي. د پورتني تومور نښې عبارت دي له: د کتلې شته والی د سرې په ذروه کې.

د مجاورې پښتۍ یا فقرې تخریب.

Herner Syndrom درد چې نښکته مړوند خوا ته خپریږي.

۹ – ۲۹ شکل: په دې شکل کې برانکوجینیک کارسینوما موجوده ده، چې له التهابي ناروغۍ سره ورته والي لري، ناروغ سړه لرې درلوده او دا ناروغي یې په نښې قاعدوي برخه کې پیدا شوې وه. حاده مرحله له منځه تللې او رییوي ناروغۍ نښکاره شوې د ټټر د وازېدو په واسطه ارتشاحي کارسینوما څرګنده شوه.

په ځانګړي ډول کهف:

که چېرې په یوه زاړه شخص کې ځانګړي کهف د کمو یا څو انتاني نښو سره څرګند شي، نو د برانکوجنیک کارسینوما د شته والي خوا ته فکر کولای شي. د کهف جدار معمولاً غیر منظم او پېړوي، لاکن کېدای شي، چې ډېر نرم هم وي.

www.ketabton.com

هغه نومونایتس چې په ښه توګه نه وي:

په قسمي توګه انسداد چې د تومور له کبله قصبه کې منځ ته راځي، ښایي په فص یا سګمینټ کې د التهابي ناروغیو سبب وګرځي. د رادیوګرافي له نظره په موضعي شکل د نمونیا په څېر څرګند ېږي. دا وتیره له منځه نه ځي او په نیمګړي ډول روغېږي. چې په دې صورت کې د برانکوجینک کارسینوما خوا ته فکر کولای شو (۹ – ۲۹ شکل).

غټه پرانشیمایي کتله:

کېدای شي، چې برانکوجنیک کرسینوما په محیطي برخه کې نوډول څرګند کړي، ښایي غټه اندازه ولري او مخکې له دې د اعراضو د ښکاره کېدو سبب ونه ګرځي. کېدای شي، چې په حبیبوي توګه لاکن معمولاً د ګرد یا بیضوي شکل لرونکي وي. ښایي د څروي برخې سره نژدې او یا لرې فاصله ولري، اندازه یې ۴ سانتي مترو څخه تر ۱۵ او یا تر ۱۲ سانتي مترو پورې ورسېږي.

ځانګړي رییوي نوډول:

په ځانګړي ډول محیطي رییوي پرانشیمایي نوډول موجود وي، د تشخیص او درملنه ستونزې منځته راوړي او په اوسنیو وختو کې د مناقشې لاندې ده. کله چې دا ډول نوډول د رادیوګرافي د پانې پر مخ څرګند شي، نو د تومور سوال مطرح کېږي، د دې تومور اندازه د څو ملي مترو څخه تر ۴ سانتي مترو پورې او یا د دې څخه زیاته ده.

هغه رادیوګرافیک ننبې چې متاستازیا موضعي حمله څرګندوي:

د پلورا د انصباب شته والي په هغه ناوړغ کې چې په رییوي تومورې کتلو اخته وي، معمولاً په مستقیم ډول اخته کېدو او متاستازیا خپرېدو دلالت کوي. کله چې مایع وویستل شي، کېدای شي، چې د

www.ketabton.com

تومور خیال څرګند شي. د قصبي پلورایي فستول په نتیجه کې Pyopneumothorax او کله کله Empyema په هغه ناروغانو کې پیدا کېږي، چې په برانکوجینک کرسینوما اخته وي.

د وینې او لمفاتیک لارو څخه خپریدل:

د لمفاتیک لارې د برانکوجینک کرسینوما انتشار زیات عمومیت لري لمفاتیک په ثروي برخه کې تشبرې. د پلورایي برخې لمفاتیک بین الفصي خوا ته غځېږي او بیا ثروي خوا ته راتاوېږي، که چېرې لمفاتیک د تومور او یا بندې شوې برخې سره مجاورت ولري، نو په اوعیو او محیطي وینه کې فشار زیاتېږي.

د پلورا کتله یو ځای یا بې د پوښتې له تخریب څخه.

حاشیوي پلورا ښایي د لمفانجتیک میتاستاز له کبله اخته شي، چې مخکې په ضمني توګه ترې یادونه شوې. په مستقیم ډول د جدارې پلورا او یا د سینې د جدار اخته کېدل د کتلې په نتیجه کې د پوښتې تخریب سره یو ځای او بې د مجاورې پوښتې له تخریب څخه صورت مومي.

دا پېښه د سږې د پورتنۍ برخې په تومورې پېښه کې منځته راځي او په کمه اندازه په محیطي قسمت کې لیدل کېږي، د پلورا کتله تل د انصباب پواسطه پټه شویوي. د وینې د لارې څخه میتاستاز په پښتې کې صورت مومي او هم ښایي په هډوکو کې د تخریب او په رخوه اقسامو کې د کتلې د جوړښت سبب شي او صدري برخې ته وغځېږي رادیولوژیک ننبې یې سره ورته والی لري. یوازې د پلورا انصباب په لمفانجتیک ډول صورت مومي، CT تشخیص په هکله په زړه پورې نتیجه ورکوي، لاکن ځنې وخت غلطي هم منځ ته راوړي. د هډوکو

www.ketabton.com

تخریب معمولاً د CT په وسیله پېژندل کېږي.

د حجاب حاجز لوړوالی یا Diaphragmatic elevation:

د حجاب حاجز د لوړوالي پېښې د Paresis یا پارالایزس سره په اخته کېدو دلالت کوي. د فلورسکوپي څخه باید کار واخیستل شي، تر څو چې دا نښې څرګندې شي.

عمومي کتنې:

په ډېرو حالاتو کې په ځانګړي ناروغ کې زیاتې نښې ښایي منځ ته راشي او کله کله کېدای شي یوه یې هم وصفي نه وي او خباثت د رادیوګرافي په واسطه ښکاره نه شي او دا مشکله وي، چې د برانکوجنیک کارسینوما تو پیر د سږو د مزمنو التهابي ناروغیو سره سرته ورسېږي. نرۍ رنځ د برانکوجنیک کارسینوما و سره په 10% پېښو کې کتل کېږي. د رادیوګرافي له نظره د برانکوجنیک کارسینوما د تشخیص د یو یا زیاتو پورتنیو نښو څخه چې یادونه ورڅخه وشوه ټاکل کېږي او فلمونه باید په قدامي جنبي او منحرف وضعیتونو کې واخیستل شي. CT په هغه صورت کې چې په ځانګړي ډول نوډولي کتله په پرانشیم کې موجوده وي مرسته کولای شي. خطي یا په مستقیم ډول د پلورا تومورګرافي هم تشخیص سره کومک کوي، چې ژوي برخې څرګندې کړي. برانکوګرافي په هغه ناروغانو کې تشخیص کولای شي، چې فصیصي اختې کېدل منځ ته راغلي وي. Fibroptic bronchoscopic هم زیات معلومات ورکوي.

د رییوي تومورونو مرحلې یا Staging of pulmonary Tumors:

د کلینیک له نظره رییوي مرحلې زیات ارزښت لري. دا ځکه چې د جراحي اهتمامات په هکله یې قضاوت کېدای شي. د T. N. M

www.ketabton.com

تصنیف بندي په ۱۹۸۳ کې سرته رسېدلې ده. هغه ناروغان چې د سږې په کانسر اخته وي، تشخیص او مرحلې یې په لاندې ډول مطالعه کوو:

۱. د سینې رادیوګرافي په څو وضیعتونو کې ضروري کېږي.

۲. بیوپسي ضروري ده.

۳. مرحلوي CT د سینې، حجاب حاجز او د ګېډې د پورتني برخې باید اجرا شي.

۴. متاستاز باید ولټول شي او هم د هډوکو او سینې Scan اجرا کړو.

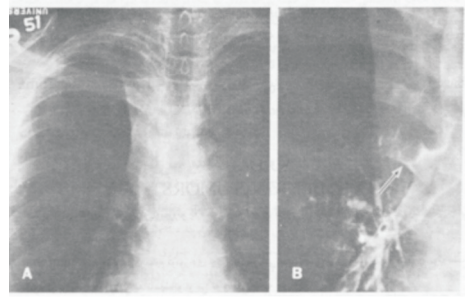

۱۲ – ۲۹ شکل: په دې شکل کې قصبي ادینوما لیدل کېږي، A- د یوې ځوانې ښځې په ښي پورتني فص کې اتلیکتازس موجود دی، چې اعراض نه لري. B- د همدې ناروغې برانکوګرام څرګنده کړه، چې د پورتني فص د قصباتو دننه د تومور په واسطه بندښت پیدا شوی دی، چې د غشي په واسطه ښودل کېږي.

نور خبیث تومورونه:

Branchial Adenoma

د قصبي ادینوما څخه ځکه یادونه کېږي. چې متاستازیې % 30 واقعاتو کې لمفاوي عقداتو ته صورت مومي.

رادیوګرافیکي ننښې: په ګرد یا بیضوي شکل تومور چې ښایي کله کله ځانګړي کتله د سږې په محیطي برخه کې څرګنده کړي وکتل

www.ketabton.com

شي. معمولاً په غټو قصباتو کې پیدا کېږي. په همدې اساس د ټروي برخې سره نژدې وي. زیاتره وخت د کتنې وړ نه وي. دا ځکه چې د تومور اندازه کوچنۍ وي تشخیص د قصبي بندښت له مخې تاکل کېږي. تقریباً د بشپړ یا مکمل اتلکتازس نښې پیدا کوي (۱۲ – ۲۹ شکل).

همدارنګه فصي یا فصیصي امفزیما هم پیدا کوي، په هغه صورت کې چې Check Valve انسداد موجود وي. کله چې په دې افت شکمن شو، نو توموګرافي او CT غوره ازموینې ګڼل کېږي. برانکوګرافي هم ګټوره ازموینه ده.

Pulmonary Sarcoma:

په لومړنۍ ډول د سرکوما پېښې په نادره توګه دي، لاکن د Carcinosarcoma, Fibrosarcoma Chondrosarcoma, Angiosacoma Leiomyosarcoma, Neurogenic څخه راپورونه ورکړل شوي دي.

رادیوګرافیک نښې:

رادیوګرافیک نښې یې اکثراً وصفي نه وي کله چې سرکوما د قصبي په جدارکې پیدا شي، نو رادیوګرافیک نښې یې د هغه تومورونو په څېر وي، چې مخکې ترې یادونه وشوه. همدارنګه په متکرر ډول د نمونیا حملې او اتلکتازس هم منځ ته راځي. په نادره توګه شریاني سرکوما کې حبیبوي ټروي کتلې چې په فص یا سګمینټ کې په خپاره شکل وي راپور ورکړل شوي دی.

د سږې په سرکوما کې معمولاً د لمفاوي عقداتو تومور موجود نه وي او هم د پلورا انصباب غیر معمول وي د تشخیص لپاره بیوپسي ضروري ګڼل کېږي.

www.ketabton.com

Kaposi' s Sarcoma:

کله چې د سرې اخته کېدل په متاستاتیک شکل وي، نو د Kaposi' s سرکوما پېښې په هغه ناروغانو کې چې په (AIDS) اخته وي، په زیاته اندازه لیدل کېږي. مهمې نښې یې عبارت د ثروي او منصفي لمفاوي عقداتو له غټوالي څخه وي.

www.ketabton.com

سلیم تومورونه

Benign Tumors

د سلیمو تومورونو پېښې د خبیثو تومورونو په نسبت ډېرې کمې دي، معمولاً په ځانګړي ډول کتلي چې اعراض نه لري پیدا کوي.

Hemartoma:

دا د سرې سلیم تومور دی، چې ډېرې زیاتې پېښې یې لیدل کېږي. په کتلوي ډول نسج احتوا او پر مختګ کوي، بې له تاسیساتو او بې له وظیفې څخه وي.

رادیوګرافیک نښې:

د رادیوګرافي د کلیشې پرمخ په پرانشیم کې نوډول ښکاره کوي، چې معمولاً وړه اندازه لري. د (له ۴ سانتي متر څخه کم قطر) په واضح ډول د کتنې وړ او ګرد یا بیضوي شکل لري. لاکن کېدای شي، چې په حبیبوي ډول وي، په خپاره ډول نوډولونه په یوه برخه کې نه پیدا کوي.

کلسفیکیشن په 25% یا 30% پېښو کې موجود وي او تعضمي حالت کله کله په دې توموري پېښه کې منځ ته راتلی شي. کله چې کلسفیکیشن منځ ته راشي. نو په تومور کې په خپار شکل وي. کله کله د بوي لرونکو ذراتو د توپ په څېر منظره غوره کوي. په هغه صورت کې چې کلسفیکیشن د روټني رادیوګرافي په وسیله څرګند نه شي، نو د CT څخه کار اخیستل کېږي.

Lipoma:

د لایپوما زیاتره پېښې د قصبې په دننه برخه کې پیدا کېږي، د انسداد سبب کېږي او اتلکتازس او انتان پیدا کوي، دا ډول لایپوما اکثره او زیاتره وخت په نارینه کې پیدا کېږي، معمولاً د پلورا لاندې

www.ketabton.com

ځای نیسي او غټ شکل غوره کوي. دا یو بل نادر تومور دی، چې ښایي د قصبې دننه پیدا شي. د سږې په محیطي برخه کې ځای نیسي او ننښې یې د لایپوما په څېر دي.

Leiomyoma:

دا یو نادر تومور دی، چې معمولاً په هغه ښځو کې پیدا کېږي. چې عمر یې له ۴۰ کالو څخه زیات وي، زیاتره وخت په محیطي برخه کې په ګرد یا بیضوي ډول نوډول پیدا کوي او په ناروغ کې اعراض نه وي. په اندازه کې یې پوره توپیر موجود وي، کله کله ګڼ تومورونه په سږو کې موجود وي، دا تومور هم د قصباتو په دننه کې پیدا کېږي. چې په پای کې انسداد، انتان او اتلکتازس منځ ته راوړي.

***

www.ketabton.com

The Diaphragm

حجاب حاجز یوه تنفسي عضله ده، چې سینه یې له ګېډې نه جلا کړې ده. په ښې خوا کې د حجاب حاجز خیال د سینې له کثافت نه تو پیر کولای نه شو، کله چې په پریتوان کې هوا پیدا شوه. خیال یې په جلا ډول څرګند ېږي. ښي حجاب حاجز د یو بین الضلعي فاصلې په اندازه د کېږ حجاب حاجز په نسبت لوړ ځای لري. په ژور شهیق کې د ښي حجاب حاجز قبه له لسمې خلفي پوښتنې له حزا سره سمون خوري او د کېږ حجاب حاجز قبه د یوولسمې خلفي پوښتنې سره برابره وي.

د حجاب حاجز حرکات:

د حجاب حاجز د حرکاتو اندازه تقریباً له درې سانتي مترو څخه تر شپږ سانتي مترو پورې ده، خو د فعالیت پواسطه دا اندازه زیاتېږي. هغه ناروغان چې په امفزیما اخته وي، د دې حرکاتو اندازه له درې سانتي مترو څخه کمه وي.

د حجاب حاجز وظیفوي غیر نورمال حالات:

Hicups (Singultus) یا اتکي ډېر زیات معمول غیر نورمال حالت دی، چې د حجاب حاجز له کبله منځ راځي. د رادیوګرافي د کلیشې پواسطه یوازې د تخریشي افاتو په واسطه تقلص ښکاره کېدای شي، د فلورسکوپې پواسطه د تقلصاتو شدت څرګند ېږي او هم دا ښکاره کېدای شي، چې یوازې یو طرف نیم حجاب حاجز یا دواړو خواوې اخته دي. د سینې رادیوګرافي د حجاب حاجز لوړوالي معلومولو او فلوروسکوپي د حرکاتو محدودیت څرګندوي.

د حجاب حاجز Paralysis **او** Paresis:

په حجاب حاجز کې پارالایزس پیدا شي لوړېږي، دا ځکه چې د

www.ketabton.com

ګډې فشار د سینې له دننې فشار څخه زیات دی. د لوړوالي اندازه په مختلفو ډولو ده او کېدای شي، چې په یوه یا دواړو خواوو کې موجود وي، کله چې پارالایزس په یوه خوا کې وي، نو Paradoxical حرکات د فلوروسکوپي په واسطه څرګند ېږي. د پارالایزس په حالت کې ښایي د حجاب حاجز لوړوالی ونه کتل شي، خو د فلوروسکوپي په واسطه د اخته شوي حجاب حاجز په برخه کې تقلص څرګند ېږي.

د حجاب حاجز د قُبې لوړوالی یا

Eventration The Diaphragm

دا حالت د حجاب حاجز د غیر نورمال لوړوالي څخه عبارت دی، دا وتیره عضلي نیمګړتیاوو له کبله پیدا کېږي. چې ښایي په عمومي یا موضعي توګه وي، دا پېښه د سینې د رادیوګرافي په واسطه تشخیص کېږي او د ناروغۍ یا تومور خیال موجود نه وي. چې د حجاب حاجز د لوړوالي سبب ګرځیدلی وي. د فلوروسکوپۍ په واسطه په اخته شوي حجاب حاجز کې حرکات موجود وي. په ولادي ډول دا ناروغي په کوچنیانو کې کتل کېږي او معمولاً په ښي خوا کې وي، کله چې د حجاب حاجز لوړوالي په کېنې خوا کې وي، نو د معدې په فندس کې د مایع خیال هغه وخت لیدل کېږي، چې ناروغ د ولاړې په حالت کې وي.

د حجاب حاجز فتقونه

Diaphragmatic Hernias
Esophageal Hiatal Hernia

یوه ټوټه یا ټوله معده د مرۍ په برخه کې سینې ته فتق کوي او په کېنې منځنۍ قاعدوي برخه کې کتله جوړوي، چې د قدامي رادیوګرافي په واسطه ښکاره کېږي. د معدې هغه برخه چې په صدر کې واقع وي،

www.ketabton.com

هوا او مایع په کې نه وي. د ساده رادیوګرافي په وسیله تشخیص تر سره او که چېرې ونه شو، نو د باریوم بلع کېدو په واسطه ټاکل کېږي.

د مور ګاګني د ثقبي فتق Hernia of Morgnis Foramen :

د دې ثقبي فتق یوه نادره پېښه ده، دا په قاعدوي برخه کې د یوې کتلې د جوړښت سبب ګرځي او معمولاً د قلبي حجاب حاجزي زاویې په برخه کې څرګندېږي. چې زیاتره په ښي خوا کې وي (۳۲-۳۱ شکل) د تیوري له مخې ښایي فتقبه کڅوړه یا کیسه موجوده وي، نو تل یې په جراحي عملیه کې کتلې نه شو. کله کله د کولمو یوه برخه د فتقبه کیسې ترڅنګ واقع کېږي، په وروستیو وختو کې دا ممکن ده، چې تشخیص د روتیني رادیوګرافي په واسطه اجرا کړو، خو CT مطالعات ډېر ګټور دي. بله ازموینه عبارت د باریوم د ایمالي څخه ده، چې د دې په واسطه د مستعرض کولون یوه برخه فتقبه کیسې ته ننوځي او څرب هم ورسره یو ځای وي. د پایلوزیک او معدې وروستۍ برخه او د اثنا عشر لومړنۍ برخه هم ښایي پورته خوا د حجاب حاجز پلو بې ځایه شوي وي. په نادر ډول ینه هم د فتقبه کیسې په واسطه د سینې خوا ته ځي. چې دا وتیره په نوو زېږېدلو ماشومانو او غټو کوچنیانو کې لیدلی شو.

Brchdalek's Hernia:

د پریتوان پلورایي فتق د ثقبې د خلفي برخې ځای مومي، خو ولادي فتقونه په دې ځای کې زیات منځ ته راځي، ښایي ثقبه ډېره پراخه وي، ورسره یو ځای، نیم طرف حجاب حاجز اخته وي. په زیاتره پېښو کې ډېرې بطني احشا ښایي صدر ته ننوځي.

رادیوګرافیک بدلونونه یې په مختلفو ډولو وي او د فتق د اندازې پورې اړه لري. که نقیصه په کښه خوا کې وي، د امعا د ګاز خیال په سینه

www.ketabton.com

کې څرګند ېږي او ینه په سینه کې هغه وخت خیال ښکاره کوي، چې

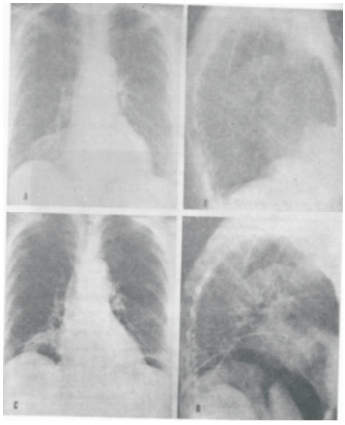

۳۲ – ۳۱ شکل: په دې شکل کې د مورګاګنې د فوحې فتن موجود دي، A- قدامي منظره به قلبي حجاب حاجز زاویه کې کتله څرګندوي. B- د کتلې قدامي ځای تثبیت شوی. C- اخیري تشخیص Pneumoperitoeum شو، د حجاب حاجزي نقیصي له کبله هوا ټټر ته داخله شوېده. D- هوا مخ پورته قدامي پلو ته غځیدلې ده.

نقیصه په ښي خوا کې وي. د حجاب حاجز پاتې برخه اکثراً د کتنې وړ وي، د CT په واسطه یې حجاب حاجز او د هغې ارتباط د کتلې سره په صدر کې څرګند ېږي، (۳۳ – ۳۱ شکل).

Ultrasonography هم کله کله د تشخیص سره ډېره مرسته کوي.

www.ketabton.com

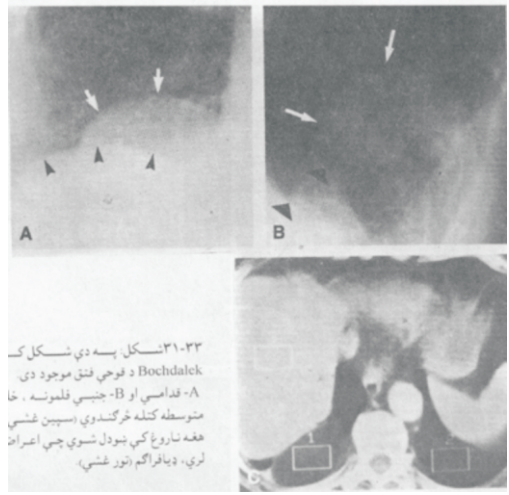

۳۳-۳۱شکل په دې شکل کې د Bochdalek د فوحي فتق موجود دی.
A- قدامي او B- جنبي فلمونه خلفي متوسطه کتله څرګندوي (سپين غشی) په هغه ناروغ کې ښودل شوي، چې اعراض نه لري، ډیافراګم (تور غشی).

۳۳ – ۳۱ شکل: په دې شکل کې د Bochdalek د فوحي فتق موجود دی.
A- قدامي او B- جنبي فلمونه خلفي متوسطه کتله څرګندوي (سپين غشی) په هغه ناروغ کې ښودل شوي، چې اعراض نه لري، ډیافراګم (تور غشی).

د حجاب حاجز ترضيضي فتق:

د حجاب حاجز څيرې کېدل معمولاً د کېڼې په پڅو شديدو ترضيضاتو کې منځ ته راځي او د سينې په څو ترضيضاتو کې په کمه اندازه پيدا کېږي. راديوګرافيک بدلونونه يې په مختلفو ډولو دي او د هغه بطني احشاوو پوره اړه لري، چې سينې ته داخل شوي وي. ښايي نيم طرف حجاب حاجز مخ پورته خوا ته بېځايه شوې وي. کېدای شي، چې فتقيه احشا په قدامي او جنبي منظرو کې په موازي توګه خيال څرګند کړي. د حجاب حاجز نورمال حرکات نه ليدل کېږي، په سينه کې د امعاو په برخه کې د هوا خيال ليدل کېږي. د باريوم تطبيق د خولې او مقعد له لارې د حجاب حاجز ارتباط د هغه سيستم سره څرګندوي او تشخيص ټاکلی شي.

www.ketabton.com

قلبي وعایي سیستم

The cardio – Vascular System

د ازموینې مټودونه :

د زړه او غټو اوعیو رادیوګرافیک ازموینې په هغه ناروغانو کې چې د دې برخو په ناروغیو اخته وي، بنسټیز ارزښت لري. په یو شمېر پېښو کې تشخیص په ځانګړې ډول د رادیوګرافیک معایناتو له مخې ټاکل کېږي.

خو دا ډېره مهمه ده، چې رادیولوجیک بدلونونه، فلوروسکوپي ازموینې، کلینیکي تاریخچه او فزیکي نښې سره یو ځای کړو او د دې تر څنګ د ECG نښې هم وڅېړل شي. کله کله د دې معایناتو تر څنګه Ultrasonogarphy, Angiocardiography CT او Catheterization تر سره کوو. د ردایو ګرافي په واسطه د زړه اندازه او شکل په مختلفو وضعیتونو کې ټاکل کېږي.

رادیوګرافي:

په زړه پورې رادیوګرافیک مطالعات په څلورو وضعیتونو کې تر سره کوو، خلفي قدامي، کېڼ قدامي مایل وضعیت تقریباً په ۶۰ درجو کې، ښي قدامي مایل وضعیت تقریباً په ۴۵ درجو کې او اړخیز وضعیت د فلم او ناروغ تر منځ اندازه د شپږو فتو په حدود کې وي. ناروغ باید د ولاړې په وضعیت او په منځني اندازه ژور شهیق اجرا کړي په خلفي قدامي وضعیت کې فلم د ناروغ د سینې قدامي برخه کې قرار لري، په کېڼ قدامي وضعیت کې فلم د ناروغ کې په طرف کې ځای لري.

www.ketabton.com

فلوروسکوپي:

د دې ازموینې څخه په زیاته اندازه کار نه اخیستل کې. یوازې په هغه صورت کې چې په پریکارد کې په زیاته اندازه انصباب پیدا شوی وي او هم د ابهر د قوس په انومالیو کې تر ې کار اخلي.

همدارنګه د زړه په کلسفیکیشن او پریکارډ په کلسفیکیشن کې تر ې استفاده کېږي. چې دا په ښه توګه د CT په واسطه هم ښکاره کېدای شي. فلوروسکوپي غوره ازموینه ده، چې د دې پواسطه د زړه نبضان او حرکات په مختلفو درجو ټاکل کېږي. همدارنګه د سږو د اوعیو په هکله هم معلومات ورکولای شي، د دې ازموینې اهمیت هغه وخت زیات وي، چې د زړه او لوي اوعیو د حرکاتو په هکله معلوماتو ته اړتیا وي، دا ضروري ده، چې د فلوروسکوپي څخه مخکې د سینې رادیوګرافي اجرا شي. دا ازموینه باید په سیستماتیک ډول سرته ورسېږي، ناروغ باید قدام، دواړه مایلو او جنبي وضیعتونو کې وي، همدارنګه ځینې وخت پرمخ وضیعت ته هم اړتیا موجوده وي. د دې بحث څخه په ۲۲ فصل کې په مفصله توګه یادونه شوېده، خو دا باید وویل شي، چې د فلوروسکوپي وخت باید کم او پنځه دقیقو څخه زیات نه شي. دا ځکه چې ناروغ او ډاکټر دواړو ته خطر لري.

Angiocardiography

د دې مبتود څخه د زړه او سږو په ناروغتیاوو کې استفاده کېږي او د کثیفه موادو څخه کار اخلي. د تخنیک او استطباب څخه یې ۲۲ فصل کې یادونه شوې ده، د دې ازموینې پواسطه د زړه ولادي او کسبي ناروغتیاوې تشخیص کېدای شي. د انتخابي انجیو کارډیوګرافي پواسطه د کثیفه موادو کم مقدار (غیر عضوي ایوډایډ) د اوعیي په

www.ketabton.com

وصفي جدار يا اوعيه کې د زړه د کتيترايزيشن په وخت کې په زياته اندازه کارېږي.

Coronary Arteriography

د اکليلي شريانونو په کتيترايزيشن کې په انتخابي توګه د کثيفه موادو څخه کار اخلي (يو د غير عضوي ايوډايډ څخه) او ورسره يو ځای Cineradiography کارېږي چې په چټکۍ سره د اکليلي شريانو ډکې دل صورت مومي.

Retrograd Aortography

په دې ازموينه کې يو د عضوي ايوډايډ څه د کتيتر په واسطه د ابهر په يو غټه څانګه کې تطبيق کېږي. نو په دې صورت کې د ابهر د قوس ولادي او کسبي انومالي ښکاره کېدای شي. همدارنګه په نوو زېږېدلو ماشومانو کې هم تر ټولو کار اخيستل کېږي، خاصتاً په هغه صورت کې چې د زړه احتقاني عدم کفايه او د کښې څخه ښي خوا ته شنټ او په هغه پېښو کې چې په Ductus Arteriosus شکمن شو، دا ازموينه اجرا کوو، په کاهلانو کې د دې معاينې په واسطه د ابهر د قوس او د هغې د شعباتو انومالي ښکاره کېدای شي، همدارنګه د انيوريزم په واقعاتو کې هم دا معاينه غوره پايله ورکوي، د اکليلي شريانونو د ابهر د سام د پېژندنې لپاره هم دا ګټوره ازموينه ده.

Ultrasonography:

د تېرو لسو کالو را په دې خوا د دې ازموينې څخه زياته استفاده کېږي او حرکاتو او اندازې او توپير په هکله مطالعات سر ته رسوي، په همدې شان د زړه د ضخاموي حالاتو او ابهر څخه لاندې تضيقي وتيرو په برخه کې هم معلومات تر ټولو ته راتلای شي. همدارنګه د احتقاني

www.ketabton.com

بدلون په برخه کې چې په جدار کې پراختيا پيدا شوې وي، هم معلومات حاصلېدای شي، د دې کتنې په واسطه د کېنې بطين قطر او د هغې بهرني جريان هم څرګند پدای شي، په همدې شان د نبي او کېنې بين الازبني تومورونه هم د دې معاينې په واسطه کتل کېږي، د زړه د ولادي ناروغيو په برخه کې هم دا معاينه مرسته کوي.

د زړه د اندازې څرګندونه:

د زړه اندازه د عضويت د وزن او لوړوالي د سطحې، جنس او عمر پورې اړه لري، د راديولوژي له نظره د يو شمېر مېتودونو څخه يادونه شوې ده، چې د دې فکتورونو سره اړه لري. د بده مرغه چې په دې مېتودونو کې د محاسبې غلطي او تېروتنه پيدا کېږي. له بلې خوا يو شمېر نور فکتورونه موجود دي، چې هغه د زړه په اندازه کولو پورې اړه لري، د مثال په ډول د تنفس ژوروالی، د سينې سوی شکل، د سږو او ګېډې ناروغتياوې چې په دې کې په حجاب حاجز فشار راځي او يا حجاب حاجز له خپل ځان نه لوړ ځای غوره کوي او داسې نور.

د مثال په ډول د **CTR** يا د زړه او سينې تناسب غوره لپاره ده. چې د زړه اندازه پرې ټاکلي شو. د دې لپاره يو عمودي ليکه د زړه د نيمايي څخه رسموو. د دې تر څنګ بل خط د سينې د هډوکو د برخې څخه په عرضاني توګه رسمېږي. او بيا د زړه د راوتلې برخې څخه د عمودي ليکې دواړو خواوو ته د دې خطونه رسموو. که چېرې دا کوچني خطوه **a** او **b** وټاکو او اوږد عرضاني خط ته **c** نوم ورکړو، نو ويلای شو، چې $\frac{a+b}{c}$ په دې وخت کې د زړه اندازه **0,50 – 0,4o** پورې ورسېده دا نورمال حالت دی او که د دې څخه زياته وه، د زړه په غټوالي دلالت کوي.

www.ketabton.com

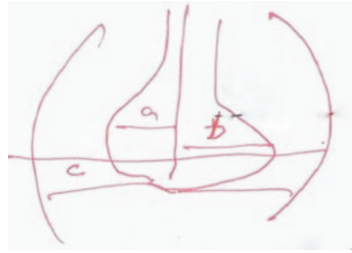

۲-۳۲ شکل: په دې شکل کې د زړه د عرضاني قطر اندازه کول ښودل شوي دي.

هغه مېتودونه چې د زړه انداه پرې تاکل کېږي، عبارت دي، له:

۱. د عرضاني قطر اندازه کول.

۲. د سطحې اندازه کول.

۳. د زړه او سينې تناسب.

د زړه عرضاني قطر د منځنۍ ليکې څخه په ښي او کېڼ خوا کې تاکل کېږي. چې په (۲-۳۲ شکل) کې څرګند شوي دي.

Ungerleider او Clark د زړه عرضاني قطر په مختلفو قدونو او وزنونو کې څېړلی دي. همدارنګه Hodges او Eyster په کوچنيانو کې د زړه د اندازې په هکله راپور ورکړي دی، چې د زړه اندازه پرې تاکلی شو.

نورمال زړه يا Normal Heart:

د کاهلانو زړه او لويو اوعيو په نورمال حالت کې په منځني منصف کې ځای نيولی او متجانس کثافت يې تشکيل کړی دی، چې د راديوګرافي د کليشې پر مخ څرګند ېږي. د زړه حدود او د هغې قوسونه د مجاورې برخې سرې سره د کثافت له نظره توپير لري.

www.ketabton.com

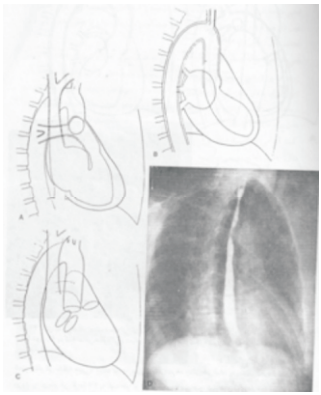

۴-۳۴ شکل: په دې شکلونو کې د زړه ښي قدامي منظره ښودل شوېده.

لاندې برخه کې حجاب حاجز واقع دی، په ښي خوا کې د حجاب حاجز توپیر د ځای له کبله نشي کېدای. لیکن په کښې خوا کې د معدې د هوایي جوف له مخې د حجاب حاجز توپیر په ښه ډول کولای شو، او د زړه ښکتنی جدار ښکاره کېږي. په یو شمېر خلکو کې مشکله حتی ناممکنه ده، چې د زړه ښکتنی سرحد وټاکل شي، لیکن په اسانۍ سره د تعین وړ وي، په نورمالو کې تقریباً $\frac{2}{3}$ په کښې خوا او $\frac{1}{2}$ برخه په ښي خوا کې ځای لري، چې دا اندازه د منځنۍ لیکې څخه ټاکل کېږي.

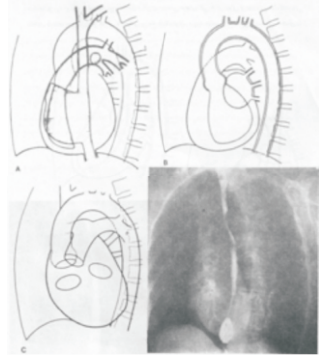

www.ketabton.com

۵-۳۲ شکل: په ښي قدامي مائله منظره کې نورمال زړه. A- د زړه ښي خوا ښکاره کوي. B- د زړه کښنه خوا څرګندوي. C- په کښنه قدامي منظره کې د سامونو تقریبي ځای ښکاره کوي. D- د زړه کښنه قدامي رادیوګرافي.

خلفي قدامي منظره یا (P+ A): په ښي خوا کې دوه قوسونه واقع دي، ښکتنی محدبیت د ښي ازین په جنبي جدار دلالت کوي او د پورتني سرحد څخه توپیر کېږي. پورتني قوس یوه اندازه عمودي شکل لري او په ځوانو غټانو کې معمولاً په وریدجوف او ساعده ابرعلوي دلالت کوي. په کښنه خوا کې معمولاً درې قوسونه موجود دي، پورتني او جنبي محدبیت د ابهر په قوس دلالت کوي او د ابهر مستعرض قوس څرګندوي، د نازله ابهر قوس هم ښایي په دې ځای کې موجوده وي، خاصتاً په هغه خلکو کې د عمودي زړه لرونکي وي. د ابهر د کښنې وحشي جدار مخ ښکته پلو د زړه په شا کې ځای لري، د ابهر قوس څخه د لاندې یو بل کوچنی قوس دی، چې په مختلفو ډولو وي او په رییوي شریان او کله کله په کښنې لویې قصبې دلالت کوي، چې په زیاتره نورماله حالاتو کې په مستقیمه یا کمه اندازه محدبیت لري. کښنې بطین لوی قوس دی، چې د زړه ذروه یې تشکیل کړې ده او یو غټ قوس دی. په خوارو او ډنګرو خلکو کې د لږ مستقیم شکل لرونکی وي.

ښي قدامي مایله منظره (R. A. O):

ناروغ ته کښنې طرف تدور ورکول کېږي او **۴۵** درجې زاویه باید وټاکل شي. د سینې قدامي برخه د فلم یا کیسټ سره کښنه خلفي برخه د وړانګې د تیوپ سره نژدې کېږي. په دې منظره کې د زړه کښنه یا قدامي منظره ښکاره کېږي. چې د پورته څخه مخ ښکته پلو ته د ساعده ابهر قوس رییوي شریان او رییوي محدبیت او د ښي بطین بهرنی جریان او

www.ketabton.com

یوه برخه د کښې بطین پرته ده. (۴-۳۲ شکل).

کښه قدامي مایله منظره (L. A. O):

په دې صورت کې ناروغ ښي خوا ته ګرځوو او ۲۰ درجې زاویه ورکوو، د سینې کښې قدامي جدار د کیست یا فلم سره او ښي خوا جدار د تیوب سره نژدې کېږي. هغه ساختمانونه چې په دې وضعیت کې لیدل کېږي، عبارت دي له: ساعده ابهر د ښي ازین قوس او کله کله ښي بطین د پورته څخه مخ ښکته خوا لیدل کېږي. په زیاتو پېښو کې ښي ازین په دې منظره کې ښکتني قدامي سرحد تشکیلوي (۵-۳۲ شکل).

اړخیزه یا جنبي منظره:

په جنبي وضعیت کې په قلبي وعایي سیستم کې علوي برخه د ساعده ابهر وروسته رییوي شریان د رییوي خارجي جریان طرق او ښي بطین خیال څرګندوي. (۶-۳۲ شکل).

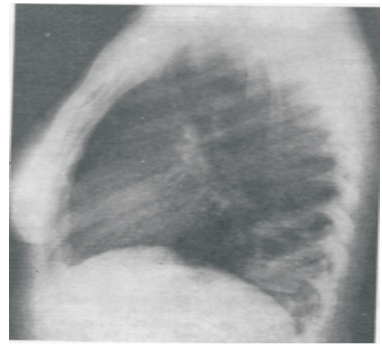

۶-۳۲ شکل: په جنبي رادیوګرافي کې نورمال زړه.

د نوو زېږېدلو ماشومانو او کوچنیانو زړه:

د زېږېدنې په وخت چې ښي بطین نسبتاً غټ او تقریباً د کښې بطین سره په چټکۍ سره وده کوي او جدار یې پېږېږي. په نوو زېږېدلو

www.ketabton.com

ماشومانو کې زړه زیاتره وخت د حبیبوي ساختمان لرونکي وي او د کاهلانو د زړه سره په پوره توګه توپیر وړ وي، جوفونه او د لوي اوعیو خیالونه په واضح ډول د کتنې وړ نه وي او دا باید ووایو، چې د ژوندانه په لومړیو اوونیو کې د نوو زېږېدلو ماشومانو په

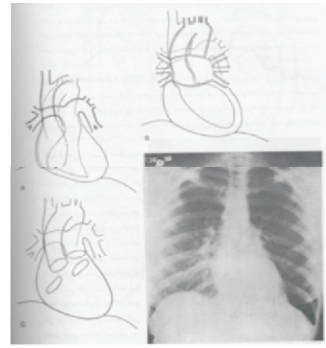

۳ – ۳۳ شکل: A- په قدامي خلفي منظره کې د زړه ښي خوا ښکاره کوي.
B- د زړه کښنه خوا په قدامي منظره کې څرګندېږي.
C- په قدامي منظره کې د دسامانو ځای ټاکي.
D- دا رادیوګرافي په نورمال قلبي وعایي سیستم دلالت کوي.

زړه کې په پوره اندازه بدلون موجود وي، نو په دې اساس د زړه لوي والي ټاکل په دې مرحله کې زیاته پاملرنه غواړي زیاتره وخت د رییوي شریان او د ښي بطین جریان په برجسته توګه وي او د ابهر په نوي پیدا شوو او کوچنیانو کې په واضح ډول نه وي. دا د یوه قانون په توګه قبوله شوې ده. چې د زړه حبیبوي حالت منظره تر شپږو میاشتو پورې دوام مومي. وروسته له هغې مخ ښکته او په سینه کې غځېږي. تقریباً د (۵ څخه تر ۷) کلو زړه په تدریجي شکل بدلون مومي او د کاهلانو د زړه په څېر منظره غوره کوي او د (۵ څخه تر ۱۰) کلونو پورې توپیر پیدا کوي.

www.ketabton.com

نورمال ابهر:

د نورمال ابهر منظرې د ۳-۳۲ شکلونو څخه تر ۵-۳۲ شکلونو پورې څرګندې شوي دي، ښي جنبي قوس د ساعده ابهر قسمي جدار د ابهر د پراختيا يا امتداد شکل په کاهلانو کې ښکاره کوي، په قدامي منظره کې د ساعده ابهر وسطي سرحد نه کټل کېږي. لاکن د ابهر د قوس علوي او کښې جنبي جدارونه د قلبي وعايي منظرې په کښه څنډه کې د کتنې وړ وي. په R. A. O او L. A. O کې ترې يادونه شوې ده.

نورمال پريکارديوم يا The Normal Perrcardium**:**

پريکارديوم يوه ټرلې اند تيليومي کڅوړه ده، چې زړه په کې پروت دی. حاشيوي برخه يې د زړه څخه راتاوه شوېده. په نورمال حالت کې د (۱۵ څخه تر ۲۵) سي سي پورې صافه مايع پکې موجوده وي. جداري پريکارد په ښکتني برخه کې د حجاب حاجز او په جنبي برخو کې د منصفي پلورا سره نښتې وي. يوازې د فص برخې سره پورا نشته.

www.ketabton.com

د زړه غټوالی یا Enlargent of the Heart:

په عمومي توګه د زړه غټوالی:

د زړه غټوالی په عمومي توګه په یو شمېر هغه ناروغتیاوو کې پیدا کېږي. چې په میوکارډیوم سمې اغېزه وکړي او په هغه حالاتو کې منځ ته راځي. چې د زړه د کار اندازه ډېره زیاته شي. دا د کار زیاتوالی په اساسي توګه په یوه ځانګړي برخه یا جوف کې صورت مومي. کله چې دا جوف په عدم کفایه اخته شي، نو غټېږي. په احتمالي توګه کېدای شي. چې ټول جوفونه اخته شي، هغه وخت کې یو یا دوه جوفونه اخته شي، نو ښایي چې غټوالي پکې منځته راشي او په میوکارد کې افت څرګند شي، وروسته له هغې په عمومي توګه په زړه کې غټوالی کتل کېږي.

په هغه صورت کې چې په میوکارد کې افت منځته راشي، نو رادیوګرافي د کلیشې پر مخ په مختلفو ډولو څرګند ېږي. په دواړو خواوو کې جنبي قوسونه په زیاته اندازه په ښکته برخو چې محدبیت غوره کوي. مستعرض قطر معمولاً زیاتېږي او د عمودي قطر څخه یې اندازه په ښکته برخو کې محدبیت غوره کوي. مستعرض قطر معمولاً زیاتېږي او د عمودي قطر څخه یې اندازه زیاته وي، په سږو کې احتقان زیات او د سږو په قاعدو ي برخو کې د اوعیو خیال په کمه اندازه وي.

د فلوروسکوپي او یا Ultrasonography ازموینو په واسطه د زړه نبضان کم او یا په اخري وختو کې په ډېر مشکلاتو تاکل کېږي.

د کېڼ بطن لوی والی :(L. V. E)

کله چې د زړه د یو ه جوف کار زیات شي، نو په عضلي الیافو کې اوږدوالی منځ ته راځي او د زیات کار په نتیجه کې پکې پراختیا صورت مومي. کله چې دا زیات کارد ډېرې مودې لپاره دوام پیدا کړي،

www.ketabton.com

نو پراختیا په Hypertrophy بدلېږي. چې دا وتیره په حقیقي ډول د ځانګړي عضلي الیافو په اندازه کې زیاتوالی منځ ته راوړي. لومړنی پراختیا چې د هیپرتروفي څخه وروسته پیدا کېږي. په دې دلالت کوي د قلبي عضلاتو کار زیات شوی او د کار کولو قدرت نه لري. د کار کولو اندازه زیاته شي، نو په تالي توګه پراختیا د عدم کفایې له کبله منځ ته راځي. چې د قلبي عضلاتو په نیمګړتیا دلالت کوي، دا ډول پراختیا د زړه غیر معاوضوي او عدم کفایه بولي. هایپر توروفي د قلبي عضلې یو پتالوژیک بدلون دی، لاکن رادیولوژیک بدلونونه یې ډېر لږ او یا هېڅ نه وي. له بلې خوا هایپر تروفي هم کولای شي. د زړه په منظره کې بدلون څرګند کړي او معمولاً په بطیني برخه کې ګرد والی ښکاره کوي.

د هر سبب څخه چې د کېڼ بطین لوي والي صورت ومومي، نو لومړی پلا په بهر جریان کې زیاتوالي ښکاره کېږي. د رادیوګرافي د کلیشې پر مخ کېڼ جنبي جدار غټ شوي وي، چې د کېڼ بطین په قوس دلالت کوي، د دې په نتیجه کې ښکته او کېڼ طرف غټوالی منځ ته راځي او دزړه ذروه د حجاب حاجز د قبي لاندې ځای نیسي. چې دا وتیره د معدې د هوایي جوف څخه پورته د کتنې وړ وي. کله چې د دې بطین داخلی جریان زیات شي. نو په خلفي برخه کې د غټېدو سبب ګرځي او په ښه توګه یې L. A. O رادیوګرافي په واسطه کتلی شو، په دې صورت کې د ملا تیر او کېڼ بطین تر منځ زاویي حالت منځ ته راځي. چې دا حالت هم پورتني وضعیت په رادیوګرافي کې لیدل کېږي. د کېڼ بطین غټوالی په خلفي قدامي، جنبي او L. A. O وضیعتونو رادیوګرافیو کې کتلی شو.

www.ketabton.com

د ښي بطین غټوالی (R. A. E):

دا بطین په هغو خلکو کې غټېږي، چې د دې جوف په ناروغیو اخته وي، همدارنګه په یو شمېر نور ناروغانو کې هم غټېږي، لکه: رییوي ناروغي، چې په لومړنۍ توګه د رییوي اوعیو له کبله د رییوي شریانو د لوړ فشار په نتیجه کې صورت مومي. ولادي ناروغي، د میترال د دسام ناورغۍ او داسې نور. د داخلي جریان یا In flow زیاتوالي په نتیجه کې د ترایکسپید دسام څخه تر ذروې پورې او هم تر بین البطیني پردې پورې صورت مومي. د بهرني جریان زیاتوالی د بطین په ښي برخه کې اغېزه کوي او د قدامي بطین د جدار د اوږدوالي سبب کېږي، چې د رادیوګرافۍ د کلیشې پر مخ د ښي بطین وروستۍ برخه یا رییوي قوس غټېږي او په نتیجه کې د زړه قدامي پورتنی قوس په برجسته ډول ښکاري او په R. A.O منظره کې د رییوي شریان څخه لاندې خیال څرګندوي. کله چې دا حالت پیدا شي، نو د رییوي شریان محدبیت د نورمال وضعیت په نسبت زیاتېږي او د زړه کښې علوي قسمت د ابهر د قوس څخه ښکته په مستقیم یا محدب ډول خیال غوره کوي. کله چې د ښي بطین غټوالی زیات شي او پرمختګ وکړي، نو زړه کښې لوړې ته تدور کوي او ښي بطین یو سرحد جوړي، چې د R. A.O منظره کې د سرپوښتۍ (قص) د هډوکي شا او د زړه کښې پورتنۍ برخه کې یې خیال د کتنې وړ وي. د دې بطین حجاب حاجزي برخه هم اوږدېږي او په L. A.O منظره کې دا جوف په ګرد یا راوتلي شکل خیال ښکارکوي. دا وتیره کښې بطین هم بې ځایه کوي او د زړه ذروه مخ پورته خوا ته ځي. هغه وخت چې د ښي بطین پراختیا د کښې بطین سره یو ځای وي، تفریقي تشخیص یې مشکل دی.

www.ketabton.com

د کېڼ اذین غټوالی (L. A. E):

د مایترل دسام روماتېرمل ناروغتیاوې د کېڼ ازین د لوي والي مهم سبب ګڼل کېږي، همدارنګه په ولادي ناروغیو او یو شمېر نورو کې هم دا ازین غټېدای شي. په کمه اندازه غټوالی معمولاً خلفي ځای غوره کوي او رادیوګرافیکي نښه یې عبارت د مرې د ببځایه کېدو څخه ده، چې خلف او کمه اندازه ښي خوا ته صورت مومي. دا نښه د سینې د رادیوګرافي په واسطه هغه وخت کتلی شو، چې د باریم سلفیت محلول د خولې د لارې ناروغ ته ورکړل شي او مري څرګند شي. په نورمال حالت کې مرې نسبتاً په مستقیم ډول او په R.A. O منظره کې کتل کېږي او د دې بطین په کمه اندازه غټوالي کې په موضعي توګه د Carina د سطحې نه لاندې ځای نیسي. د کېڼ ازین قوس ښایي د کېڼ بطین شاته یو مستقیم یا موضعي محدبیت منځ راوړي، چې د زړه په کېڼ سرحد کې د ریبوي شریان د قوس څخه لاندې کتل کېږي. کله چې دا جوف لوی شي، نو ښي خوا ته هم غځېږي او د ښي ازین او ورید اجوف علوي په قسمت کې یو قوس جوړوي، چې په نتیجه کې په ښي خوا کې د Double cotour سبب ګرځي او دا وتیره په قدامي منظره کې د کتنې وړ وي. هغه وخت چې غټوالی په کتلوي ډول وي، نو کېڼ ازین ښایي په ښي خوا کې یو قوس څرګند کړي او هم د زړه په کېڼ پورتني سرحد کې د قوس جوړښت صورت مومي، چې په قدامي منظرو کې د کتنې وړ وي. په نادره توګه د کېڼ ازین لوی والی یوازې په کېڼه خوا کې صورت مومي. په L. A. O منظره کې د کېڼ ازین غټوالی په خلفي قسمت کې د کېڼې لویې قصبې څخه لاندې برجسته والی ښکاره کوي، چې دا نښه نسبتاً په ثابته توګه د دې جوف په غټوالي دلالت کوي. د راویې اندازه

www.ketabton.com

باید په مایله توګه **۴۵** درجې وي. Westcott او Ferguson د کښې ازیښ د اندازه کولو لپاره د جنبي فلمونو په واسطه مېتود ونه تشریح کړیدي.

د ښي ازین غټوالی یا (R.A.P):

د دې ازیښ لوی والی په A. S. D د ترایکسپیډ په تضیق او عدم کفایه او د ښي بطین په نیمګړتیا کې منځ ته راځي. د ښي ازین لوی والی لومړی د دې قوس په برجسته والي څرګندېږي او L. A. O منظره کې ښکاره کېدای شي. دا راوتلی حالت د ازین په قوس دلالت کوي او د دې قوس غټوالی کله د ښي بطین سره یو زایوي شکل غوره کوي او په کښه مایله منظره کې کتل کېږي. کله چې د دې ازیښ جسم غټ شي، نو د زړه په ښکتني سرحد کې لوی والی منځته راوړي او په دې برخه کې محدبیت زیاتېږي. د دې قوس پرمختللي غټوالي په ښي خوا کې د لوی والی سبب ګرځي او په قدامي منظره کې د کتنې وړ وي او د خلف خوا برجسته والي یې د R. A. O په وضعیت کې کتل کېږي، په دې منظره کې موضعي غټوالی د حجاب حاجز دپاسه او په هغه ځای لیدل کېږي. چې د کښې ازیښ حجم زیات شویي. د دې ازیښ په کمه ندازه غټوالی د رادیوګرافي د کلیشې پر مخ په ستونزمن ډول ښکاره کېدای شي. خاصتاً په هغه پېښو کې چې نور جوفونه هم غټ شویي.

www.ketabton.com

د زړه ولادي ناروغتیاوې

Congenintal Heart Diseases

Cyanotic

Tetratogy of Fallot

د فالوټ تترالوژي دوه اساسي نقیصي تشکیلوي.

۱. ریبوي تضیق.

۲. په زیاته اندازه دبطیناتو د پردې نقیصه دربم او څلورم بدلون په دې تترالوژي کې په تالي توګه صورت مومي، چې عبارت د ابهر ځای د بطینې پردې دپاسه د Dextroposition سره او د ښي بطین د هایپر تروفي څخه دی.

رادیولوژیک ښې یې:

زړه معمولاً په نورماله اندازه و کله کله کوچني وي، په ښي بطین کې هایپرتروپي موجوده وي او پراختیا نه وي پیدا شوي.

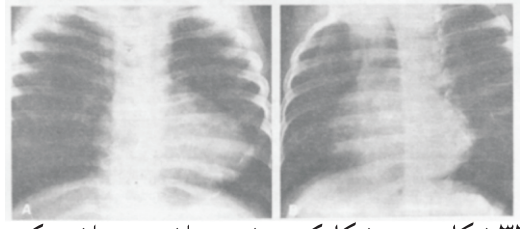

۷-۳۲ شکل: په دې شکل کې په شپږ میاشتیني ماشوم کې پرمختللی د Fallot تیترالوژي موجود ده. د زړه په کښ علوي سرحد کې محدبیت موجود دی. زروه لوړه شوې او په قسمي توګه په څرې او سږو کې اوعیې نه لیدل کېږي. A- کښنه قدامي مایله منظره. B- د زړه د ښي سرحد راوتلی حالت ښکاره کوي. زروه لوړه شوې او اوعې نشته.

www.ketabton.com

ریبوي شریان:

په قدامي منظره کې ښکاره کېږي. د ریبوي شریان قوس کوچني وي او په نتیجه کې د زړه په کښې علوي برخه کې محدبیت زیاتېږي. د محدبیت اندازه د تضیق پورې اړه لري.

ریبوي اوعیې:

په ریبوي اوعیو کې کموالی ښکاره کېږي. چې په نتیجه کې په دواړو خواوو کې د ثروي برخو د اوعیو خیالونه کم او په سږو کې د اوعیو خیالونه نه لیدل کېږي. چې دا د ریبوي وینې په تنقیص دلالت کوي.

د زړه منظره:

د ښي بطین د غټوالي په نتیجه کې د زړه ذروه پرته او زړه په کښې ښکتنۍ برخه کې ګرده منظره غوره کوي، په L. A. O وضعیت کې د ښي بطین غټوالی د زړه په قدامي برخه کې ګرد شکل غوره کوي او کله چې دا لوی والی زیات شي. کښې بطین پورته او خلفي خوا ته بېځایه کوي، نو د زړه کښې یا خلفي جدار محدبیت په مرکزي برخه چې د حجاب حاجز د پاسه زیات شوي وي او دا په دې دلالت کوي، چې کښې بطین په غیر نورمال ځای کې دي.

ابهر:

په 25% پېښو کې د ابهر قوس په ښي خوا کې او په کښې خوا شته والی موجود نه وي، نو دا حالت په کاهلانو او غټو کوچنیانو کې لیدل کېږي. لاکن ښایي په نوو ماشومانو کې ونه کتل شي. وریدا جوف علوي جنبي خوا ته بېځایه شوي وي او په نتیجه کې په ښي علوي منصف کې د کثافت سبب ګرځي. چې ښایي د ابهر په ځای دلالت وکړي. کله کله د

www.ketabton.com

باریوم تطبیق په مري کې د د ې پښې سره مرسته کوي او کښ د ای شي، چې وچه غاړه څرګنده شي او د ابهر راوتلي حالت ولیدل شي.

نورې نښې:

کله کله په غټ رییوي شریان کې ورسوته د تضیق څخه پراختیا موجوده وي. رییوي شریان ښایي نورمال او یا کمه اندازه د نورمال حالت څخه غټ شوی وي. همدارنګه د درېیم بطین شته والی هم په پخواني تاریخچه کې موجود وي. هغه زړه چې د فالوټ په تترالوژي اخته وي، په مختلفو ډولو وي. (۷-۳۱ شکل).

Angiocardiography

د دې ازموینې په واسطه ښکاره کېږي، چې د ابهر د نښې بطین څخه پیل شوی او ډکېږي. زیاتره وخت کوچني وي، په دې شرط چې کوم شنټ په کښې بطین کې موجود وي، د تضیق ځای یا خوا په خاصه توګه په R. A. O او جنبي منظره کې لیدل کېږي. د رییوي شریان اندازه هم ښکاره کېږي.

رییوي تضیق د ازین د نښې څخه کښې طرف ته شنټ سره:

رییوي تنګښت د بطینې پردې او ازین د نښې طرف څخه کښې طرف ته شنټ سره د Tetrology of Fallots په نامه یادوي. سیانورزس هغه وخت پیدا کېږي. چې د نښې ازین فشار ډېر زیات او شنټ د نښې څخه کښې ته د فوحي یا ازیني پردې نقیصي څخه صورت وموميي. د اوتیره د ژوندانه په لومړنیو وختو کې پیدا کېږي. لاکن کښ د ای شي، چې په وروستیو کې هم وکتل شي.

www.ketabton.com

رادیوګرافیک ننښې:

زړه منځني اندازه یا ډېر زیات غټ شوی وي.ذروه یې پورته خواته تللې وي او د ښي بطین غټوالی څرګندوي. ابهر عموماً په نورمال ډول وي او قوس یې په کښې خوا کې وي.

ریبوي شریان:

د تضیق څخه وروسته پراختیا په کښې غټ ریبوي شریان کې د ریبوي شریان قوس په غټوالي دلالت کوي. چې په قدامي او مایلو منظرو کې یې لیدلی شو. لاکن معمولاً موجود نه وي، وروسته د تضیق څخه پراختیا په دسامي تضیقاتو کې صورتمومي، چې معمولاً په دې حالت کې پیدا کېږي.

ریبوي اوعې:

ریبوي اوعې ښایي، کوچنی لاکن کېدای شي، چې هغه وخت په نورماله توګه وي، چې شنټ په زیاته اندازه نه وي.

د زړه منظره:

ښي ازین او ښي بطین غټ شوي. د تضیق څخه وروسته د پراختیا له کبله ریبوي شریان په برجسته توګه وي، ښي ازین ښایي غټ شوی وي. ذروه لوړه شوې او ښي ازین په برجسته توګه په L. A. O او قدامي منظرو کې خیال څرګندوي.

د غټو اوعیو بشپړ بدلون یا

Complete Transposition Of the Great Vessels

دا انومالي ښایي د یو شمېر نورو انومالیو سره یو ځای وي. پېښې یې په نارینه وو کې د ښځو په نسبت زیات دي او نسبت یې د دوو یا څلورو په حدود کې د یوه سره وي. انزار یې خراب دی، لاکن ښه والي یې

www.ketabton.com

د قلبي جراحي په صورت کې کېدای شي.

رادیوګرافیک نښې یې:

د زړه اندازه په نورماله ډول او یا نورمالې اندازې ته نژدې وي، چې دا حالت د زېږېدنې په وخت کې او یا وروسته د دوه اونیو څخه لیدل کېږي. پس له هغې د زړه اندازه غټېږي او د څو اونیو په موده کې ډېر غټ شکل غوره کوي. تر دوو میاشتو پورې په ټولو نوو پیدا شوو ماشومانو کې زړه غټ شکل اختیاروي.

د زړه منظره:

دواړه بطینات غټ شوي وي او د زړه عمومي منظره بیضوي یا د هګۍ په څېر وي. ښي بطین ډېر غټ او د کېڼ په نسبت یې غټوالی زیات وي. د زړه منظره په جنبي او L. A. O وضعیتونو کې ګرد او په مایل وضعیت زیاتېږي.

رییوي شریان او ابهر:

په قدامي منظره کې د لوي اوعیو خیال په نري ډول وي. د دې په نتیجه کې په قدامي خلفي وضعیت کې ابهر په قدام کې راووځي او ببرته په مستقیم ډول شاوخوا ته ځي. د دې په نتیجه کې په مایل وضعیت کې اوعیې یو د بل د پاسه خیال څرګندوي او په مایل وضعیت کې سره جلا کېږي. د ابهر د قوس خیال موجود نه وي. (۱۱-۲۲ شکل).

www.ketabton.com

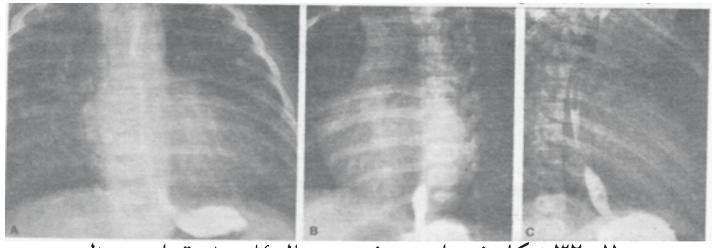

۱۱-۳۲ شکل: غټو اوعیو غیر نورمال ځای. A- قدامي منظره.
B- په خلفي قدامي مایله منظره.
Cښي قدامي مایله منظره زړه غټ شوی. رییوي او غشي اوعې په ښکاره او ښه توګه په ښي ثروي او مرکزي برخو کې.

رییوي اوعې:

رییوي اوعې غټې او برجسته وي، کله چې رییوي تضیق یا شنټ موجود وي، د رییوي اوعیو خیال کمیږي، ځرنګه چې زړه غټ شوی نه وي او په قوسونو کې یې غیر نورمال حالت نه وي پیدا کړي، نو له دې کبله د Transposition او رییوي تضیق تشخیص په ډیرو ستونزو سره کېدای شي.

Angiocardiography وریدي انجیوګرافي کې په ترتیب سره ښی ازیږ، ښي بطین او په قدامي برخه کې له بطین څخه ابهر ډکیږي. معمولاً رییوي شریان په کمه اندازه کثافت غوره کوي. که چیرې د ازیناتو د منځ د پردې نقیصه موجود وي، معمولاً د کښږ ازین کثافت پټیږي. کېدای شي، چې Patent ductus څرګند شي، خو د بطیناتو د منځ د پردې نقیصه مشکله ده، چې څرګنده شي. همدارنګه د زړه د ښي خوا غټوای د انجیوکاردیوګرافي پواسطه لیدل کېدای شي.

www.ketabton.com

یا د ترای کسپډ اتریزیا د ریيوي تضیق سره

Tricuspid atresia with Pulmonary stenosis

رادیوګرافیک نښې:

د زړه اندازه معمولاً غټه شوې وي، خو په پوره اندازه توپیر په کې موجود وي. په یو شمېر پېښو کې غټوالی ډېر نه وي، خو په یو شمېر نورو کې په زیاته اندازه وي.

د زړه منظره: تل د بوټ منظره غوره کوي او ښایي د تترالوژي فالوټ په څېر وي، د زړه دښي خوا منظره په مستقیم ډول وي او ښایي د ملا د تیر په ښي خوا کې غځېدلی وي. د ریيوي شریان قوس په محدب شکل وي. ښایي کېږ ازیـن غـټ شـوی وي او کـه چېرې د دې ازیـن غـټـوالی موجود وي، نو د تشخیص سره مرسته کوي. ښي ازین معمولاً لوی شوی وي او کېدای شي، چې په زیاته اندازه وي د ECG په واسطه د کېږ بطین غټوالی څرګند ېږي. د زړه کېنه خوا په ګرد شکل خیال ښکاره کوي او ذروه لوړه شوې وي او د ښي بطین د غټوالي سره ورته والی لري.

ریيوي شریان:

په قدامي منظره کې په لوي ریيوي شریان کې محدبیت څرګند ېږي او ښایي په پرمختللي ډول وي، چې د ابهر او کېږ بطین په منځ کې ښکاره کېږي.

ریيوي اوعي:

په ریيوي اوعیو کې معمولاً کمښت موجود وي، مګر دا چې په لوي اوعیو کې په پوره توګه ډبل (double) ځای پیدا شوي وي، کله چې موجود وي، نو اوعیې نورمالې یا زیاتې وي. ابهر په عمومي توګه پراخه شوی وي.

www.ketabton.com

Angiocardiography:

دا غوره ازموینه ده، چې د ترایکسپډ اترزیا اناتومیکي تشخیص ټاکي. ښي ازین په مثلثي توګه تور خیال ښکاره کوي او دا څرګندوي، چې ښي بطین د نقیصې له کبله نه ډکېږي. د ښي خوا څخه کښې طرف ته ازینې شنټ لیدل کېږي او په نتیجه کې د زړه په کښه خوا کې په چټکۍ سره کثافت ښکاره کېږي. د رییوي شریان ریشه د تضیق خوا په ډېر تکلیف سره څرګندېږي.

د ترایکسپډا تریزیا پرته له رییوي تضیق څخه یا

Tricuspid Atresia Without Pulmonary Stenosis

دا انومالي د لوي اوعیو د غیر نورمال ځای او یو ځای بطین سره معمولاً پیدا کېږي. رادیوګرافیک ننبسې یې عبارت: د زړه د زیاتې اندازې غټوالی دي. په قاعدوي برخو کې د لوي اوعیو نریوالی او کله کله د کښې ازین د غټوالي څخه دی. رییوي اوعیې په پرمختللي ډول غټېږي. د الکتروکا رادیوګرافیک ننبسو یو ځای کېدل د کښې بطین له غټوالي سره په سیانوتیک ماشوم کې چې د اوعیو خیال یې هم په برجسته توګه وي د تشخیص پلو ته لارښوونه کوي.

د ترایکسپډ تضیق یا Tricuspid stenosis:

په ولادي توګه د ترایکسپډ تضیق یوه نادره انومالي ده او دا د زړه له نورو انومالیو سره یو ځای پیدا کېږي. یوازې رادیوګرافیکي ننبسې یې عبارت: د اوعیو له کمښت څخه دي. د ښي ازین غټوالی په دې مرضي پېښه کې دومره عمومیت نه لري. په یو شمېر پېښو کې د فالوټ تترالوژي په څېر ښکاره کېږي.

Persistent ductus Arteriosis: دا څلورمه انومالي ده.

www.ketabton.com

رادیوګرافیک نښې: دا انومالي معمولاً غټه او د ساعده قوس په برخه کې مقعریت څرګندوي. د سږو په محیطي اوعیو کې زیاتوالی صورت مومي او غټ رییوي شریان په برخه کې محدبیت پیدا کوي. زړه معمولاً غټ شوی وي. د ښي بطین غټوالی په څرګند ډول وي، چې په نتیجه کې د زړه ذروه لوړه شوې وي. دا منظره د فالوټ د تترالوژی په څېر خیال ښکاره کوي.

Ebstein's Anomaly:

په دې انومالي کې ترایکسپډ مخ ښکته پلو په ښي بطین کې ځای لري.

رادیولوژیک نښې:

زړه معمولاً په زیاته اندازه غټ شوی وي. د ښي خوا غټوالی د اورې او یا کوهان په څېر وصفي منظره څرکندوي. معمولاً د زړه د کېنې علوي برخې قوسونه غټ شوي وي. د زړه منظره د Shoulder په څېر وي، (۱۲-۳۲ شکل) په داسې پېښو کې د رادیوګرافي له نظره تشخیص په غوره توګه کولای شي، خاصتاً چې د الیکتروکاردیوګرافیک بدلونونو سره یې اړیکه ورکړل شي.

www.ketabton.com

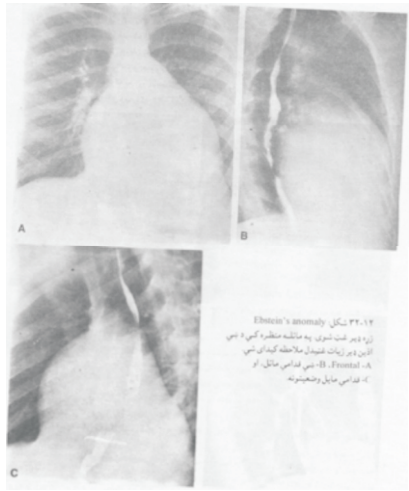

۱۲-۳۲ شکل: Ebstein's Anomaly زړه د هر غټ شوی په مایله منظره کې د ښي ازین د هر زیات غټېدل کتل کېدای شي. A- Fronta. A - ښي قدامي مایل او D- قدامي مایل وضعیتونه.

د رییوي وریدونو د ښرته راګرځېدو انومالي

Total Anomalous Pulmonary Venous Return

په دې انومالي کې رییوي وریدونه د څو لارو په ښي ازین کې تشېږي.

رادیوګرافیک ښېې یې: زړه غټ شوی وي، دا غټوالی په ښي خوا کې وي، رییوي اوعي په برجسته توګه وي، په صغیر دوران کې د وینې جریان زیات شوی وي کله چې د کښې بطین په وریدکې عمومي انومالي موجود وي، رییوي وریدله کښې بې نوم وریدسره ارتباط پیدا کوي او په قلبي وعایي برخه کې د (۸) سوي شکل ښکاره کېږي، دا په ښه توګه په زړو کوچنیانو کې د کتنې وړ وي په پراخه توګه او د زړه په دواړو پورتنیو برخو کې د مقعریت لرونکي وي. (۱۳-۳۲ شکل).

www.ketabton.com

۱۳-۳۲ شکل

A- ریبوي وریدي ټوله انومالي. C- په قسمي توګه ریو وریدي انومالي.
B- وریدونه په خلفي برخه کې لیدل کېږي

ابهر کوچني او ریبوي شریان اکثرا پراخه شوي او د وړوکي شوي ابهر څخه لاندې خیال ښکاره کوي، دا پېښه چې د حجاب حاجز لاندې موجوده وي، په مختلفو ډولو رادیولوژیک منظرې ښکاره کوي، معمولاً د زړه اندازه او منظره په نورمال ډول وي، لاکن سوې په غیر نورمال شکل وي، په ریبوي اوعیو کې احتقان او ازیما موجوده وي. د اوعیو خیال په کاهلانو کې د وریدي لوړ فشار سره ورته والی لري، چې په تالي توګه دسامي ناروغتیاوو له کبله پیدا شوي. یوازې په نوو زېږېدلو ماشومانو کې ثروي اوعیې په برجسته توګه نه وي.

نوري سیانوتیک نقیصې

Transposition of the Taussing bing type

په مختلفو غیر نورمالو ځایونو کې ابهر د ښي بطین او ریبوي شریان د بین البطیني پردې له پاسه ځای لري. د بطیناتو تر منځ لویه نقیصه موجوده وي. کله چې دا نقیصه بطیني بارزي څخه پورته او منشا یي ریبوي تنې سره نژدې وي په دې پورتني نامه یاد ېږي.

www.ketabton.com

رادیوګرافیک ننبې:

زړه غټ شوی وي او په لومړني توګه ښي بطین په پراخه شکل موجود وي، د دې سره یو ځای ریبوي شریانو کې غټوالي یا پراختیا مینځ ته راځي. چې په فصیصی یا ثروي اوعیو کې ښکاره کېږي، چې ښایي د سږو د اوعیو کانالونه ډک وي. لاکن کله چې هایپرتنشن منځ ته راشي. نو کوچني حالت غوره کوي. ښایي د کښې ازین او کښې بطین غټوالی موجود وي او د اچساده رادیوګرافیو په واسطه دواړه ډولونه سره توپیر کېدای شي.

په نوو زېږېدلو ماشومانو کې د زړه ولادي ناورغي:

Vincont او Gyepes د زړه نهه (۹) ډوله ولادي ناروغي چې په پوره توګه د سیانوزس سبب شوی وي، د ژوندانه په لومړنیو دوو اوونیو کې په عاجل ډول تشخیص او تداوي کړي. د سینې قدامي خلفي رادیوګرافي په دې اړوند پوره مرسته کوي، خاصتاً د ګروپونو یا ډلو تر مینځ توپیر په هکله په لومړنی ګروپ کې ریبوي دوران کمېږي، چې په نتیجه کې د اوعیو خیال کې کمښت صورت مومي او په ناروغ کې د ریبوي اتریزیا په څېر منظره جوړوي. په دویم ګروپ کې شریاني منظره په نورمال ډول یا منځنۍ اندازه زیاته شوې وي. په دریم ګروپ کې کاردیومیکالي او وریدي ریبوي احتقان موجود وي.

Hypoplastic Left Heart Syndrome:

په دې پېښه کې رادیوګرافیک ننبې د زړه له زیاتې اندازې غټوالي څخه عبارت دی. د ریبوي اوعیو زیاتوالی چې د وریدي احتقان له کبله پیدا کېږي او کله کله حبیبوي د زړه خیال د کتنې وړ وي.

www.ketabton.com

Noncyanotic Defect:

په دې انومالیو کې له کښې څخه ښي خوا ته شنټ موجود وي او هم په محفوظه توګه د سامونه اخته شوي وي، چې دا موضوع مخکې څېړل شوې ده.

رادیوګرافیک ننبې:

د قدامي مایل او جنبي رادیوګرافیو په واسطه یې معمولاً تشخیص نه شو ټاکلی خاصتاً په نوو زېږېدلو ماشومانو او غټو کوچنیانو کې اول باید د کلینیکي لوحې سره اړیکه ورکړل شي. چې ازین او کښې بطین غټ شوی وي او په ابهر کې هم پراختیا لیدل کېږي. چې د قنات تر پیل پورې صورت مومي. رییوي شریان او رییوي محیطي اوعیې پراخه شوی وي، دا ننبې د کښې څخه ښي خوا ته شنټ سره موازي وي، په هغه ناروغانو کې چې شنټونه په کوچني اندازې وي، د رادیوګرافي د کلیشې پر مخ په قلبي وعایي سیستم کې غیر نورمال حالات نه لیدل کېږي.

د زړه اندازه:

تقریباً په نیمایي ناروغانو کې د زړه غټوالی په خفیفه اندازه موجود وي، که چېرې شنټ وي، نو ښایي چې غټوالی هم پر مخ تللی وي.

د زړه منظره:

ښایي کښې بطین په پوره اندازه غټ شوی وي او R. A. O وضعیت کې د کتنې وړ بې ځایه کېدل په مري کې څرګند شي. همدا رنګه کښې بطین هم غټ شوي وي، چې په نتیجه کې په قدامي منظره کې د زړه د کښې سرحد د اوږد بدو سبب ګرځي، په همدې شان دا حالت L. A. O منظره کې هم د کتنې وړ وي، په دوامداره ډول د رییوي جریان له کبله

www.ketabton.com

رییوي هایپرتنشن پیدا کېږي. چې وروسته د ښي بطین د غټېدو سبب کېږي

رییوي شریان:

په دې پېښه کې د رییوي شریان قوس پراخه شوی وي او قدامي منظره کې دا قوس په محدب شکل ښکاره کېږي. (۱۴-۳۲ شکل).

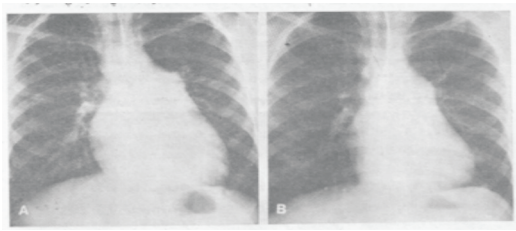

۱۴-۳۲ شکل: A: PTENT Ductus Arteriosus –زړه په متوسطه اندازه غټ شوی وي. B- دا فلم یو کال وروسته له عملیات څخه اخیستل شوي دي.

رییوي اوعیې:

د سږو په ټروي او محیطي برخو کې اوعیې په برجسته توګه وي. د ریو ي شریانونو اندازه په ښه توګه د تاکلو وړ نه وي، لاکن د نورمالي اندازې څخه پراخه شوي وي، د ښي نازله رییوي قطر په هغه کوچنیانو کې چې عمر یې د دوو کلو ته نږدې وي، د وچې غاړې په اندازه وي ، کله چې د کښې څخه ښي خوا ته شنټ موجود وي، نو د شریان قطر هېڅکله د وچې غاړې څخه کم نه وي، دا څېړنه په (۱۰۲) تنو کوچنیانو کې لیدل شوېده. چې د کښې څه یې ښي خوا ته شنټونه درلودل.

ابهر:

ابهر تل غټ شوی وي، ښایي د کښې ابهر جدار د قوس څخه لاندې په برجسته توګه وي. چې د دې برخې په لږې پراختیا دلالت کوي.

www.ketabton.com

Angiocardiography

دا معاینه زیاته مرسته نه کوي، لاکن ښایي د رییوي شریان تکراري ډکېدل د ابهر څخه او په کمه اندازه د زړه د کېڼ سرحد غټېدل څرګند کړي. په موضعي توګه د ابهر پراختیا د قنات په خوا کې د قنات فتق ښکاره کوي، لاکن د تشخیص سره زیاته مرسته نه کوي.

Retrograde Aortogrphy:

دا کتنه ډېره زیاته مرسته کوي او له پورتنۍ ازموینې څخه غوره ده. کثیفه مواد په راساً په ابهر کې ذرق کېږي او د وینې کثافت سره یو ځای قناتونه رییوي شریان او د هغې څانګې څرګند ږي.

د اذیناتو د منځ د پردې نقیصه یا Intera atrial septal defct:

دا نقیصې په زیاته اندازه پیدا کېږي او په څو ډولو وي.

د رادیوګرافیک نښې:

د زړه انـدازه: زړه معمولاً په منځني اندازه غټ شوی وي، خو کېدای شي، چې نورماله اندازه ولري.

د زړه منظره: د ښي بطین او ازین غټوالي ښایي په پوره اندازه او د کتنې وړ وي، لاکن د ښي او کېڼ بطین د غټوالي تفریقي تشخیص تل امکان نه لري. کېڼ ازین غټ شوي نه وي.

رییوي شریان:

رییوي شریان پراخه شوي او ښایي غټ وي، چې یو محدبیت جوړوي. چې د کوچني ابهر له قوس سره ورته والی لري، په دې انومالۍ کې د ابهر د قوس اندازه د نورو دوو انومالیو

www.ketabton.com

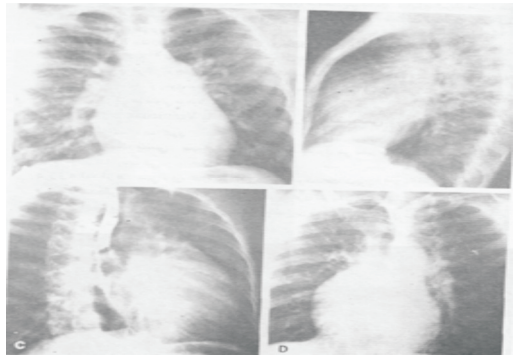

۲-۳۲ شکل: د اذيني پردې نقيصه. ښي بطين غټ شوی او هم رييوي شريان پراخه شوی. A- قدامي. B - جنبي. C - ښي قدامي مايله منظره. D - کښنه قدامي مايله منظره.

په نسبت ډېر پراخه شوی وي. (۱۲-۳۲ شکل).

د سږو اوعيې:

ثروي او رييوي اوعيې زياتېږي.

ابهر:

د وينې شنټ د زړه د کښنې طرف څخه صغير دوران ته د دې سبب ګرځي، چې د ابهر جريان کم شي. نو په دې اساس ابهر د نورمالې اندازې څخه کوچني وي، خاصتاً په غټانو کې د کتنې وړ وي، لاکن په نوو زېږېدلو ماشومانو کې په مشکله کتل کېږي.

بين الاذيني نقيصه د ښي خوا څخه کښنې طرف ته شنټونو سره يا Atrial Septal defects with Right to Left Shunts

په دې نقيصه کې د زړه د ښي خوا په زياته اندازه غټه شوې ده خاصتاً ښي بطين. د رييوي شريان اندازه هم زياتېږي او د سږو د محيطي برخو په شريانونو کې د کتنې وړ توپير موجود وي. همدارنګه د محيطي برخو په شريانونو کې په قطرونو هم فرق موجود وي.

www.ketabton.com

بین الاذیني نقیصه د مترال د تضیق سره یا
Atrial Septal defects with Mitral Stenosis Lutembacher's syndrome

په دې پېښه کې د ښي بطین کار زیاتېږي. رییوي شریان ډېر غټېږي، چې په وصفي توګه د رادیوګرافي د پانې پر مخ د کتنې وړ وي زړه په عمومي توګه غټ شو او رییوي اوعیې زیاتې شوي وي، ښي بطین او ازین په زیاته اندازه غټېږي. او کېدای شي، چې په کښې ازین کې هم غټوالی موجود وي.

د بطیني پردې نقیصې یا Ventricular Septal defect :

د زړه په ولادي ناروغیو کې دا نقیصه په زیاته اندازه پیدا کېږي.

رادیوګرافیک ښې:

کښې ازین او کښې بطین غټ شوي. ښي بطین هغ وخت غټ شوي وي، چې رییوي شریان زیات شي.

د زړه اندازه:

ښایي د زړه اندازه نورماله لاکن زیاتره وخت غټه شوي دي.

د زړه منظره:

په دواړو خواوو کې د بطیناتو کار زیاتېږي. نو په دې اساس ښایي دواړه بطیانات غټ شي، کښې بطین تل په لومړي وخت کې غټېږي. کښې ازین هم غټېږي او د مري د ښځایه سبب کېږي. (۱۷-۳۲ شکل).

www.ketabton.com

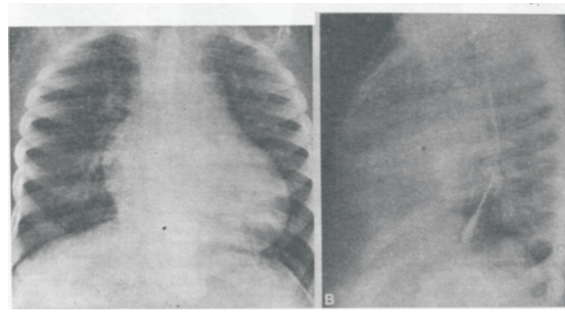

۳۲-۱۷ شکل: په شپاړس کلن ماشوم کې د بطیني پردې نقیصه V. S . D زړه غټ شوی ښکاري. B- د کښې بطین یوه اندازه غټوالي څرګندوي.

ریبوي شریان:

ریبوي شریان پراخه او برجسته وي.

د سږو اوعیې:

په هغه صورت کې چې شنټ پراخه وي، نو د سږو په ټروي او محیطي برخو کې اوعیې زیاتیږي، د ابهر اندازه نورماله وي.

بین البطیني نقیصه د ښي څخه کښې طرف شنټ سره یا Ventricular septal defect with R to L shunt

د دې انومالي رادیوګرافیک ښبي عبارت د زړه د غټوالي څخه دي، معمولاً دواړه بطینات په متوسطه اندازه غټیږي. د ریبوي شریان سګمنټ د مرکزي ټروي برخې اوعیې په زیاته اندازه لویږي. (۳۲-۱۸ شکل). کله چې د ښي خوا څخه کښې طرف ته او یا د کښې څخه ښي خوا ته شنټ په کمه اندازه وي، نو د اوعیو بدلونونه هم کم وي. په وروستیو وختو کې د سینې رادیوګرافي د ریبوي تضیق په څېر تغیرات ښکاره کوي.

www.ketabton.com

رییوي تضیق یا Pulmonary Stenosis :

په ځینې ناروغانو کې د کتنې وړ رادیوګرافیک بدلونونه نه لیدل کېږي. په وصفي توګه د دسام په تنګښت کې ښي بطین غټ شوي او کښې رییوي شریان راوتلی وي او د سږو د محیطي برخې اوعیې په نورمال ډول وي. د ښي ازین کله کله غټېږي.

د زړه اندازه:

ښایي زړه په نورمال ډول وي. لاکن په نیمایي پېښو کې غټ شوي وي.

د زړه منظره:

دا غټوالی په ښي خوا کې او ګرد شکل غوره کوي. د زړه ښکتنی سرحد ګردوالی په L. A. O منظره کې ښکاره کېږي. ذروه ښایي لوړه شوي وي او په پڅه توګه وي.

رییوي شریان:

ښه وصفي نښه یې عبارت د لوي رییوي شریان له پراخېدو څخه ده، چې په نتیجه کې د زړه په کښې پورتنې سرحد کې د ابهر د قوس لاندې محدبیت زیاتېږي. د تضیق څخه وروسته پراختیا په دسامي تنګولي کې صورت مومي. (۲۰ - ۳۲ شکل).

www.ketabton.com

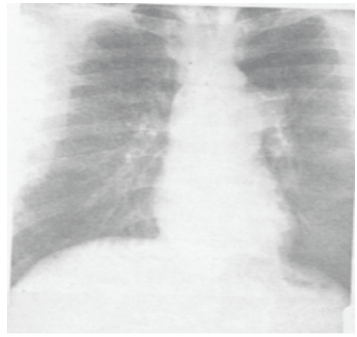

۲۰-۳۲ شکل: د Pulmonic د سام تضيق په ۲۳ کلن سړي کې.

رييوي اوعيې:

د غټ رييوي شريان بدلونونه ورسره يو ځای په سړو او ښي ثروي برخه کې نورمالې اوعيې موجودې وي.

Angiocardiography:

د دې ازموينې پواسطه ښايي، د ښي ازين او ښي بطين پراختيا څرګنده شي، لاکن په عمومي توګه رييوي تضيق او وروسته د تنګوالي څخه د پراختيا نښې ښکاري.

Aortic Stenosis:

د ابهر تنګښت په ولادي توګه ښايي، د د سام څخه لاندې وکتل شي. د د سامي ډول تضيق پېښې زيات عمومیت لري.

راديوګرافيک نښې:

د تضيق څخه وروسته پراختيا معمولاً په د سامي تنګښت کې صورت مومي، په وصفي توګه پراختيا په ساعده ابهر کې پيدا کېږي. چې په نتيجه کې د ابهر د ښي جنبي برخې محدبيت زيات او په L. A. O راديوګرافي کې کتلی شو. د ابهر د قوس مستعرضه برخه پراختيا نه مومي، د کښې بطين هايپر ترافي او پراختيا هم منځ ته راځي. معمولاً زړه

www.ketabton.com

په زياته اندازه نه غټېږي، تر څو چې غير معاضوي صفحې ته داخل نه شي. په هغه ناروغانو کې چې د ابهر په کمه يا منځنۍ اندازه تضيق وي، راديوګرافيک بدلون نه ليدل کېږي. يوازې ساعده ابهر په کمه اندازه برجسته شکل لرونکي وي. د ابهر څخه د لاندې برخې تضيق د راديوګرافي د کليشې پر مخ په اسانه نه تشخصېږي.

Corrected Transposition of the Great Vessels:

دا انومالي په دوو غټو برخو وېشل شوېده. راديوګرافيک ننبې د نقيصې پورې اړه لري کېدای شي، چې يو شمېر ننبې په وصفي توګه وي ساعده ابهر اکثراً د زړه د کېڼ پورتني سرحد کې موجود او يو محدبيت يې ورکړی وي. ورسره يو ځای مستقيمه ليکه يا خفيف محدبيت موجود وي. (۲۱-۳۲ شکل). رييوي شريان په کېڼه برخه کې کوم سرحد نه جوړوي، لاکن د مرۍ د بې ځايه کېدو سبب کېږي. په يو شمېر ناروغانو کې دننې بطين بهرني جريان مستقيماً د ننې خوا سره ارتباط لري او په پايله کې د ننې رييوي شريان او غټو څانګو غټېدو سبب ګرځي. ننايي د ننې سرې ثروي برخې او عيې د کېڼ په نسبت په زياته اندازه برجسته وي.

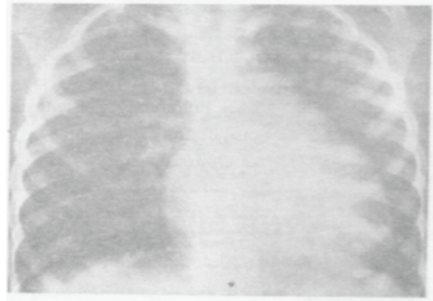

۲۱-۳۲ شکل: په پوره توګه د غټو اوعيو غير نورمال ځای

www.ketabton.com

Angiocardiography:

غوره ازموینه ده، چې تشخیص د دې پواسطه ټاکل کېږي.

Endocardial Fibroelostosis، انـدوکاریال سـکلروزس، ولادي تحت الانـدوتلیل فبـروزس، د زړه ولادي ایـدیوپاتیک هـایپرتروپي، Prenatal fibroelastosis، جنبـي انـدوکاردایتس، انـدوکاردیال، دیسپلازیا او الاستیک نسجي هایپر پلازما ټول د پورتني اندوکاریال فبرو الاستوزس مترادفې جملې دي.

رادیوګرافیک نښې:

زړه معمولاً غټ او ښایي په زیاته اندازه حبیبوي منظره ښکاره کړي، رییوي احتقـان موجود وي، چې د کـښې ازیـن او بطـین د غټوالي سبب ګرځي او په وصفي توګه د مرۍ د بې ځایه کېدو سبب ګرځي.

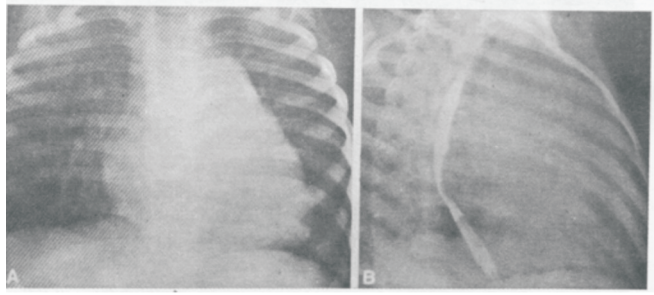

۲۲-۳۲ شکل: A- زړه په عمومي توګه غټ Endocardial Fibroelastosis شوی دی او په رییوي اوعیو کې احتقان موجود دی. B- د غټ زړه په واسطه مرۍ خلف ته بې ځایه شوې ده.

د زړه په کښې پورتني سرحد کې راوتلی حالت څرګند ېږي. په ښي خوا کې Double Cantour موجود دی، کښې بطین لوی والی کښې او ښکته خوا ته زیاتېږي. ښایي په رییوي اوعیو کې احتقان ولیدل شي، چې د

www.ketabton.com

رییوي ازیما په څېر ښکاره شي. کله چې تاریخچه موجوده او دارنګه رادیوګرافي بدلونونه څرګند شي، نو تشخیص تاکلی شو. په ډېرو پېښو کې تشخیص د نورو ناروغیو سره باید وشي. (۲۲-۳۲ شکل).

Coarctation of the Aorta:

دا یوه ولادي انومالي ده، چې د ابهر په برخه کې تقبضي حالت څرګندېږي.

رادیوګرافیک نښې:

Rib Notching دا یوه مهمه رادیوګرافي نښه ده، چې د بین الضلعي شریانونو د پراختیا او معوج حالت له کبله پیدا کېږي. دا نښه په غټانو کې لیدل کېږي. لاکن په هغه کوچنیانو کې چې عمر یې د (۵ – ۲) کلونو تر منځ وي لیدل کېدای نه شي. دا نښه د پښتیو په سفلی برخو کې د غیر منظم حالت څخه عبارت ده، چې معمولاً د څلورمې پوښتې څخه تر اتمې پوښتې پورې کتل کېږي. د ربمه پوښتې کله کله اخته کوي، خو اوله او د ربمه پوښتې دومره نه اخته کېږي. غیر منظم حالت په پوښتیو کې په دواړو خواوو کې موجود وي خو دا ضروري نه ده، چې په متناظر ډول وي. (۲۳-۳۲ شکل).

یو شمېر نور حالتونه هم کولای شي، چې دا نښه پیدا کړي، لکه: د تحت الترقوي شریان انسداد، د بین الضلعي اوعیو شریاني او وریدي فستول. فالوټ تترالوژي او داسې نور.

www.ketabton.com

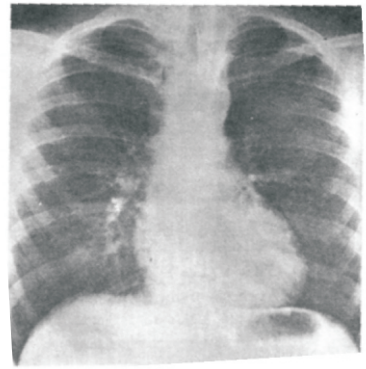

۲۳-۳۲ شکل: په لس کلنه جنۍ کې د ابهر Coarctation

ابهر:

د ابهر منظره ښايي په وصفي توګه وي. ساعده قوس پراخه شوې وي او په ښي خوا کې محدبيت پيدا کوي، په نورمال حالت کې کښې طرف او نازله ابهر په مستقيم شکل ښکاري او دفعتاً يو محدبيت جوړوي، چې د زړه څخه لاندې تر ثروي برخې ښکاره کېږي. په کوارکتيشن کې د ابهر د قوس څخه لاندې وي، کوچنی محدبيت ښکاره کوي.

د زړه اندازه او منظره:

زړه ښايي د نورمالي منظرې او اندازې لرونکي وي، لاکن د کښې بطين کار او فعاليت زيات وي او د کښې بطين هايپرتروپي او پراختيآ د دې قوس د لويالي سبب ګرځي. کښې ازين ښايي پراخه شوې وي. په نوو پيدا شوو ماشومانو کې د کوارکتيشن (Coarction) سندروم او د زړه د عدم کفايي سره د زړه اندازه په نسبتي توګه غټه شوې وي او وريدي رييو احتقان منځ ته راځي.

Angiocordiography:

دا مېتود د تشخيص سره مرسته نه کوي.

www.ketabton.com

Kinkin of the (Pseudocoarctation):

رادیوګرافیک ننبې یې کله کله په متغیر شکل وي او د اوږدوالي د اندازې پورې اړه لري. د ابهر قوس په پورته برخه کې ګرد او متحدالمرکز شکل لري، چې په کښې او علوي منصف کې څرګند ښکاري او د منصفي تومور سره ورته والی لري. په یو شمیر نورو ناروغانو کې د ابهر د قوس په غیر معمول ډول پراخه شوي وي او د نیمه پراختیا د دې څخه لاندې څرګند ښکاري. جنبي منظره تشخیصي ارزښت لري. (۲۵-۳۲ شکل). تومو ګرام د تشخیص سره مرسته کوي، د کښې بطین پراختیا او Ribniching موجود نه وي. Aortography تشخیص ټاکلي شي. لاکن ورته اړتیا نه پیدا کوي.

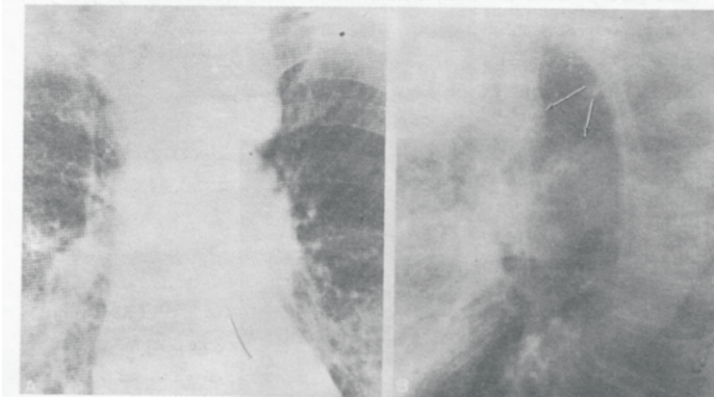

۲۵-۳۲ شکل: په ابهر کې کاذب Coarictation موجود دی. A- د ابهر مستعرض قوس لوړ شوی او د ابهر په کښه برخه کې زیات محدبیت لیدل کیږي. B- پرمختللي کورنوالی د غشو په وسیله ښودل شوی دی.

www.ketabton.com

د ریيوي شریان او د هغې څانګو انومالي

Agenesis of the pulmonary artery

دا انومالي دومره عمومیت نه لري، د نورو انومالیو سره یو ځای پیدا کېږي. رادیوګرافیک ننبنې یې په وصفي توګه وي او په زیاتره پېښو کې تشخیص ټاکل کېدای شي.

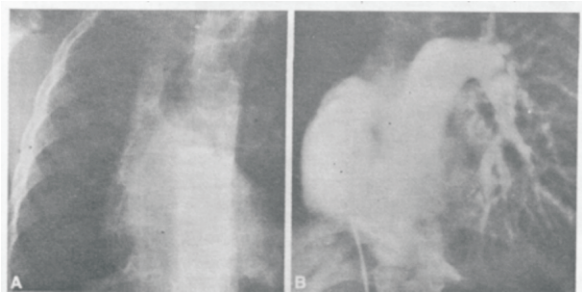

۳۳-۳۲ شکل: د ښي ریيوي شریان Agenesis- قدامي منظره کې د زړه او منصف ساختمانونه ښي خوا ته ټیله شویدی. B- انجیوکارډیوګرافي غټ ریيوي شریان او د هغې کېنه څانګه څرګندوي. په پام کې مو وي، چې ښي ریيوي ریيوي شریان نه ښکاره کېږي.

اخته شوي نیمه خوا سینه د نورمال حالت په نسبت کوچنی وي. همدارنګه په عضمي بنیه کې هم توپیر کتل کېږي. د اخته شوې نیمایي طرف حجاب حاجز هم لوړ ځای لري او د منصف ساختمانونه هم ماوفه طرف ته کش شوي وي. د نورمال سرې تضیق اخته شوې پلو ته موجود وي او د منځني لیکې څخه د ابهر په قدام کې تېر شوي وي، د نورمال ریيوي شریان او د هغه شعباتو خیال په ثروي برخه کې د کتنې وړ نه وي او یوه شبکوي منظره ښکاره کېږي. چې هغه هم د قصبې شریانو په واسطه منځ ته راغلی وي. تومو ګرافي او CT کولای شي. چې په

www.ketabton.com

دواړو خواوو څروي برخو کې د اوعیو تر منځ تفریقي تشخیص اجرا کړي. د برانکوګرافي په واسطه د قصباتو نورمالې تنې ښکاره کېږي. تر څو چې د اتلکتازس امکانات څرګند کړي. د انجیوکاردیوګرافي په واسطه غټ رییوي شریان او د هغې څانکې ښکاره کېدای شي. همدارنګه په اخته شوي طرف کې هم بدلونونه ښکاره کوي. (۳۳ – ۳۲ شکل). د فص یا فصونو نشتوالی ښایي د رییوي نشتوالی سره یو ځای منځته راشي.

رییوي شریاني وریدي سویي تشکیلات:

دا یوه ولادي وعایي انومالي ده، چې کله کله ورته فستول یا انیورېزم وایي. رادیوګرافیک ننبې یې عبارت له ګردو، بیضوي یا حبیبوي کتلو څخه دی، چې معمولاً په ښکتنوي فصونو کې تاسیس کوي.

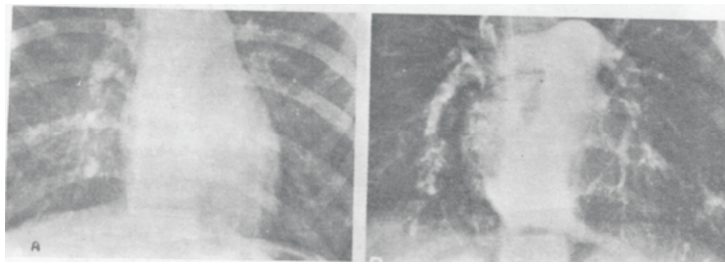

۳۴-۳۲ شکل: ګڼ شریاني وریدي تشکلایز. A- د سینې په قدامي فلم کې ګڼې اوعیې ښکاره کول، چې له څروي برخې څخه مخ ښکته پلو په غیر منظم ډول غځیدلي دی. B- انجیوکاردیوګرافي د زړه ښي خوا او رییوي اوعې څرګندوي.

دا افتونه په ښه توګه د کتنې وړ وي او د دې امکان اکثراً موجود وي، چې غټ رییوي شریان د څروي برخې څخه د افت خوا ته او نورو

www.ketabton.com

اوعیو ته غځیدلي وي. ریبوي وریدد دې ځای څخه د کښې ازین تر برخې پورې دوام مومي. که چېرې غټه اوعیه څرګنده شي، چې د درناژ شي، نو تشخیص په اسانۍ سره ټاکلای شو. تومو ګرام د وینې اروا او افتونه په ښه توګه ښکاره کوي. کله چې یو څرګند شو، نور یې هم وروسته د پام لرنې څخه پیدا کې دی شي. دا ځکه چې اکثراً په زیات شمېر وي. کله چې یو ځای شوې اوعیې کوچنی وي، نو د جراحي عملیې په واسطه ویستل کېدای شي. (۳۴-۳۲ شکل).

د زړه د دسامونو کسبي ناروغۍ یا

Acquired Valvular Cardiac Diseases

د مترال تضیق:

د مترال د دسام کسبي ناروغتیا وي، معمولاً د زړه د روماتیک ناروغیو له کبله صورت مومي. د مترال د تضیق پېښې زیات عمومیت لري، لاکن د عدم کفایې واقعات یې هم پیدا کېږي.

رادیوګرافي ننبې:

د مترال په دسامي ناروغتیا و کې د زړه منظره په وصفي توګه وي. بدلونونه د کښې ازین د غټېدو له کبله منځته راځي او کېدای شي، چې ځینې وخت دا یوازینی بدلون وي، که چېرې د تضیق اندازه ډېره زیاته وي نو د ښي بطین د غټېدو سبب ګرځي او کله چې د عدم کفایې اندازه په پرمختللي توګه وي، نو د کښې بطین د غټېدو سبب کېږي. همدارنګه په ریبوي اوعیو چې هم بدلونونه پیدا کېږي. چې په لاندې ډول ترې یادونه کوو.

د کښې ازین د غټوالي ننبې په قدامي منظره کې عبارت دي له:

۱. د زړه په کښې پورتنۍ سرحد کې د کښې غټې قصبې څخه لاندې د

www.ketabton.com

محدبیت زیاتوالی (۳۲-۳۲ شکل). هغه ناروغانو کې د مستعرض زړه لرونکي وي نو د زړه په کښې علوي سرحد کې یې یو مستقیم خیال لیدل کېږي. چې د ریبوي شریان څخه ښکته محدبیت سره توپیر کېږي.

۲. Double Contour یا ډبل محدبیت په ښي خوا کې منځ ته راځي. ښایي ازین ډبر غټ شوی وي او په ښي خوا کې یو سرحد جوړ کړي، چې د ډبل محدبیت په څېر څرګند ښکاري. کله چې سرحد تشکیل نه کړي، نو پوره کثافت جوړوي. چې د ښي ازین سره کتل کېږي او د دې تر څنګ کثیف محدبیت منځ ته راوړي. چې ښی ازین په محدب ډول ښکاري.

۳. خلفي برخه کې په زیاته اندازه ازین غټېږي او د Carina څخه ښکته په دواړو خواوو کې د زړه کثافت زیات شوې وي.

۴. کښې غټه قصبه لوړه شوې وي.

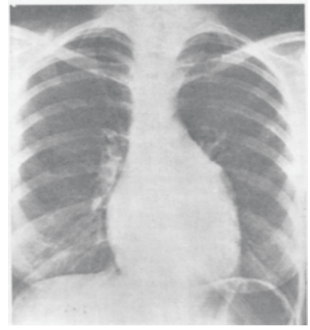

۳۲-۳۲ شکل: د مترال تضیق په دې ناروغ کې کښې اذین ډبر غټ شوی دی.

۵. په ارخیز او R. O. A وضیعتونو کې خلفي او کله کله ښي خوا ته راوتلی حالت موجود وي، چې د مرۍ د ښځایه کېدو سبب ګرځي او د باریوم په واسطه په ښه توګه کتل کېږي او دا وتیره په مرۍ کې خلفي محدبیت پیدا کوي.

www.ketabton.com

۲. په L. A. O وضعیت کې د کښې قصبې لاندې د ازین غټوالی ښکاره کېږي. د کلسیم ترسب اکثراً د متورال د سام کې موجود وي. کله کله مشکله وي، چې د سینې د رادیوګرافي په واسطه یې وویني، په غوره توګه د فلوروسکوپي په ذریعه ښکاره کېدای شي. د د سام کلسفیکیشن په عمومي توګه په تضیق دلالت کوي. په وروستیو وختو کې کله کله د سام بیضوي یا لنډ شکل غوره کوي. چې وروسته له هغې U یا نعل اس شکل اختیاروي. په دې پېښه کې د سږو په اوعیو کې فشار بدلون مومي.

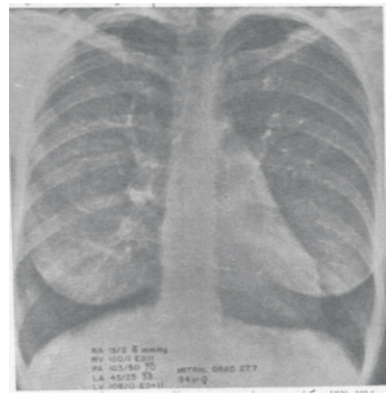

۳۷-۳۲ شکل: رییوي اوعې د متورال په تضیق کې چې د سږو د لاند ښیو برخو اوعې په تکمشي توګه او د پورتنیو برخو له اوعیو څخه کوچنۍ دي.

او وریدي لوړ فشار منځ ته راځي. چې په عمومي توګه وریدونه توسع کوي. د دې لپاره باید مقایسوي فلمونه واخیستل شي. کله چې دا لوړ فشار دوام وکړي، نو د ښکتني فص په شریانونو او وریدونو کې نقیض منځ ته راځي او د پورتني فص په اوعیو کې پراختیا پیدا کېږي. په نتیجه کې د ښکتني فص په اوعیو کې غیر معمول منظره منځ ته راځي او د لاند ښي فص اوعیې برجسته کېږي. ۳۷-۳۲ شکل).

www.ketabton.com

کله چې په مزمن شکل وریدي فشار لوړ شي، نو بین الخلالي بدلونونه پیدا کوي، چې د اوعیو خیال یې پټوي، د وریدي لوړ فشار سره د اوعیو په مخیطي نسج کې مایع ځای نیسي او لمفاتیک پراخېږي. ازیما یې بین الفصي پردې د کثیفو لیکو په شکل ښکاره کېږي. چې په مختلفو اندازه وي دا لیکې د لومړني ځل لپاره د Kerley په واسطه تشریح شوي او نومورې دا لیکې د B,A او C په نامه یادېږي. A لیکې د (۵ تر ۱۰) سانتي پورې اوږدوالي لري او د شعباتو لرونکي نه وي او په مایل ډول د پورته او بهر څخه د سږو څخه د سږو د ثروي برخو ته د باد پکې په څېر ممتدې وي.

B- لیکې په ښه توګه د سږو په ښکتنیو برخو کې د کتنې وړ وي او د پلورا تر سطحې پورې رسېږي، چې په عمودي شکل واقع وي او اوږدوالي یې د دوه سانتي مترو څخه کم وي او د مایلې رادیوګرافي په واسطه په غوره توګه کتل کېږي. د B,A لیکو یو ځایوالی د Kerley کرښو په نامه یادوي. چېښبکوي منظره لري.

د مترال عدم کفایه یا Mitral Insufficiency :

د مترال نیمګړتیا اکثراً له تضیق سره یو ځای وي، په دې دسامي نقیصه کې د کښې بطین کار زیاتېږي او د دې جوف پراختیا منځ ته راوړي. په دې حالت کې زړه کښې او ښکته خوا ته پراخېږي او د زړه کښې ښکتني سرحد ګرد شکل غوره کوي. کښې ازین هم غټېږي، چې مخکې تر یادونه وشوه. د سږو احتقان زیاتره وخت د مترال په تضیق کې صورت مومي، دا مشکله ده، چې د عدم کفایي او تضیق توپیر وکړای شو، په نسبي توګه د کښې بطین پراختیا د مترال په عدم کفایه کې

www.ketabton.com

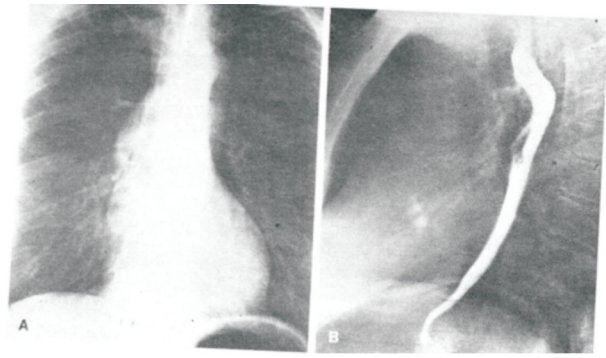

۴۱-۳۲ شکل: د ابهر Calsific تضیق. A- د ساعده ابهر پراختیا. B- په اړخیزه یا جنبي منظره کې.

په زیاته اندازه منځ ته راځي. تفریقي تشخیص یې د نورو حالاتو سره یوازې د رادیوګرافي د پاڼې له مخې مشکل کار دی.

د ابهر تضیق یا Aortic stenosis:

د زړه روماتېزمل ناروغتیاوې د ابهر د کلبي تضیق مهم سبب ګڼل شوي دي، د دې افت له کبله د کښې بطین کار او فعالیت زیاتېږي. چې په نتیجه کې د هایپر تروپي سبب کېږي او بیا د زړه اندازه نورماله څرګندېږي او یوازینۍ نښه دا وي، چې ذروه په ګرده ښکاري، کله چې پراختیا پیدا شي، کښې خوا سرحد اوږدېږي، ذروه ښکته او کښې پلو ته ځي، د ابهر قوس د نورمالې اندازې لرونکي ي. د ساعده ابهر قوس پراخه شوي، په نتیجه کې د زړه په ښي پروتني سرحد کې د محدبیت زیاتېدو سبب ګرځي. دا حالت په ښه توګه په L. A. O منظره کې د کتنې وړ وي، دا غټوالی د تضیق څخه وروسته پیدا کېږي. کېدای شي، چې د ابهر په دسام کې د کتنې وړ اندازه کلسفیکیشن موجود وي. دا حالت د فلوروسکوپۍ په واسطه لیدل کېږي. خو مشکله ده، چې د قدامي رادیو ګرافي په واسطه یې وینو، دا ځکه چې په دې وضعیت

www.ketabton.com

کې ابهر د ملا د تیر دپاسه خیال ښکاره کوي. کېدای شي، چې په ښي او یا کېڼ مایل وضعیتونو کې یې هم خیال وویني، لاکن په ارخیز رادیوګرافي کې په ښه توګه دکتنې وړ وي او دابهر د سامي ناروغتیاوو لپاره وصفي بڼه لري. (۴۱-۳۲ شکل). همدارنګه باید وویل شي، چې د د سام کلسفیکیشن د تضیق په پرمختللي حالت دلالت کوي، خاصتاً په هغه وخت کې چې په ځوانانو کې موجود وي. که چېرې ناروغ په غیر معاوضوي حال کې نه وي، نو د کلسفیکیشن د سینې د ساده رادیوګرافي په واسطه دا ښکاره کوي، چې د تګ یا نشیب لاره د 500mmHg په اندازه او یا د دې نه زیاته نه ده او د د سام څخه تېرېږي. رادیوګرافیک ننبې د ابهر په تنګښت کې ښایي تشخیص ارزښت ولري، لاکن په یو شمېر پېښو کې باید د پوره تشخیص لپاره کلینیکي ننبو ته هم د رادیوګرافي بدلونو تر څنګ ځای ورکړو.

د ابهر نیمګړتیا یا Aortic Insufficiency:

! د ابهر عدم کفایه د روماتیک تبي (Rheumatic Volvulitis) له کبله پیدا کېږي. همدارنګه بکتریال اندوکاردایتس او یوه اندازه سلفیس او ذروه د حجاب حاجز څخه لاندې خیال څرګندوي.

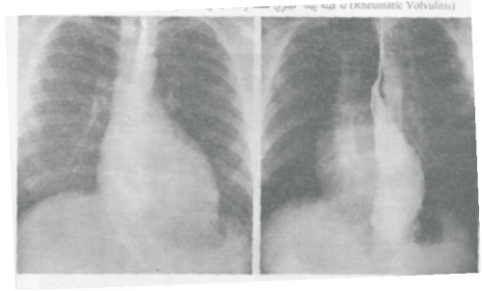

۴۲-۳۲ شکل: د ابهر بې کفایتي یا Aortic Insufficiency.

www.ketabton.com

نوټ: ارتیریوسکلرزس هم د دې پېښې د پیدا کېدو سبب کېږي. د دې د سام نیمګړتیا د کښې بطین د غټوالي سبب کېږي.

د کښې بطین ښکتنۍ برخه ګرد شکل غوره کوي، کله چې د کښې بطین غټوالی په پرمختللي توګه وي، نو پورتنۍ کښې علوي سګمنټ هم په زیاته اندازه ګرد شکل اختیاروي. وروسته له دې خلفي خوا ته غټېږي او L. A. O منظره کې د زړه خلفي ښکتنۍ برخه په ګرد خیال څرګندوي. (۴۲-۳۲ شکل). ابهر کله کله پراخه شوې وي، چې په نتیجه کې د ابهر په قوس کې محدبیت زیاتېږي او د ښي خوا قلبي سرحد سره توپیر کېږي. د ابهر قوس تل برجسته وي، زړه په پرمختللي ډول غټېږي او کله کله یې د Cprbovinum په نامه یادوي. په هغه صورت کې چې د ابهر د سامي ناروغتیاوې د زړه د عدم کفایي سبب شي. نو د رییوي نسج احتقاني ننبې منځ ته راځي او په قسمي توګه د مترال عدم کفایه پیدا کېږي، چې د ازین د غټوالي سبب کېږي.

رییوي د سامې ناروغتیاوې یا Pulmonary Valvular Diseases:

رییوي تضیق معمولاً یوه ولادي انومالي ده. رادیوګرافیک ننبې یې مخکې څېړل شوې دي. د رییوي د سام عدم کفایه یوه نادره پېښه ده، خو چې پیدا شي، نو معمولاً په کسبي توګه وي، په عمومي توګه د اندوکردایتس له کبله دا پېښه په د سام کې صورت مومي، چې سمپتیک وصف لري، د ښي بطین غټوالی منځ ته راځي او په رییوي شریان کې ښایي غټوالی صورت ومومي.

***

www.ketabton.com

د ترایکسپډ دسامي ناروغتیاوې یا Tricuspid Valvulr Diseases:

د دې دسام کسبي ناروغتیاوې نادرې وي خو کې دی شي، چې دا دسام د روماتیک ناروغتیاوو په واسطه اخته شي. په نسبتي توګه د ترایکسپډ د دسام عدم کفایه په ښي بطین کې په پرمختللي ډول غټوالی یا پراختیا منځ ته راوړي. د دې دسام په ناروغتیاوو کې ښي ازین هم غټوالی پیدا کوي، چې ښایي په پرمختللي ډول وي. دا غټوالی د زړه په ښي خوا کې څرګند ېږي، چې په نتیجه کې د زړه په ښي لاند ښي سرحد کې محدبیت زیاتېږي. په L. A. O او قدامي وضعیتونو کې ښي خوا قوس ښایي د اوږې یا Shoulder په څېر خیال ښکاره کړي او د دې او ساعده ابهر تر منځ راویي حالت کتل کېږي، چې د ښي ازین په پرمختللي غټوالي او ترایکسپډ دسام په ناروغتیاوو دلالت کوي. د سفلي او علوي اجوف ورید هم غټېږي.

Cor-pulmonal:

دا حالت عبارت دی، د ښي بطین د هایپرتروپي څخه چې ښایي د زړه د ښي خوا د عدم کفایي له کبله پیدا شوی وي.

رادیوګرافیک ښې:

دا ضروري نه ده، چې زړه غټ شوی وي او په قدامي منظره کې تل عمودي بڼه غوره کوي او په کوچنی او ګرد شکل وي. په کښه خوا کې د ریبوي شریان قوس په برجسته شکل وي، ورسره یو ځای په دواړو خواوو کې د ثروي شریانونو خیال زیاتېږي. ریبوي قوس هم پراخېږي، چې دا په ښي قدامي مایله منظره کې په ښه توګه د کتنې وړوي. د

www.ketabton.com

رییوي شریانونو په جدارونو کې یوه اندازه توپیري حالت موجود وي، ثروي شریانونه غټ شوي وي، د منځني او محیطي برخو شریانونه په جدراونو کې د ثروي شریانونو په نسبت یو سریع بدلون د کتنې وړ وي. کله چې د ښې بطین هایپرتروپي په زیاته اندازه وي او په قدامي کښه مایله منظره کې د زړه د ښي قدامي برخې خوا ته فکر کېږي. په دې پېښه کې کښې ازین او کښې بطین نه غټېږي، رییوي امفزیما اکثراً موجوده وي او ښایي په پرمختللي ډول وي.

www.ketabton.com

د ميوکارديوم ناورغۍ

Cardiomyopathy

د پتوفزيولوژيک له نظره په درېو غټو ګروپونو وېشل شوي دي:

1. Congestive myopathy
2. Constrictive myopathy
3. Obstructive myopathy

انتاني ميوکاردايتس يا Infectious Myocarditis**:**

د عضلې نقيصي له کبله په مختلفو درجو پراختيا په زړه کې صورت مومي، کېداى شي، چې په چټکۍ سره پرمختګ وکړي او په زياته اندازه غټوالي په زړه کې منځ ته راشي او د پريکارډ د انصباب پيدا کړي، چې اکثراً موجود وي، خو د انصباب اندازه معمولاً په کوچني توګه وي. د راديوګرافي د کليشې پر مخ زړه په عمومي توګه غټ شوى وي.

Obstructive myopathy:

د اندوکاديوم او ميوکارديوم د ارتشاحي افاتو څخه منځ ته راځي، د راديوګرافي د کليشې پر مخ زړه غټ شوى او په ښي ازين کې هم پراختيا موجوده وي د پريکارد انصباب اکثراً منځ ته راځي. ښي بطين په کوچني اندازه وي، کله چې کېڼ بطين اخته شي، رييوي وريد لوړ فشار او مترال د دسام عدم کفايه پيدا کېږي، چې د دسامي ناروغتياوو سره ورته والى لري.

د زړه تومورونه يا Tumours of the heart:

په لومړني توګه د زړه سليم او خبيث تومورونه په نادر ډول دي.

www.ketabton.com

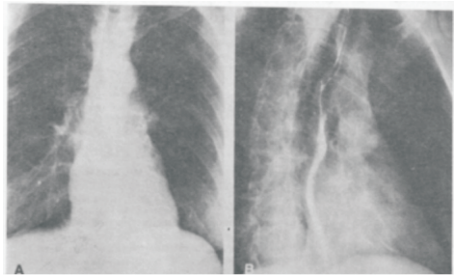

۴۸-۳۲ شکل: A او B د کښې ازین Maxoma د B په کلیشه کې چې قدامي مایله منظره څرګندوي. د غټ شوي ازین په وسیله د مري بې ځایه کېدل څرګندېږي.

هغه تومورونه چې زیاتې پېښې یې لیدل کېږي، عبارت د Fibrosis Rhabdomyoma, Myxoma او Rhabdosar Coma څخه دي 57% پېښې په کښې ازین کې پیدا کېږي او Septum څخه منشا اخلي، دی د Oval د فوحي سره نژدې وي. د Myxoma رادیوګرافیک نښې ښایي د مترال یا ترایکسپېډ د تضیق سره ورته والی ولري. د کښې ازین مکزوما ښایي په هغه صورت کې چې د روماتیک تبي تاریخچه موجوده نه وي. د مترال د تضیق سره غلطي پیدا کوي، (۴۸-۳۲ شکل). ښې ازین مکزوما ښایي د رادیوګرافي د نظر د ترایکسپېډ د تضیق سره ورته والی ولري.

***

www.ketabton.com

د پریکاردیوم ناروغتیاوې

Pericardial effusion یا د پریکارد انصباب:

پریکاردیوم یوه نری پرده ده، چې په ځانګړې ډول نه لیدل کېږي، دا ځکه چې کثافت یې د مجاور زړه سره شباهت لري. په نسبي توګه د الاستکي خاصیت لرونکي ده، په هغه صورت کې چې په چټکۍ سره پکې مایع پیدا شي، نو په زړه فشار واردوي او په وظیفه کې یې بدلون منځته راوړي، چې په پای کې ښایي د مړینې سبب شي، د رادیوګرافي د کلیشې پر مخ هغه وخت خیال ښکاره کوي، چې د انصباب اندازه د ۴۰۰ یا ۵۰۰ سي سي پورې ورسېږي. که چېرې د مایع اندازه له ۳۰۰ سي سي څخه کمه وي، نو د تشخیص وړ نه ده، دا ځکه چې د زړه قوسونو کې بدلون منځ ته نه راوړي.

رادیوګرافیک ننبې:

د زړه اندازه غټه او د مایع مقدار پورې اړه لري. په قلبي وعایي منظره کې هم بدلون په متوسطه توګه وي، نو قلبي کبدي زاویه د نورمال حالت په نسبت تیره وي او عمودي قطر سره په واضحه ډول د توپیر وړ وي، د مایع په پرمختللي ډول زیاتوالي د ساده رادیوګرافي پواسطه کتلې شو.

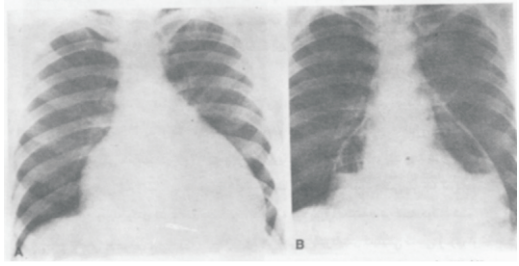

۵۳-۳۲ شکل: Pericardial effusion . A- د زړه منظره غټه څرګنده ېږي. سږې

نسبتاً پاکې دي او پلورل ایفیوژن نه څرګندېږي. دوه میاشتې مخکې د زړه اندازه نارمل وه. B- دا تصویر د Pericardial tap وروسته اخیستل شوي وي. یو څه مایع ویستل شوې ده او وروسته هوا زرق شوی، چې د Pericardial wall پیړوالی څرګند شي.

(۵۳-۳۲ شکل) د فلوروسکوپي پواسطه د زړه په نبضانونو کې کمښت یا بدلون لید ل کېږي، همدارنګه د زړه خیال د ولاړې یا ملاستې په وضعیتونو کې متغیر شکل وي. دا ټینبه هغه وخت کتلې کېږي. چې په زیاته اندازه مایع موجوده وي او د زړه قوسونه یې محوه کړي وي، د زړه غټوالي د میوکارد په عدم کفایه کې هم منځ ته راتلی شي او د پریکارډ د انصباب سره ورته والي لري، په دې ناورغانو کې د نبضانونو قدرت یا اندازه کې هم کموالی پیدا کېږي. دا ځکه چې په میوکارد کې ضعیفي منځ ته راځي.

Mellins او د هغې ملګرو په سپیو باندې تجربې سر ته رسولي دي. هغوی په دې تجربو کې څرګنده کړه، چې د مایع راټولېدل په قدامي جنبي او علوي برخو کې صورت مونډلی وو، لیکن د پریکارډ په خلفي قسمت کې مایع څرګنده نه شوه، د دې دلیل دا دی، چې د پریکارد انصباب د زړه په نبضانو په قدامي برخه کې اغېزه نه کوي، د دې ټینبې څخه په ځو ناروغانو کې یادونه شوېده او ټینآیي حقیقت ولري.

Cineradiography (هغه معاینه ده، چې د فلوروسکوپي سکرین د پاسه د حرکاتو منظره یې تثبیت کوي). پواسطه ټینایي په قدامي برخه کې په جنبي وضعیت کې نبضانونه کم یا هېڅ موجود نه وي، لاکن په خلفي برخه کې په نورما شکل وي او د هغه مري پواسطه ټینکاره کېږي. چېد باریوم پواسطه ډکه شوې وي.

www.ketabton.com

التصاقي او انقباضي پریکاردایتس:

Adhesive and constructive pericarditis

التصاقي پریکاردایتس پرته له انقباض څخه معمولاً کمي کلینیکي نښې لري. د پلورا او پریکاردیوم تر منځ التصاق ښایي، د زړه به خیال کې بدلون منځ ته راوړي، د پریکارد د انقباضي شکل سبب ښایي، خرګند نه وي. همدارنګه یو شمېر امکانات موجود، لکه: انتان او ترضیض چې د دې پېښې پیدا کېدو سبب کېږي.

په دې ناروغۍ کې کلینیکي نښې په پرمختللي شکل وي، خو رادیولوژیکي نښې دومره بارزې نه وي. زړه تل نورمال او یا کوچنی وي او په غټو اوعیو کې غټوالی پیدا کېږي. د فلوروسکوپي په وسیله په نبضانو کې کمښت صورت مومي. ښایي په پریکاردیوم کې کلاسیفیک پلک پیدا شي، چې د ساده رادیوګرافۍ په واسطه د کتنې وړ وي، خاصتاً په اړخیزه منظره کې په ښه توګه د فلورسکوپي په وسیله وکتل شي، خو د CT په واسطه په زړه پورې معلوماتو تر لاسه کولای شو. زړه په کلسمي پوښ کې پروت وي، په هغه ناروغ کې چې د پریکاردایتس کلینیکي نښې ولري او کلسفیکیشن په کې موجود وي، نو د دې ناروغۍ تشخیص ټاکلی شو.

***

www.ketabton.com

د هډوکو رادیولوژیک ناروغتیاوو مطالعه

Radiologic Study of the bones

په عمومي ډول د ټولو هډوکو د کتنې لپاره په دوه ډول رادیوګرافي اخیستل کېږي، چې یوه یې قدمي خلفي A+P او بله یې د اړخیز یا Lateral وضعیت څخه عبارت ده، چې د مفصلونو د منځ فاصلو د کتنې لپاره اړخیزه رادیوګرافي د زیات اهمیت وړ ده.

کله چې په یو هډوکي کې مات شوي یا مشکوک حالت پیدا شي، نو باید کې لاندې پوښتنې فکر ته راوړو:

۱. آیا کسر موجود او که نه ؟

۲. که چېرې کسر موجود وي، کوم ډول دی؟ د رادیولوژي له نظره کسرونه په لاندې ډول وېشل شوي دي:

۱. Transverse

۲. Ovlique

۳. Spiral

۴. Avulsion

۵. Pathologic

۶. Green Stick

۷. Impacted

۳. د کسر عمر، Calus شته او که نه؟

۴. د کسر وضعیت: تل باید د مکسوره برخې اړخیزه او قدامي خلفي رادیوګرافي واخیستل شي او هم یې د وضعیت تغیز او مسیر وټاکل شي.

www.ketabton.com

خلع یا Dislocation**:**

خلعې اکثراً د Avulsion له کسر سره یو ځای لیدل کېږي. د حرقفي فخذي مفصل ولادي خلعې په ښځو کې زیاتې لیدل کېږي. **۵:۱** کې تشخیص یې باید په ډېره چټکی په لومړیو پړاوونو کې اجرا شي؟

اوستیو میالایتس (Osteimylitis**)**:

د Pyogenic micro organism له کبله په هر عمر کې او په مختلفو هډوکو کې زیات منځته راتلای شي او په حاد او ځنډنی ډول لیدل کېږي. رادیولوژیک بدلونونه یې امکان لري، چې وروسته له ۲- ۳ اوونیو راښکاره شي او په لاندې ډول دي:

۱. Periost برجسته معلومېږي.

۲. په اخته وي هډوکي کې Osteoporosis لیدل کېږي.

۳. په رخوه اقسام کې پرسوب موجود وي.

۴. په اخته شوي ځای کې د هډوکي تخریبات لیدل کېږي.

۵. معمولاً Epiphysis له برخې څخه نه تېرېږي.

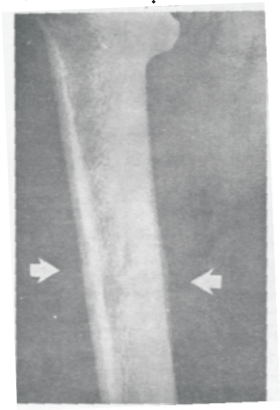

۵-۲ شکل: د وروون یا فخذ د هډوکي په منځنی برخه کې حاد التهاب لیدل کېږي.

www.ketabton.com

دا د یو کاهل اکسري ده، چې د اعراضو له پیل څخه یوه اوونۍ وروسته اجرا شوې ده. په اخته شوي ځای کې په کمه اندازه غیر منظم Demineralization او په کمه اندازه د پیریوست Calcificationموجود دی.

۶. د Sequeseration جوړښت منځ ته راوړوي او هډوکي له مجاورو برخو څخه کثیف یا Dens معلومېږي.

۷. Involucrum (غلاف) جوړښت لیدل کېږي. (۵ - ۲ شکل).

Osteomalacia

دا پېښه د کلسیم او فاسفورس د نیمګړي اندازې څخه پیدا کېږي، چې زیات اسباب لري. په لویانو کې د عضمي سیستم په برخه کې په عمومي توګه د منرالي موادو کمښت صورت مومي. د Demenralization د وتیرې له کبله د هډوکو منظره زېرې او د Rickets په څېر وي. دا وتیره په غیر منظم ډول د عضمي متبارزاتو له منځه تللو په وسیله پیدا کېږي. په عمومي شکل د هډوکو د تبارزاتو اندازه کمه شوي وي، اوستیوپوروزیس څخه وروسته په متناظر ډول د منرالونو کموالی پیدا کېږي. کله چې دا وتیره د زیات وخت لپاره دوام وکړي، نو د هډوکي خیال د تراش شوې ښیښې یا Ground glass په څېر ښکاره کېږي. کوتکس نری شکل غوره کوي، په دې حالت کې د اوستیوپوروزي Osteoporosis تو پیر له Osteomalacia نه شو کولای. کاذب کسرونه په اوستیوملاسیا کې په زیاته اندازه منځ ته راځي، په یو سمېر نورو حالاتو کې هم کېدای شي. د درزونو یا چاودونو په څېر نقیصې وي. په درزي یا فیسوري ډول غیر کلسفاید شوي کسرونه په کتف، ورون (فخذ) ورمېړ، پوښتیو، عجان او مړوند کې کتلای شو، چې دا ډول فیسورونه یا درزونه کله کله د Lesser's zonen's په نامه یاد ېږي، ځرنګه چې دا حالت د Milk man له خوا

www.ketabton.com

تشریح شوی دی، نو د نوموړي د سندروم په نامه یاد ېږي.

د بندونو روماتېزمل ناروغی:

Rheumatoid Arthritis زیاتره مخکې له ۴۰ کلنۍ څخه یې پېښې کتل کېږي، چې زیاتره یې په ښځو کې موجود وي. په دې ناروغي کې د لاس واړه بندونه اخته کېږي او رادیولوژیک بدلونونه یې په لاندې ډول دي:

۱. د بندونو شاوخوا رخوه اقسام پرسېږي.

۲. په هډوکو کې د Osteoporosis منځ ته راځي.

۳. بین المفصلي مسافې کوچنۍ کېږي.

۴. د مفصل سطحې پر مخ تخریبات منځ ته راځي.

۵. په اخته شوي مفصل کې بې ځایه کې دل هم کتل کېږي. (۱۰-۹ شکل).

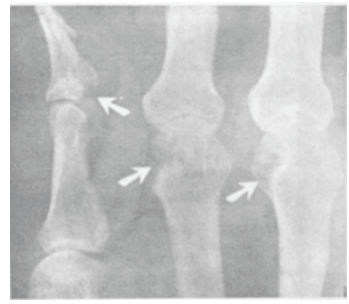

۱۰-۹ شکل: Rheumatoid Arthritis کې د دویم او درېم میتاکارپ په سر او د غټې ګوتې په اخري Phalanx کې تخریشات لیدل کېږي.

www.ketabton.com

توبرکلوزيک او ترايتس يا TB Arthritis:

پېښې يې په افغانستان کې زياتې دي. پيل يې په بندونو کې د غشاء سره نږدې صورت نيسي او انتان په ۷۵ سلنه پېښو کې د ونينې له لارې د سږو څخه بندونو ته رسېږي. (زياتره په کوچنيانو کې).

TB Arthritis زياتره په حرقفي يا زنګانه او مړوند مفصلونو کې ځای نيسي راديولوژيک ننبې يې په لاندې ډول دي:

۱. په هډوکو کې Osteoporosis ليدل کېږي.

۲. مفصلي مسافه کوچنۍ کېږي.

۳. په مفصلي سطحه باندې Erosin تخريشات ليدل کېږي.

۴. رخوه اقسام پرسېږي.

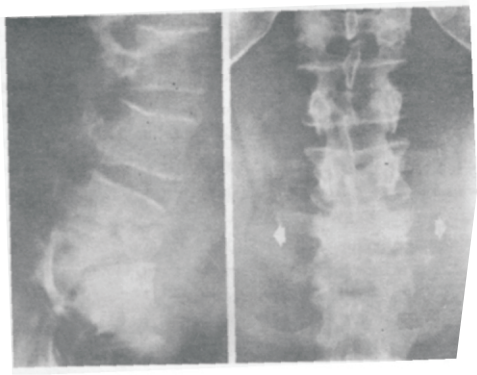

۲-۹ شکل: د ملا د تير نرۍ رنځ د ملا د تير راديوګرافي په قدامي، خلفي او اړخيزو وضعيتونو کې اجرا شوې ده، په لومړۍ او دويمه قطنۍ فقراتو کې پرمختللي تخريب موجود دي، بين الفقري دسکونه بيخي له منځه تللي. سواس د عضلې بهر خوا ته راوتل د ابسي په جوړښت دلالت کوي. (غشي).

بايد له Septic Arthrits سره يې تفريقي تشخيص اجرا کړل شي. (۲-۹).

www.ketabton.com

Ricket: د ویتامین D د کموالي له کبله منځ ته راځي. او رادیولوژیک نښې د لاس په بندونو کې په نښه ډول کتلی شو:

۱. Metaphysis په پراخه شکل خیال څرګند ښکاري.

۲. غضروفي برخه پلنه شوي وي.

۳. Epiphysis په منځني برخه کې د هډوکو جوړښت په ځنډني ډول صورت مومي.

۴. د هډوکو اخرنۍ برخه د پیالې په شکل خیال ښکاره کوي، چې د Cuping په نامه یې یادوي.

Scurvy: د C vit د کموالي څخه پیدا کېږي او رادیولوژیک تغییرات یې په لاندې ډول څرګند ښکاري:

۱. د اوږدو هډوکو منظره د تباشیري ښیښې په شکل وي، چې دا حالت د Demenralization له کبله منځ ته راځي.

۲. Cortex په نري ډول خیال ښکاره کوي.

۳. د اوږدو هډوکو په نهایاتو کې یو کثیف نری سرحد لیدل کېږي.

۴. د Periost لاندې هیماتوم موجود وي، چې د تداوۍ په واسطه ورو ورو له منځه ځي.

د هډوکو تومورونه (Bons Tumors) :

په ابتدایي ډول په هډوکو کې تومور په نادر ډول پیدا کېږي، لیکن یو ځایوالي کې د نورو آفتونو سره زیاتره لیدل شوي دي. نو له دې کبله د هډوکو د تومورونو په هکله لاندې سوالونه باید مطرح شي:

۱. ایا آفت چې په هډوکو ځای نیولی تومور دی او که نه؟

۲. که چېرې تومور وي سلیم دي که خبیث؟

د تومور د تشخیص په برخه کې باید د Clinician، پتالوژیست او

www.ketabton.com

رادیولوژیست په منځ کې اړیکي موجودې وي، چې حقیقي تشخیص په ښه توګه وټاکل شي. سلیم تومور د یو کپسول په واسطه احاطه شوي وي او که پتالوژیک کسرونه پکې نه وي حدود یې په واضح ډول څرګند بدای شي او Cortex یې جوړوي، د خبیث تومور سرحد په ښکاره توګه نه وي د حملې په څېر پیل کوي او رخوه اقسامو ته تجاوز کوي. د هډوکو تومورونه په وړو ماشومانو کې کمې پېښې منځ ته راوړي.

د هډوکو کیست Cyst of the Bone:

وقوعات یې د فخذ، قصبې او عضد په هډوکو کې زیات دي او رادیولوژیک بدلونونه یې په لاندې ډول وي:

۱. د یو دایروي خیال په څېر تظاهرات لیدل کېږي.
۲. د نوي سکلروزینګ Sclerosing سرحد لرونکي وي.
۳. Epiphysis د خط څه نه تېرېږي.
۴. معمولاً د یو جوف په څېر وي.
۵. پتالوژیک کسرونه په کې په زیاته اندازه منځ ته راځي.
۶. د دې ناروغۍ وقوعات زیاتره په کوچنیانو کې لیدل کېږي.

Gaint cell tumor

د (۳۰–۴۰) کلنۍ پورې یې پېښې کتل کېږي او ښایي په موضعي ډول وي، د Radius په ښکتنیو برخو کې ځای نیسي. %(75) (۷–۸)

رادیولوژیک تغیرات یې په لاندې ډول دي:

۱. اخته شوی ځای د پوکنۍ په څېر وي.

www.ketabton.com

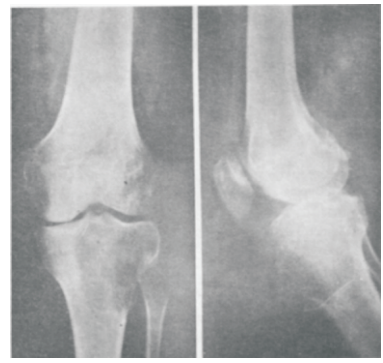

۸-۷ شکل: د قصبي د هډوکي د اخرنۍ برخې Gaint cell tumor قدامي (کښنه) او اړخیزه رادیوګرافي (ښي).

۲. په کمه اندازه یې حدود ټاکل کېدای شي، لیکن د کپسول په داخل کې نه وي.

۳. د Periost عکس العمل موجود نه وي.

۴. Cortex په منسط ډول ښکاري او ښایي تخریبات هم په کې موجود وي.

خبیث تومورونه Malignant tumors:

۱. Osteogenic Sarcoma: دا تومورونه په ابتدایي ډول د پرانشیمي برخې څخه پیل کوي او واقعات یې په نارینه و کې نسبت ښځو ته زیات دي، د (۱۵-۲۰) کالو پورې عمر کې زیات منځ ته راځي، دا تومور زیاتره د فخذ د هډوکو په ښکتنیو برخو کې د قصبې او عضد په پورتني قسمت کې ځای نیسي، په موضعي ډول درد او پړسوب پیدا کوي، که چېرې د تومور وده پر مختګ وکړي وزن بایلل او په تالي ډول د انیمیا سبب ګرځي، د دې مختلف ډولونه عبارت دي، له: Sclerosing, Osteolytic او ....Mixed څخه په عمومي ډول یې رادیولوژیک بدلونونه په لاندې ډول دي:

www.ketabton.com

۱. د هډوکو نارمل ساختمان له منځه تللی وي.
۲. Cortex له منځه ځي او رخوه اقسامو نه تجاوز کوي.
۳. په رخوه اقسامو کې دا تومور د برس په څېر خیال ورکوي، کله کله د رادیوګرافي په پاڼه کې د یو مثلث په څېر خیال څرګندوي. چې د Codman Triangle په نامه یادیږي.

Chandro Sarcoma

دا تومور په هر عمر کې پیدا کېدای شي نارینه او ښځې په مساوي ډول اخته کوي او رادیولوژیک ننبې یې په لاندې ډول دي:
۱. په هډوکو کې تخریبات موجود وي.
۲. تکلسي ناحیې د Pachy په شکل موجود وي.
۳. معمولاً د Codmans مثلث په څېر نه وي.
۴. په Periost کې زیاتره عکس العمل نه لیدل کېږي.
۵. ډېر چټک پرمختګ نه کوي.

Endotheleoma او Ewing Tumors:

زیاتره په هغه خلکو کې پیدا کېږي، چې عمر یې د (۳۰) کالو څه کم وي، نارینه د ښځو په نسبت زیاتره اخته کوي رادیولوژیک ننبې یې په لاندې ډول دي:
۱. د هډوکو له مخ یا مغز (Bone mrrow) پیل کوي.
۲. Periost په طبقوي شکل خیال ښکاره کوي او د پیاز په څېر ښکاري.
۳. اکثره وخت Codmans مثلث جوړوي.
۴. زیاتره د هډوکو د Metaphysis په برخه کې لیدل کېږي. (۲۱-۷ شکل).

www.ketabton.com

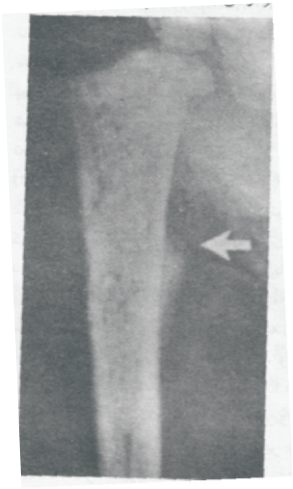

۲۱-۷ شکل: د یوه کوچني د مړوند هډوکي په Ewing's په تومور اخته شوي، چې د Codman مثلث یې هم جوړ کړي.

تفریقي تشخیص یې د Osteomyalitis سره مشکل دي، البته بیوپسي او سیستمیک اعراض یې په تشخیص کې مرسته کوي انزار یې ډېر خراب دي، د شعایي تداوی په واسطه څه نا څه نتیجه ورکوي، لیکن معمولاً موقتي وي.

Osteochodroma:

په دې پېښه کې په عمومي توګه غیر نورمال حالت د غضروف یا هډوکي په وده یا پرمختګ کې موجود وي په دوو غټو برخو وېشل کېږي.

۱. د اسکلیت په غضروف او الیافي برخو کې بې نظمي او نه جوړېدل.

۲. د هډوکو په کورتیکل او دیافیزیل ساختمانونو کې د کثافت غیر نورمال حالت.

www.ketabton.com

Mesomelie Dysplasia (Nievergelt Syndrome)

دا سندروم په دوارفیزم متصف دي او په وصفي توګه په سفلي اطراف کې لنډوالی موجود وي، خاصتاً په قصبه کې چې زیاتره وخت په پر مختللي ډول د سوي شکل لرونکي وي او په کنارونو کې اکسوستوزس منځ ته راځي، همدارنګه په غیر وصفي ډول Club foot سوي شکل هم موجود وي. د ښنګري بند د توپ په څېر منظره غوره کړي وي ، دا وتیره په علوي اطرافو کې په کمه اندازه تاسیس کوي.

Von Recklinghausens Diseases (Neurofibromatosis):

دا ناروغي لومړی پلا د Von Recklinghausen لخوا په ۱۸۸۲ کال تشریح شوه، دا د عصبي سیستم د تقویه کونکي نسجونو ناورغی ده، همدارنګه د پوستکي تومورونه هم په کې زیات پیدا کېږي، کېدای شي، چې نور سیستمونه هم اخته شي. چې عبارت د اندوکراین، هضمي جهاز او د اسکلیت څخه دي. په دې نارغی کې کیفوزس د ملا په تیر کې په زیاته اندازه پیدا کېږي. همدارنګه سکولیوزس هم منځ ته راتلای شي. فقره اکثره وخت په جدا شوي یا فانه مانند ډول وي. پښتی نري حالت غوره کوي، نیروفایبروما په هډوکو کې د تور خیال د پیدا کېدو سبب ګرځي.

Metaphyseal Dysplasia (pyles Diseases, Craniometaphyseal Dysplasia):

دا ناروغي زیاتره وخت د ورنونو په ښکتنیو برخو او د قصبي هډوکو په نهایاتو کې تاسیس کوي او د Club منظره غوره کوي. د هډوکو د نهایاتو کورتکس نري شوي وي او د هډوکو د کسر لپاره مساعد وي په پوښتیو ترقوو عجان او حوصلې په هډوکو کې زیات

www.ketabton.com

پېړوالی پیدا کېږي. او ښایي فقرات په کمه اندازه پلن شوي وي، په قحف کې د اوربیت دپاسه راوتلی حالت موجود وي او کله کله د سر په قبه کې زیات تعضمي حالت موجود وي.

Endosteal Hyperstosis (Olliers Diseases):

په دې ناروغي کې په متناظر ډول د سر ژامه او ترقوو کې د سکلروزس وتیره لیدل کېږي. همدارنګه د اطرافو د هډوکو د دیافیزس په برخو کې هم دا وتیره منځ ته راځي. کورتکس کې پېړوالی صورت مومي، لیکن د هډوکو قطر نه زیاتېږي. د ترقوو د هډوکو د متوسطو برخو په قطر کې زیاتوالی منځ ته راغلي وي.

Enchondromatoisis (Olliers Diseases):

په دې ناروغۍ کې د هډوکو په نهایاتو کې غیر منظم او د Club په څېر پراختیا منځ ته راځي. دا ازموینه په تور شکل خیال څرګندوي او په وصفي توګه په نقطوي شکل کلسفیکیشنونه موجود وي. یو شمېر واقعاتو کې دا افات په یوه طرف کې او یا په دواړو خواوو کې وي، دې ناروغۍ ته Olliers نوم هم ورکړ شویدی، کېدای شي، چې د عضویت یوه خوا د بلې خوا په نسبت په زیاته اندازه اخته شوي. د فخذ او قصبي هډوکي په دې ناروغي اکثره اخته کېږي. د اپیفیزس برخې نه اخته کېږي. د ملا تیر او قحف معمولاً په نورمال ډول وي.

Cushings Syndrome:

دا سندروم د سترویید د زیات افراز او یا تطبیق څخه پیدا کېږي. چې په نتیجه کې په هډوکو کې Demenralization منځ ته راځي. خاصتاً په فقراتو کې، چې په پای کې د فقراتو په جسمونو کې کسرونه او سوي اشکال تاسیس کوي. همدارنګه په پوښتیو کې هم کسرونه

www.ketabton.com

پیدا کېږي. په حوصله او عجان کې هم کسرونه پیدا کېدای شي، د ورون د هډوکي په راس کې احتقاني تنخري وتیره صورت مومي.

همدارنګه د عضد د هډوکي په راس کې هم د سترویید د اختلاط له کبله دا پېښه پیدا کېدای شي. پوره سبب یې تر اوسه څرګند نه دی. د مټ د سر اسکیمیک ناروغی رادیولوژیک منظره عبارت د کثافت د زیاتوالي یا Sclerosis وتیرو څخه دي، چې په دې برخو کې منځ ته راځي.

Hyperparathyroidism:

دا پېښه په لومړي او تالي ډول منځ ته راځي. په لومړني ډول کې د پاراتایرویډ هرومرو افرازات زیات او د دې برخې د تومور له کبله صورت مومي. معمولاً په ځانګړي ډول ادینوما او کله کله په ګڼ شکل وي او کارسینوما په نادره توګه وي. په 10% پېښو کې افراز ډېر زیات چې په نتیجه کې په ګڼو غدا واتو کې هایپرپلازما منځ ته راځي. په دې مرضي وتیره کې د پښتورګو ډبرې او په پښتورګو کې کلسفیکیشن صورت مومي. د دې ناروغۍ اساسي کلینیکي تظاهرات عبارت له: پولي تناسلي ډبرو څخه دي. همدارنګه پیپتیک قرحې او د پانقراس التهاب هم منځ ته راوړي. پوره تشخیص د بیوشمیک کتنو په اساس ټاکل کېږي.

Acromegaly

په دې ناروغۍ کې په هډوکو کې اوږدوالی نه پیدا کېږي. په دې شرط چې ناروغۍ وروسته د هډوکي د اندوکاندرال د توقف څخه پیدا شوی وي. په اسکلیت کې زیات بدلونونه منځ راځي، چې په وصفي توګه وي.

www.ketabton.com

قحف:

په دې ناروغۍ کې په دماغي هډوکو کې ځانګړي بدلونونه صورت مومي او په زیاتو ناروغانو کې ترکي زین (ترکی سرج) پراخه شوی وي، چې دا حالت د ایزونوفیلیک ادینوما له کبله منځ ته راځي. د د قحف هډوکي پېړۍ او کثافت یې زیات شوی وي.

اوږده هډوکي:

په اکرومیګالۍ کې اخري فلانج (Phlang) پراخه شوی وي، په رخوه اقسامو کې هایپر تروپي موجوده وي، په ځینو ناروغانو کې بین المفصلي برخې پراخه شوي وي، چې په ښه توګه یې په میتاکارپو فانجیل بندونو کې کتلای شو.

فقرات:

د فقراتو قدامي خلفي قطر په اکرومیګالي کې زیاتېږي، خاصتاً په صدري فقراتو کې Scalloping حالت په قطني فقراتو کې موجود وي.

د سربو تسمم Lead poisning:

سرب د کاهلانو په هډوکو کې ځای نیسي او د رادیوګرافیک بدلونونو سبب ګرځي، د سربو تسمم مخکې له دې چې د اندوکاندریال عضمي وده بشپړه شي منځ ته راځي. نو په پوره اندازه تغییرات پیدا کوي او د کتنې وړ وي، کثیف مستعرض خطونه د اوږدو هډوکو په میتافیزس کې منځ ته راځي، چې د Lead lines په نوم یاد ېږي. همدارنګه د پلنو هډوکو په څنډو کې هم دا وتیره پیدا کولای شي، لکه: د حرقفي په هډوکو کې دا لیکي وروسته له دې میاشتو کتلای نه شو، په هغه صورت کې چې د دې پېښې موضوع مطرح شي، نو د زنګانه رادیوګرافي استطباب لري، په هغو کوچنیانو کې چې د سربو له کبله

www.ketabton.com

دماغي افت پیدا شوي وي، په هډوکو کې یې د سربو لیکې کتلای شو.

د ګوشر او نیمان پیک ناروغي – (Gaucher's and Niemann Pick diseases)

دا ناروغي توموري پېښه نه ده، بلکې میتابولیک بې نظمي ده. په دې ناروغۍ کې توري ډېر زیات غټ شوي او ینه هم په منځني اندازه لویه شوي وي، د هډوکو په کورتیکس کې تخریشات موجود وي، چې له میالوما سره ورته والی لري.

په یو شمېر پېښو کې په عمومي توګه Demenralization موجود وي، فقرات هم په دې ناروغۍ کې اخته کېږي. چې ښایي کولیس په یوه اندازه یا زیاتو جسمونو کې منځ ته راشي. په اوږدو هډوکو کې هم نقیصې منځ ته راځي. چې له میتاستاز سره ورته والی لري.

Sick cell Anemia: په دې ناروغۍ کې رادیوګرافیک بدلونونه کټ مټ Cooley's انیما ته ورته وي. هډوکي له منځه تللي وي او کثافت یې کم شوی وي، د هډوکو ترابیکولار منظره زیاتره وخت ډېره نازکه شوې وي او په پای کې د هډوکو احتشا صورت مومي. په نوي زېږېدلي ماشوم کې احتشا د لاسونو او پښو په کوچنیو هډوکو کې منځ ته راځي. (د لاسونو او پښو سندروم) د التهاب او احتشا پښې دواړه پیدا کېږي. کله کله سکستریشن هم لیدل کېږي، په لوي کوچنیانو کې د هډوکو احتشا په زیاته اندازه لیدل کېږي.

Osteomomyelitis د دې ناروغۍ مهم اختلاط دی، چې ښایي په هډوکو کې پیدا شي.

www.ketabton.com

Hemolytic anemia

د دې ناورغۍ څو ډوله موجود دي، خو د رادیولوژي له نظره یې د Sick cell Anemia مهمه ده، چې مخکې تر یادونه شوې ده.

www.ketabton.com

د قحف یا کوپړې رادیولوژي

نورمال:

په نورمال حالت کې د قحف او ترکي زین (ترکي سرح) نورمالي منظرې په (a۱-۱۵ شکل) کې ښودل شوي دي. CT او MRI د دماغ د زیات شمېر افاتو په تشخیص کې مرسته کوي. ساده رادیوګرافي د قحف د هډوکو د څرګندولو لپاره لارښونه کوي، خاصتاً د کسرونو په برخه کې همدارنګه Arteriography د یو شمېر غیر نورمالو حالاتو لپاره تشخیص کوونکې ده. په نورمال حالت کې د سر کوپړې له کلکو هډوکو څخه جوړه شوې ده او اسفنجي هډوکي د دې په منځ کې ځای لري. چاودونه یا Sutures د کتنې وړ وي، کله چې سره فیوز هم شي، د لیدلو وړ نه وي او باید د کسر سره مغالطه نه شي. د Pineal غدې کلسیفاید شوی حالت د ساده رادیوګرافیو پواسطه کتلای شو او په منځني لیکه کې ځای لري، دعمر د تېرېدو سره سم د اکلسفاید شوی حالت هم پرمختګ کوي. په ماشومانو کې په نادره توګه کلسفاید کېږي او د % 60 واقعات یې په کاهلانو کې منځته راځي.

د ساده رادیوګرافیو پواسطه د داخل قحفي کلسفکیشنونو پېژندنه:

زیاتره کلسفکیشنونه د قحف په دننه کې په نورمال ډول موجود اوناروغته اهمیت نه لري دا کلسفیکیشنونه معمولاً په مربوطه خوا کې څرګندولی شو. دا ډېره

مهمه ده، چې باید پاملرنه ورته وشي، یو شمېر د دې کلفیکشنونه کله کله پتالوژیک بڼه لري او په زیاته اندازه په لومړنیو تومورونو کې پیدا کېږي، بلکې په Glioma , Meningioma شریاني وریدي سوی شکل، غټ انیوریزم او په پخوانیو یا زړو ابسیو کې د CT یا MRI د

www.ketabton.com

تشخیص سره مرسته کوي.

داخلي قحفي لوړ فشار:

په هغه صورت کې چې د زیات وخت لپاره داخل قحفي لوړ فشار موجود وي، نو په ساده رادیوګرافي کې غیر نورمال حالت ښکاره کېږي. هغه کوچنیان چې عمر یې له اتو کلونو څخه کم وي Sutures یې په پراخه شکل وي. په داسې حال کې چې په زړو کوچنیانو کې دا وتیره دورسوم سیلا په لامینادورا کې د تخریشیت څخه عبارت دی او ښایي په خفیفه توګه ښکاره شي او دا ډېره مشکله ده، چې سره توپیر کړل شي، خاصتاً په زړو خلکو کې.

ترکي زین (سرج):

د سر ساده رادیوګرافي په واسطه په جنبي وضعیت کې د ترکي سرج خیال کتلی شو، اندازه، منظره یې هم پېژندل کېدای شي. اوس یې غیر نورمال حالت د CT ازموینې پواسطه تشخیص کېږي.

د نخامیه حفرې پراختیا:

د نخامیه تومورونه د دې جوف د پراختیا سبب ګرځي او د بالون منظره غوره کوي، د پرولاکتین د افراز سره توقف کوي او قحف ښایي نورمال وي خو په ناورغانو کې د ودې د هورمون د افراز سره ادینوما په اضافي توګه بدلونونه پیدا کوي او اکرومیګلي منځ ته راوړي، ACTH د تومورونو پواسطه افرازېږي او د Cushing's ناروغي پیدا کوي او د نخامي حفره پراخه شوي وي.

د سینوسونو رادیوګرافي:

په عمومي ډول د سر د سینوسونو د رادیوګرافیو لپاره د څو مېتودونو او وضیعتونو څخه کار اخیستل کېږي، چې په لنډه توګه ترې

www.ketabton.com

یادونه کوو:

۱. A+P یا خلفي قدامي وضعیت: په دې حالت کې د ناروغ له سر او غاړې نه باید ټول پلاستیکي او میتالیک مواد لرې، کړل شي، ناروغ باید د مېز په منځنۍ خط ځای ولري او همدارنګه سر یې په متوسطه برخه کې وي او د استجاع بطني په وضعیت یې رادیوګرافي په دا سې حالت کې واخیستل شي، چې پزه یې د مېز په سره په منځني لیکه کې ځای ولري. د وړانګو تیوب د خلف څخه په مستقیم ډول د غوږ د حفرې په استقامت تطبیق کېږي. هغه ساختمانونه چې په دې وضعیت کې ښکاري عبارت له: Frontalsinus, Ccrista Galli او Ethmoid sinus څخه دي.

۲. اړخیزه وضعیت: په دې حالت کې هم پلاستیکي او میتالیک مواد د سر او غاړې په برخو کې باید نه وي، د ناروغ د سر هغه خوا چې په افت اخته ده، باید د مېز په سر او مقابل طرف یې پورته ځای لري، د زنګونو او څنګلو بندونه باید ټول کړل شي وړانګې باید په عمودي ډول د غوږ د غضروف د پورتنۍ برخې څخه تطبیق کړو. هغه ساختمانونه چې په دې وضعیت کې څرګندېږي، عبارت دي له: Clinoid هډوکي د قدامي او خلفي بارزې ترکي زین (Sella Tordsica) او په قسمي توګه جداري هډوکي.

۳. Town وضعیت: په دې حالت کې ناروغ ته د شاه په تخته (Supnine) د مېز په منځني خط ځای ورکول کېږي. زنه Chin په ټرلي ډول او د وړانګو تیوپ ته ۳۵ درجې زاویه ورکوو. هغه ساختمانونه چې په دې وضعیت کې خیال څرګندوي، عبارت دي له: Maganum, Petrous, Doesum Sella دوارو جداري هډوکو خلفي برخه.

www.ketabton.com

۴. Water وضعیت: په دې حالت کې ناورغ ته د Bucky سره په عمودي ډول د ناستې وضعیت ورکول کېږي. زنه د بوچې منځنۍ برخې ته نژدې ووکوو او د وړانګو تیوپ ته ۳۷ درجې زاویه ټاکل کېږي. سر باید په عمودي ډول وي، په دې حالت کې د Maxillary په سینوس کې د مایع سطح څرګند بدای شي. همدارنګه د پزې او د Orbite خلفي جدار خیال ښکاره کوي.

۵. Modified Caldwell وضعیت: په دې وضعیت کې ناروغ ته د شا په تخته د مېز په منځني خط کې ځای ورکوو، لاسونه یې د سر په دواړو خواوو کې په موازي ډول ایښودل کېږي. تندی او پزه یې په متوسط خط کې وي وروسته له هغې د X وړانګویتوب ته ۱۵ درجې زاویه ورکوو، هغه ساختمانونه چې په دې قدامي منظره کې لیدل کېږي عبارت له Frontal sinusn د قدامي Ethmoid حجرات او د سترګې علوي فیسورونو څخه دي.

نوټ: Sphenoid د سینوسونو د کتنې لپاره باید د ناورغ خوله خلاصه او د مېز په منځنۍ لیکه ځای ولري. لاسونه یې د سر په دواړو خواوو کې په موازي ډول ایښودل کېږي او رادیوګرافي په خلفي قدامي وضعیت کې باید واخیستل شي. د Mastoid هډوکي د رادیوګرافي لپاره هم ناروغ د ملاستې په حال کې باید وي او هغه خوا چې په افت اخته ده، د مېز پر مخ او مقابل پلو یې پورته کړل شي. د زنګنونو او څنګلو بندونه راټول د ناروغ مخ ۱۵ درجې اخته شوي پلو ته ګرځو. (15P Low) – نو په دې صورت کې د مستوئید هډوکي هوایي حجرې او بهرنۍ او دننۍ غوږ کانالونه کتل کېدای شي.

د ساینسونو نورمالې رادیولوژیکه منظره: په نورمال حالت کې

www.ketabton.com

ساینسونه Radiolucent خیال څرګندوي، ځکه چې د هوا لرونکي دي. د Maxillary Sinus رادیوګرافي معمولاً د Orbite د برخې سره د مقایسې وړ ده، د هډوکو د جدار پېړوالی بدلون ښایي د هغوی په کثافت کې په متوسطه اندازه فرق ښکاره کړي، چې دا حالت په خاص ډول د Frontal په ساینسونو کې حقیقت پیدا کوي. د ساینسونو په رادیوګرافیو کې د هغوی بدلون د هډوکو کثافت او د رخوه اقسامو پېړوالی باید په مختلفو درجو وټاکل شي، په نورمال حالت چې د ساینسونو د مخاطي غشا خیال د رادیوګرافي په پاڼه کتلی شو. په همدې شان یې د هډوکو جدار هم د کتنې وړ دي، هر هغه زیاتوالي چې په یوه او یا زیاتو اخته شوو ساینسونو کې منځته راځي. باید په ډېر ځیر سره ولټول شي او هغه بدلون چې د نورمال رخوه اقسامو له کبله پیدا شویي، تعین کړل شي. همدارنه په ډېر غور سره تغییرات چې په ساینسونو چې پیدا شوي وي ولټول شي خاصتاً د کوچنیوالي په حالت کې چې په ساینسونو کې هوا په نیمګړي ډول وي. د ساینسو سو غیر منظم حال د زیاتې پاملرنې وړ دی.

د ساینسونو حاد التهاب یا Acute Sinusitis:

په حاد ډول چې التهابي حال د Para nasal په ساینسونو کې منځته راشي. په نتیجه کې د مخاطي غشا د پړسوب سبب ګرځي، په همدې ډول په زیاتو پېښو کې یې په اخته شوي ساینس کې مایع هم بند ډبرې یا ځای نیسي د Maxillary Sinus د اخته کېدو پېښې هغه وخت زیاتې منځته راځي. چې په نورو ساینسونو کې افت موجود وي او بدلونونه د نورو په نسبت په زیاته اندازه وي. کېدای شي، چې ناروغي په یو پلو یا دواړو خواوو کې منځته راشي، د مایع سویه هغه وخت کتل

www.ketabton.com

کېدای شي، چې د ناروغ رادیوګرافي د ولاړې په حالت کې واخیستل شي. دا حالت زیاتره د Maxillary او د Frontal په سینسونو کې کتلای شو. کله کله کېدای شي، چې د Sphenoid په سینسونو کې غیر طبعي حالت وویني، که چېرې کوم ناروغ د ودرېدو توان ونه لري نو کېدای شي، چې په افقی ډول اخته شوي Sinus په برخه کې د مایع سویه وتاکو. په خپاره ډول که غبار اوده منظره څرګنده شوه، نو د دې میخانیکیت د غشا پرسوب د پېړوالي له کبله فکر کېږي. چې د انتان د التهابي اکزودات څخه منځته راځي. د مخاطي غشا پرسوب ښایي د رخوه اقسامو په څېر کثافت څرګند کړي، چې د سینس په دننه کې د جدار سره ځای لري که چېرې ناروغي په حاد ډول موجوده وي او په منتشر ډول یې کثافت منځته نه وي راوړي، نو د هډوکي په جدار کې تغییرات نه لیدل کېږي. په دې صورت کې باید رادیولوژیک ننبې د کلینیکي لوحې سره یو ځای او تشخیص وتاکل شي.

د سینسونو ځنډنی التهاب یا Chronic Sinusutis:

ښایي حاده مرحله په تکراري ډول په ډېر ځنډ سره پرمختګ وکړي، چې په تحت الحاد یا مزمن ډول بدله شي، رادیولوژیک ننبې په هغه پېړوالي پورې تړلې دي، چې په مخاطي غشا کې منځ ته راځي. او د رخوه اقسامو په څېر کثافت څرګندوي، چې دا پېړوالی په مختلفو اندازو په یوه سینس او یا اخته شوو سینسونو کې موجود وي. د مایع سویه هم ښایي د سینس په مزمن التهابي حالت کې ولیدل شي. د مخاطي غشا پېړوالي په زیاته اندازه او د حاد حالت په نسبت په کمه اندازه مغشوش وي، په مزمنه التهابي وتیره کې یوه اندازه پېړوالي یا Sclerosis د هډوکي د جدار سره خیال څرګندوي او دا حالت زیاتره د

www.ketabton.com

نور ساینسونو په نسبت په Fronta Sinus کې کتل کېدای شي. د یوه قانون په څېر قبوله شویده، چې د ساینس د ځنډنۍ التهابي حالت زیاتره پېښې په Maxillary Sinus کې پیدا کېږي، کېدای شي. چې په Etthmoid Sinus اخته او د Frontal ساینس کې افت موجود وي. د Sphenoid ساینسونه په کمه اندازه اخته کېږي. په نادر ډول ښایي انتاني حالت د ساینس په جدار کې د Osteomeyalitis منځ ته راوړي، داسې پېښې هم کتل شویدي، چې Maxillary Sinus د اخته کېدو څخه وروسته د غاښونو افتونه هم پیدا شي. کله چې دا پېښه یا حالت ولیدل و، نو په ساینس کې غبار الوده منظر خیال ښکاره کوي او د دې سره یو ځای د ساینس هډوکي په جدار کې تخریب هم لیدل کېدای شي، کثافت یا Density اکثراً موجود وي، که چېرې په لومړي وخت کې د انتي بیوتیک استعمال نه شي، نو د Frontal Sinus حاد التهاب ځینې وخت د حاد Osteomeyalitis پېښه پیدا کوي، په اوسني حالت کې دا یو نادر افت دې کله کله ساینسونه د مزمن التهابي ناروغیو لکه: نري رنځ سفلیس Actinomycosis او نور بکتریایي او فنګسي ناروغیو په واسطه اخته کېږي. چې راډیولوژیک ننښې یې په وصفي ډول نه وي، په دې حالتونو چې په ناروغانو چې د ساینس مزمني ناروغۍ کې د هډوکو د جدار تخریب ورسره او یا بې له د وي ښکاره کوي، کله کله دا هم امکان لري، چې په یو لړ میکروبونو او یا نورو فنګسي حالتو باندې شکمن شو، نو په دې صورت کې د وصفي مایکرواورګانېزم تشخیص باید د بکتریالوژیک کتنو له مخې اجرا کړل شي، چې په مستقیم ډول باید د ساینس څخه مواد واخیستل شي.

www.ketabton.com

د ساینسونو او کیستونه تومورونه:

Mucos Cyst: دا یو ترشحي انسدادي کیست دی، چې د مخاطي غشا د غدواتو د بندښت له کبله منځ ته راځي او زیاتره د Maxillary په ساینس کې لیدل کېږي. په تدریجي ډول پرمختګ کوي او د کیست منظره ښکاره کوي. زیاتره د ساینس په جوف او صحن کې او کېدای شي، چې د ساینس په هره برخه کې ولیدل شي، په ښوي ګرد او د رخوه اقسامو په څېر کثافت څرګندوي، معمولاً په کوچني اندازه وي خو کېدای شي، چې ډېر غټ او ټول ساینس اشغال کړي.

Serous یا ترشحي کیست: دا د ساینس د مخاطي غشا په منظم نسج کې پیدا کېږي او د اپتلیل رشتو لرونکي نه وي او معمولاً د Maxillary Sinus په صحن کې ځای نیسي، زیاتره دننني کیست دی او د نورو هغو انومالیو سره چې ساینس اخته کوي، یو ځای نه وي، د تجمعي یا Retention کیست په څېر معمولاً کوچنی اندازه لري او هېڅکله نه غټېږي. همدارنګه د خپل ځای څخه د ساینس جدار ته نه رسېږي. د رادیوګرافي په وسیله یې د مخاطي احتباسي کیست سره فرق کېدای نه شي.

Muco cell: دا د لیفي نسج څخه منځ ته راځي، چې استوانه یې اپلیوم په کې ځای لري، دا وتیره د ساینس د Ostium د بندښت له کبله پیدا کېږي. زیاتره واقعات یې په Frontal Sinus کې منځ ته راځي او کم واقعات یې د Ethmoid په ساینسونو کې پیدا کېږي. په نادر ډول د Maxillary او Sphenoid په ساینسونو کې لیدل کېږي.

رادیولوژیک ننبسې یې: د دې حالت سره په ساینس کې فشار زیاتېږي، ځکه چې د ترشحي موادو احتباس منځ ته راځي او په نتیجه

www.ketabton.com

کې په ساینس کې لوی والی یا پراختیا پیدا او په تدریجي ډول د هډوکي په جدا رکې تخریش منځ ته راځي. چې په پای کې د هډوکي د تخریب سبب ګرځي. Muco cell اکثراً د ساینسونو تخریش منځ ته راوړي، چې په پای کې د هډوکي د تخریب سبب ګرځي. Muco cell اکثراً د ساینسونو په نسبت په زیاته اندازه Radiolucent وي د Radioluceency اندازه یې دهغه افت پورې اړه لري چې په کومه اندازه یې هډوکي تخریب کړي وي. د ساینس نورمال جدار له منځه تللي او د نارملو رخوه اقسامو خیال نه معلومېږي او جدارونه یې په پوره ډول محوه شوي وي ، دا افت تل په یو طرف کې وي. د نارمل او غیر نارمل ساینس توپیر سره په ښه ډول کېدای شي، د Muco cell پېښې په Sphenoid Sinus کې په نادر ډول وي لاکن کېدای شي چې په دې برخه کې هم پراختیا ولیدل شي. دا پېښه Ethmoid او Orbital یا Optic کانال ته هم خپرېږي. د دې ناروغۍ تشخیص د Tomography په واسطه په ښه ډول کېدای شي. په دې ناروغي کې نري او پراخه شوی جدار کتل کېږي. Sclerotic بدلونونه د هډوکي په جدار کې د Muco cell سره یو ځای څرګندېږي. کله کله Calcification هم په کې منځ ته راځي، چې دا یو نادر حالت دی.

د ساینسونو Polypoid او الرژیک ناروغي: الرژیک حالتونه چې د تنفسي سیستم پورتني برخې اخته کوي، زیاتره د پولیپونو سره یو ځای وي. پولیپونه د پرسیدلو کتلو څخه عبارت دی، چې په مخاطي غشا کې منځ ته راځي. دا حالتونه زیآتره د پزې په حفره کې پیدا کېږي. Maxillary برخې ورسره یو ځای اخته کېدای شي. ممکن چې په Ethmoid, Sphenoid او Frontal ساینسونو کې هم پیدا شي، لاکن د

www.ketabton.com

راديوګرافي له مخې يې په دې برخه کې تشخيص يوه اندازه مشکل دي. په دننه کې د رخوه اقسامو کثافت ښکاره کوي. چې د ساينس د جدار سره څرګند ېږي، د دې پوليپونو کثافت د مخاطي غشا د احتباسي کيستونو سره نژدې ورته والی لري. لاکن پوليوپونه زياتره په پوزه کې پيدا چې د پوزې د حفرې هوايي حالت له منځه وړي. په عمومي ډول په دواړو Maxillary ساينسونو کې متعددې کوچنۍ کتلې موجود وي. ځينې وخت د دې حالاتو سره مخاطي فشار پېړوالی د Frontal په ساينس کې کتل کېږي. دا هم غير معمول نه ده. چې په ډېر خړ (غبار الود) حالت په يوه يا دواړو خواوو کې موجود وي کېدای شي، چې د مايع سويه هم وکتل شي. راډيوګرافيک بدلونونه يې د کلينيکي لوحې سره پوره اړيکي لري.

سليم تومورونه:

سليم تومورونه چې د Neuro fibroma, fibroma او Papiloma څخه عبارت دی، د Maxillary په دننه برخه کې ښايي پيدا شي. معمولاً کوچني اندازه لري، چې د کيست سره توپير کېدای نه شي. Epidermoid تومور ښايي په نادر په ډول Frontal يا Maxillary ساينسونو کې منځ ته راشي. پتوجنيزس يې پوره څرګند نه ده، خو زياتره په کسبي ډول منځ ته راځي، وده يې په تدريجي ډول او غټېدل يې نادر دي. کله کله د ساينس د جدار هډوکي پوره يا نيمګړي تخريبوي، چې له Muco cell سره ورته والی لري، نو په دې صورت کې يې پېژندنه يوه اندازه مشکل کار دی، د تفريقي تشخيص لپاره يې د Biopsy ضروري ګڼل کېږي. د هډوکو په برخه کې هم تومورونه په نسبتي توګه پيدا کېږي. چې د Osteoma څخه عبارت دی. زياتره

www.ketabton.com

واقعات یې د Frontal په ساینس او په کمه اندازه د Ethmoid په ساینس کې منځ ته راځي. رادیولوژیک ننبې یا په ګرد یا حبیبوي ډول وي، چې وصفي ډول ښکاره کوي او د هډوکي په څېر وي، اکثراً کوچنی لاکن کېدای شي، چې په منځني ډول غټ شي.

Osteo chondroma ښایي د ساینسونو د هډوکي په جدار کې منځ ته راشي او امکان لري، چې خیال یې په غټه اندازه ښکاره شي. د فشار په واسطه په هډوکي کې تخریش او اتروفي پیدا کوي، که چېرې Calcification په کې څرګند نه شي، نو د رخوه اقسامو د نورو تومورونو سره یې فرق نه شو کولای، په دې پېښه کې تل Calcificatio موجود وي، له همدې کبله یې تشخیص د کلسفېکېشن د موجود والي له مخې تاکل کېږي.

د مستوئید حاد التهاب (Acute Mastoiditis):

د مستوئید التهابي پېښې زیاتر د Otites او په تالي توګه د ټول غوږ د منځني برخې د التهاب له کبله پیدا کېدای شي. کله چې التهابي وتیره د مستوئید هډوکي ته ورسېږي. نو په نورمالو هوایي حجرو کې کموالی منځ ته راځي او په نتیجه کې په خفیفه اندازه د وریځو په څېر خیال څرګند ېږي. په داسې وختونو کې افت کوچنی وي او تشخیص ډېر د غور او ځیر په واسطه کېدای شي، لاکن څه وخت چې انتان د ډېر ځند لپاره پاتې شي، نو د مستوئید په برخه کې پرسوب او په حجراتو کې پېړوالی صورت مومي، چې د رادیوګرافي د پاڼې پر مخ د حجراتو نورمال حالت له منځه تللی او په کثافت کې یې خفیف زیاتوالی پیدا کېږي. په دې وخت کې هم بدلونونه په کمه اندازه وي، نو د غوره تشخیص لپاره باید د مقابل طرف د مستوئید هډوکي سره توپیر کړل

www.ketabton.com

شي.

که چېرې ناروغي دوام پیدا کړ، ښایي چې زیاتې حجرې اخته او رادیولوژیک ننښې په ښکاره ډول وکتل شي او د مستوئید حجرو خیال د کتنې وړ نه وي. بل بدلون یې هډوکي د لمنځه تللو نه عبارت دی، چې د رادیوګرافي د پانې پر مخ د جدار په برخه کې حجرې محوه شوې او په ښه توګه نه کتل کېږي. که چېرې په هډوکي کې تخریب پرمختګ وکړي، نو حجرې د یوه جدار په واسطه احاطه او د دې کشوړې خیال ښکاره کوي او کله چې دا پېښه نوره هم پر مخ لاړه شي. په هډوکي کې تقیحي حالت پیدا او د حجراتو جدار په پوره توګه له منځه ځي او د مستوئید ابسي جوړوي، چې د رادیوګرافي په واسطه تور خیال ښکاره کېږي. د ابسي یا ښنځه کولای شي، ټول مستوئید اخته او رخوه اقسامو ته ووځي او د ورمېږ په خلفي برخه کې څرګنده شي. دا پېښه د Bezoid Abscess په نامه یادوي، د انتي بیوتیکو د منځ ته راتلو سره په دې وختو کې د حاد مستوئید ایتس پېښې لږې شوې دي.

ځنډنی مستوئیدایتس Chrinic Mastoiditis:

کله چې د مستوئید هډوکي په انتان اخته شي، بدلونونه یې د نورو هډوکو په څېر دي، څه وخت چې افت په منځني درجه او د زیات وخت لپاره دوام وکړي، نو په حجراتو کې پېړوالی او Sclerosis پیدا کوي او کله چې تقیحي حالت غوره کړي، نو د حجراتو جدار تخریب او د ابسی جوړښت صورت مومي.

رادیولوژیک ننښې یې:

په اخته شوي مستوئید کې کثیف خیال ښایی څو حجرې د پېړ جدار سره وکتل شي. که چېرې لږ کثافت په مزمنه انتاني پېښه کې موجود

www.ketabton.com

وي، ښایي چې د ابسي د تور خیال په واسطه پټ شي. نو په داسې پېښو کې تومو ګرافي د تشخیص سره مرسته کوي چې د مستوئید په برخه کې په کثیف ډول سکلروتیک حالت ښکاره کېږي. د مزمن مستوئید ایتس تفریقي تشخیص د Cholestatoma سره مشکل دي، نو په داسې پېښو کې باید کلینیکي تاریخچه فزیکي کتنې او رادیولوژیکي ازموینې سره یو ځای وڅېړل شي.

www.ketabton.com

د هضمي جهاز ناروغۍ

په عمومي ډول د مرۍ، معدې، غټو کولمو رادیولوژیک ازموینه د باریوم د محلول په واسطه تر سره کوو. په دې ډول ۲۵ ګرامه باریوم سلفیټ 180cc اوبو کې حل او وروسته له هغې ترې کار اخلي، همدارنګه ځینې وخت له ایود لرونکو تیلو نه کار اخلي، خو ځینې خطرونه لري له همدې کبله یې له استعمال نه ډډه کوو او په ځای یې د باریوم محلول استعمالېږي. همدارنګه د پنبې کوچنۍ ټوټې څخه چې د باریوم د محلول سره مخلوط شوې وي هم استفاده کېږي، چې په دې صورت کې کوچني یا تیره اجنبي اجسام لکه د ماهي هډوکي او داسې نور تشخیص کولای شو. د دې ازموینې تخنیک په دې ډول دي، چې ناروغ ته د ولاړې په حالت د فلوروسکوپي د Screen مخې ته ځای ورکول کېږي او وروسته له دې کې د زړه او سږو خیال دا رادیوسکوپي په واسطه څرګند شو ناروغ ته ویل کېږي. چې یوه اندازه باریوم تیر کړي او پس له هغې خط السیر تعقیب کړو، د شکمنو برخو څخه په Spot یا ګڼ فلمونه اخیستل کېږي.

د مرۍ ناروغتیاوې:

Deverticul: په مرۍ کې د هضمي جهاز د نورو برخو په نسبت په زیاته اندازه پیدا کېږي او کبدای شي، چې په هره برخه کې ولیدل شي. هغه Deverticul چې د مرۍ په پورتنۍ خلفي برخه کې منځ ته راځي او د کلینیک له نظره یې پېښې زیاتې وي، Zenker Diverticul په نامه یادېږي او په کسبي ډول د جدار د ضعیفۍ له کبله منځ ته راځي، زیاتره دا ډول Diverticul اعراض نه څرګندوي او په تصادفي ډول د هضمي جهاز د رادیوګرافیو په وخت کې ښکاره کېږي. په رادیولوژیک منظره

www.ketabton.com

کې Diverticul له مرۍ څخه بهر خیال څرګندوي او د یوې نرۍ برخې په واسطه له مرۍ سره وصل وي، د مرۍ د Diverticul اندازه کله کله له 8-10cm پوره رسېږي او یا له دې څخه هم زیات وي.

د مرۍ سرطان (Esophagus Ca):

کارسینوما د مرۍ په هره برخه کې منځ ته راتلای شي، په لومړیو وختو کې د رادیوګرافي په واسطه په ښه ډول ښکاري، خو کله چې یوه غټه کتله په رخوه اقسامو کې جوړه شي او یا ارتشاحي حالت څرګند کړي، نو په ښه ډول ښکاره کېږي.

رادیولوژیک منظره: په لومړیو وختو کې د Filling defect (د ډکېدو نقیصه) منځ ته راوړي، چې د مرۍ د لومن په یوه برخه کې د جدار سره ښکاري. په حاد حالت کې په غیر منظم ډول خیال څرګندوي او یوه نرۍ زاویه جوړوي، چې دا د پولیپوئید کارسینوما Polypoid Ca لپاره وصفي ده. په هغه برخه کې چې د Filling defect منځ ته راغلی وي، ښایي په غیر منظم ډول یا نوډولی شکل وي، په پرمختللو پېښو کې د مرۍ لومن نرۍ او ښایي حتی د بند ښت سبب شي. په اخته شوي ځای کې مخاطي غشا موجوده نه وي. د افت څخه پورته برخه په منځني اندازه پراخه شوی وي، چې د انسداد د اندازې پورې اړه لري، هغه کارسینوما چې د مرۍ په رقبي برخه کې منځ ته راغلي وي، نو د Achlesia په څېر اعراض څرګندوي، کله چې د کارسینوما په پېښو شکمن شو، نو باید Esophagoscapy او بیوپسي اجرا شي.

www.ketabton.com

۱۰ – ۱۵ شکل: د مرۍ کینسر. دا ناروغي په لومړي وخت کې د امتلا یا ډکېدو په نقیصه دلالت کوي، چې په یوه جدار کې لیدل کېږي، چې د باریوم په واسطه د مرۍ په لومن کې ښکاره شوی (تیرونه) د نقیصې سطح په غیر منظم ډول ده، چې د مرۍ له نارمل حالت سره توپیر لري.

د مرۍ التهاب او قرحي (Esophagitis and Esophagial Ulcer)

التهابي حالت په مرۍ کې په زیاته اندازه منځ ته راځي، کېدای شي، چې دا پېښه په ګډوډ ډول پیدا شي، لاکن په ځنډنیو پېښو کې د رادیولوژي او Endoscopy له مخې بدلونونه پیل کېږي، د مري په اخیري برخه کې د معدې د عصارې له کبله دا پېښې پیدا کېدای شي، او په پورتني برخو کې د کیمیاوي موادو د خوړلو څخه منځ ته راځي، کله چې التهابي حالت له منځه لاړ شي، نو ندبي نسج پیدا او رادیولوژیک ننبې په وصفي توګه نه وي په حاد ارتشاحي التهابي حالت کې لاندې رادیولوژیکي ننبې کتل کېږي:

۱. افت د مرۍ په درېیمه ښکتنۍ یا نیمایې برخه کې کتل کېږي.

۲. لومړي بدلون د مرۍ په سپازم کې منځ ته راځي، چې په نتیجه کې

www.ketabton.com

اخته شوي ځای نری او په پای کې په مختلفو اندازو د انسدادونو سبب ګرځي. ښایي سپازم په غیر متناوب ډول د باریوم تېربدو ته اجازه ورکړي، چې معدې ته ورسېږي. وروسته له لږې مودې نه ښایي انومالي تثبیت شي، ځکه چې فبروزس پکې منځ ته راځي، د مرۍ لومن ورو ورو نري کېږي، چې دا حالت د پورته څخه تر کادیا پورې دوام پیدا کوي. انسداد ښایي په پرمختللي ډول او حتی په اخته شوي برخه کې په پوره توګه Perstaltic حرکات له منځه تللي وي، مخاطي غشا غونجه شوي او یا کله کله په ځنډنیو پېښو کې په دانه یې شکل خیال څرګندوي، په ورستیو وختو کې په مختلفو اندازو انسداد پیدا کوي او فبروتیک حالت منځ ته راځي.

Achalesia یا Achalesia: Cardio Spasm د کاردیا د برخې سپازم خوا ته عطف کوي، زیاتره په هغه پېښو کې لیدل کېږي، چې د Auer bach plexus کې نیمګړتیاوې منځ ته راشي، په دې حالت کې په پوره توګه د بلع کېدو یا رخاوت Reflex له منځه ځي.

رادیولوژیک ننبنې: د Achalesia په پېښو کې د ټولو ناروغانو د حجاب حاجز سره انسداد منځ ته راځي. په مرۍ کې پراختیا د حجاب حاجزې څخه پورته په واضیح ډول سره وي. همدارنګه مرۍ اوږد بېږي او معوج حالت غوره کوي، چې په زاویه لرونکي شکل ښکاري، ښایي په پراخه شوي مرۍ کې غذایي مواد او مایعات هم موجود وي چې دا حالت د سینې د رادیوګرافۍ د پانې په مخ په ښې پلو کې کتل کېږي او د منصف دا برخه د نورمال شکل څخه پراخه ښکاري چې ښایی د منصف د نیوپلازم سره غلطي پېښه کړي، په دې ناروغانو کې زیاتره د مایع او هوا سویه لیدل کېږي او Peristaltic حرکات موجود نه وي، د باریوم د

www.ketabton.com

محلول کمه اندازه ښایي معدې ته تیره شي. لاکن زیاتره اندازه یې پراخه شوي مري. کې پاتې کېږي. ځنې د دې موادو څخه ښایي د ساعتونو او حتی د ورځو لپاره پاتې شي. کله کله کېدای شي. چې مري. په پوره ډول خالي

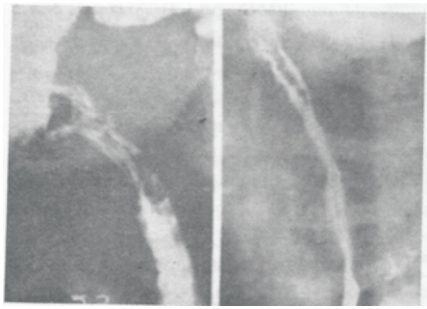

۲۳-۱۵ شکل: د مري. وریسونه. دوه مثالونه یې د رادیوګرافي. په وسیله ښودل شوي دي. کښنه رادیوګرافي په مائل ډول اجرا شوې ده، چې په قسمي توګه د مري. په وروستۍ. برخه کې د تقلص مرحله ښکاره کېږي، چې د لیکې او کړۍ. ډوله تور خیالونه د باریوم په واسطه پېژندل کېږي او په غټو Varicose veins دلالت کوي.

وي، په دې ناروغانو کې ځني وخت د سږې التهابي پېښې هم منځ ته راځي. همدارنګه د کارسینوما پېښې هم کله کله پیدا کېدای شي. (د کاردیا برخه کې).

Esophagus Vareses:

د مري. د ښکتنۍ. برخې په وریدونو کې د ینې د سیروزس له کبله پراختیا پیدا کېږي، کله چې باریوم ناروغ ته تطبیق شي، نو د مري. په لومن کې پراخه شوي وریدونه په خطي او معوج ډول نقیصي څرګندوي، دا حالتونه په مختلفو وختو کې مختلف خیالونه غوره کوي، کله چې د ګېډې دننی فشار زیات شي، نو په ښکاره ډول لیدل کېدای شي. کله چې دا نقیصي په موقتي ډول د تقلص له کبله محوه شي.

www.ketabton.com

کوچنۍ اندازه وریسونه د غلیظ باریوم په واسطه چې مخاطي غشا یې پوښ کړي وي معلومولی شو. د دې لپاره چې افت ښه ښکاره شي باید په موضعي او په پر له پسې رادیوګرافي واخیستل شي، که چېرې وریسونه په زیات اندازه وي، د مرۍ په ښکتنې برخه کې د باریوم تېرېدل ځنډ پېدا کوي، چې په نتیجه کې د مخاطي غشا د پېړوالي سبب کېږي. (۲۳-۱۵ شکل ۱۲۰ مخ کې).

Scleroderma: هغه ناروغان چې په Scleroderma اخته وي په نسبتي ډول یې مرۍ هم اخته کېږي، په لومړنیو وختو کې ضعیفې پېدا او په منځني اندازه پراخېږي، د کار یا په برخې کې رخاوت منځ ته راځي او مواد د مرۍ څخه معدې ته ننوځي. لومړي تشبدل په ځنډني ډول او ښایي باریوم په کې د څو ساعتو لپاره تم شي. په وروستیو وختو کې د مرۍ په ښکتنۍ برخو کې په مختلفو اندازو ساختمانونه جوړېږي، ښایي چې دا حالتونه د التهابي پېښو له کبله پېدا شي، کله چې د کاردیا په برخه کې رخاوت موجود وي، نو د معدې عصاره مرۍ کې داخلېږي. لږ نرۍ والی له حجاب حاجز څخه پورته لېدل کېږي. همدارنګه مرۍ په لږه اندازه لنډه او یا څه نا څه پورته خوا ښځایه شوي وي. له نرۍ برخې څخه پورته مرۍ پراخه او ضعیفه شوي وي. Prestaltic حرکات ډېر کم او یا هېڅ موجود نه وي، دا پېښه ښایي د Achalesia سره غلطه شي. مګر په Scleroderm کې د مرۍ پراختیا د Achalesia به نسبت په کمه اندازه وي.

یادونه:

د دې لپاره چې د معدې په ناروغیو او اناتومیک حالت باندې ښه

www.ketabton.com

پوه شو، نو ښه به دا وي، چې لومړی پلا معده د باریوم نه ډکه او نورمال وضعیت یې وکتل شي.

Gastric Ulcer: د معدې د سلیمو قرحو پېښې زیاتره د صغیرې انحنا په درېمه وسطي برخه کې وي. پخوا په دې عقیده وو، هغه قرحې چې په کبیره انحنا کې منځ ته راځي. زیاتره خباثت غوره کوي، خو اوس څرګنده شوې ده، چې دا د اهمیت وړ نه ده، د معدې د قرحو پېښې د اثناعشر د قرحو په نسبت کمې ۱:۵ وي کېدای شي، چې سلیمي قرحې ډېرې غټې وي، چې عرض د څو ملي مترو څخه تر 8cm -6 پورې یا له دې هم زیات وي. د قرحې د اندازې غټوالی د هغې د سلیم والي او یا خباثت سره ارتباط نه لري، اوسنیو څېړنو دا سې ښودلې ده، چې سلیمي قرحي (۲-۴) اوونیو پورې د داخلی درملو په واسطه شفا مومي.

رادیولوژیک منظرې یې:

د قرحې Niche د افت په جوف یا دهانه دلالت کوي، که چېرې په اړخیز یا Lateral ډول وکتل شي، نو باریوم د معدې له لومن څخه بهر په جدار کې ښکاره کېږي. ځکه چې د قرحې په واسطه یې جدار له منځه تللي او یا تخریب شوي وي، زیاتره قرحې ګردې یا بیضوي ډوله وي چې د معدې د جدار سره یې قاعده نښتې وي کله چې یوه اندازه ازیما یا التهابي حالت د قرحې سره پیدا شي. نو د لیکو په څېر تور خیالونه (Lucency) لیدل کېږي. چې د Hampton's lines په نوم یې یادوي او په اړخیزه منظره کې څرګندېږي او د د (۱-۲ ملي مترو) پورې اوږدوالی لري چې دا د سلیمې قرحې غوره نښه ده، مګر په اسانۍ سره نه کتل کېږي. په زیاتره پېښو کې د Crater په شا و خوا جداري کې التهابي عکس العمل منځ ته راځي، چې په نتیجه کې به پراخه اندازه د لیکو په

www.ketabton.com

څېر Lucency ليدل کېږي، چې دا حالت په اړخيز ډول راديوګرافي کې ليدل کېداى شي اوو د Crater پراختيا په يوه خوا او بله خوا کې سره توپير لري دا حالت د Ulcer collar په نامه يادوي، کله چې قرحه په قدام کې موجوده وي، نو ګرد جدار ښکاره کوي. شا و خوا يې په واضح ډول او باريوم په کې راټول شوي وي، که چېرې ازيما په کې موجوده وي او فشار ورکړل شي، يوه حلقوي Lucency څرګندوي، د دې حلقې قطر په مختلفو اندازو وي، دا پرسېدلې يا ازيمايي برخه کله کله د قرحې د تپې يا Ulcer mound په نامه يادوي، که دا حالت په زياته اندازه وي نو د معدې په جدار کې ښکاره کېږي.

کله کله کېداى شي، چې د قرحې Crater (وضعيت يا حالت د قرحې) د تپې يا mound په مرکز کې ځاى ولري، نو په دې اساس يې د اربشاحي کانسري حالت سره توپير نه شو کولاى ځنې وخت کېداى شي، چې د قرحې د Crater په منځني برخه کې په کوچني او ګرد شکل د امتلا نقيصه موجوده وي، دا پېښه څرګندوي، چې په دې ځاى کې وينې علقه منځ ته راغلې ده.

۸-۱۲ شکل: د معدې سليمه قرحه کېږي طرف راديوګرافي د معدې په کوچنۍ انحنى کې د قرحې بدلون څرګندي. همدارنګه د Crater په ورمېږ کې توره برخه هم موجوده ده، چې دا په جنبي وضعيت کې د کتنې ورړه. ښي خوا راديوګرافي سليمه

www.ketabton.com

قرحه په کوچنۍ انحنی کې او ورسره یو ځای ژوره Incisura په غټه انحنی کې موجوده ده.

Incisura:

د قرحې په مقابل کې ښایي د ګوتې په څېر ننوتی حالت په غټه انحنی کې ولیدل شي، چې د Incisura په نامه یې یادوي. چې دا د مزمنې قرحې سپازم او یا د ندبې نسج غونجېدو له کبله پیدا کېږي او په داسې پېښو کې د شګې ساعت Hour glass منظره غوره کوي. (۸-۱۲ شکل).

د سلیمي او خبیثې قرحې تفریقي تشخیص په لاندې ډول دي:

کارسینوما تور یا خباثت هغه حالت ته وایي، چې په لومړۍ وخت کې سلیمه قرحه موجوده وي او وروسته خباثت غوره کړي تر اوسه په دې پروه نه ده موافقه شوې، چې سلیمې قرحې حتماً خباثت غوره کوي، بلکې پتالوجستانو له خوا په کې کله کله ارتشاحي بدلونونه څرګند شوي دي. داسې راپور ورکړل شوي دي، چې پنځه سلنه قرحې خباثت غوره کوي. د لاندې رادیولوژیکي بدلونونو له مخې د دې دواړو په منځ کې توپیر کېږي:

۱. سلیمه قرحه معمولاً د نري ګرد او یا په کمه اندازه د بیضوي جدار لرونکي وي خبیثه قرحه غیر منظم جدار لري.

۲. سلیمه قرحه د معدې شاوخوا ته واقع وي او خبیثه قرحه د معدې په لومن کې ځای لري، چې یوه تومورې کتله جوړوي.

۳. د سلیمي قرحې په پرسیدلي برخه کې معمولاً مخاط لیدل کېږي او د محیط پلو ته غځیدلي وي او په خبیثه پېښه کې زیاتره په نوډولي شکل او د معدې د نورمالې مخاطي غشا څخه په ښه توګه پېژندل کېږي.

www.ketabton.com

۴. د مخاطي غشا غځېدل محیط پلو ته Spoke like د سلیمي قرحې لپاره په وصفي توګه وي او دا حالت په خبیثه قرحه کې نه لیدل کېږي.

۵. د قرحې ځای او یا اندازه یې په تفریقي تشخیص کې د اهمیت ورنه ده، مګر زیاتره په دې عقیده دي، که چېرې د قرحې قطر د ۲-۵ سانتي مترو څخه زیات وي، اکثراً د خباثت خوا ته فکر کېږي. ځنې په دې عقیده دي، چې سلیمي قرحې غټ شکل غوره کولای شي او د معدې هره برخه کې پیدا کې دلی شي.

۶. د غوره تداوۍ په مقابل کې سلیمي قرحې په خپله اندازه کې کوچنیوالی څرګندوي ازیمایي حالت یې کمېږي او Crater یې معمولاً له منځه ځي. چې دا پېښه زیاتره وخت وروسته له درې اوونیو څخه پیدا کېږي. کله کله حتی سلیمي قرحې د درملنې په مقابل کې په خپل ځنډ شفا کېږي او یا ښه ځواب نه وایي. که چېرې د سلیموالي دلایل زیات موجود وي، علمیات یې غوره کار دی، له بلې خوا ځینې وخت خبیثې قرحې هم د داخلی درملنې په مقابل کې خپلې اندازې ته بدلون ورکوي او دلیل یې دا دی، چې التهابي حالت له منځه ځي.

د معدې سرطان:

د معدې یو شمېر کانسرونه تصنیف بندي شویدي، چې بنسټ یې پتالوژیکي بدلونونو تشکیل کړیدي او د رادیولوژۍ له نظره په لاندې ډول وېشل کېږي.

۱. Fungating یا Polypoid
۲. Infeltrative
۳. Ulcerative

www.ketabton.com

۴. Mixed

ټول کانسرونه په معده کې پتالوژیک بدلونونه منځ ته راوړي.

د معدې د جدرا هغه برخه چې کانسر پکې پیدا شوی، شخي یا Rigdety پیدا کوي، Peristaltic حرکات د اخته شوي ځای څخه نه تېرېږي. نورماله مخاطي غشا د تومورې کتلې د پاسه خرابه او یا په پوره ډول له منځه تللی وي.

Fungating Ca یا Polypoid یوه غټه کتله جوړوي، چې د معدې په جدار کې د امتلا نقیصه منځ ته راوړي. د نقیصې سطح په غیر منظم یا نوډولي شکل وي، مخاطي غشا په تومورې برخه کې په ارتشاحي کارسینوما کې د معدې په لومن کې کتله نه جوړې او ښایي په هر کانسري پېښه کې ولیدل شي او په ضمني توګه هغه وخت کتل کېږي. چې په غټه قرحه کې تنخري یا نکروتیک ځای منځ ته راشي او کله چې Polypoid کارسینوما په پر مخ تللي ډول نکروز پیدا کړي، افت د قرحې په نسبت په برجسته ډول وي، کله چې ارتشاحي کاسینوما تقرحي حالت غوره کړي، د قرحې جوف له لومن څخه بهر او د یوې سلیمې قرحې په څېر خیال ښکاره کوي. Mixed Type یا مخلوط شکل یې باید په یاد ولرو، چې د معدې کارسینوما زیاتره پېښې داسې رادیولوژیک ننبې څرګندوي، چې په ځانګړي ډول د پورتنیو اشکالو یوازینۍ ننبه نه وي. په Fungating تومورو کې ښایي په پرمختللي ډول د Fungoid ننبې پیدا شي یا د یو ځانګړي تورمو یوه برخه د څو ډوله تومورونو سره ورته والی ولري.

Zollingrer Elision Sy ndrome

دا سندروم عبارت دی له:

www.ketabton.com

۱. په صاعقوي ډول قرحوي حالت چې زیاتره په بصلي او اخرني برخه د اثنا عشر او Jejeunum په پیل کې منځ ته راځي. پېښې یې په ۴۰ سلنه ناروغانو کې کتل کېږي.

۲. د معدې پواسطه په زیاته اندازه هایدروکلوریک اسید Hcl افرازېږي.

۳. کـه چېرې پـه قسـمي ډول معـده ایسـتل شـوي وي، پـه زیـاتره ناروغـانو کې قرحي موجود نه وي، په ځنې پېښو کې د پانقراس او اندوکراین غدواتو تومورونه د دې سندروم یوه برخه جوړوي.

رادیولوژیک نښې:

۱. مخاطي غشا په پېړۍ او معوج ډول دي.

۲. په معده کې د مایعـاتو زیـاتوالی چې پخـواني غـذایي مـواد هـم ورسره یو ځای وي.

۳. په غیر وصفي ډول د قرحې موجود والی.

۴. د اثناعشر پراختیا خاصتاً په دویمه برخه کې.

۵. په وړو کولمو کې د Malabsorption په څېر بدلونونه.

په مخاطي غشا کې د اثناعشر د غشا په څېر توپیر منځ ته راځي.

د اثنا عشر قرحه یا Duodenal Ulcer:

د اثنا عشر د قرحو وقوعات د پورتني هضمي جهاز په برخه کې په زیاته اندازه منځ ته راځي. چې اکثراً د دوی لومړنۍ برخه د بصلي کې پیدا کېږي. کمې پېښې یې د لومړني او دویمې برخې د یو ځای کېدو په نښکتنۍ برخه کې لیدل کېږي. چې د Post bulber قرحې په نامه یې یادوي. د دې ځای څخه نښکته قرحې په نادر ډول وي.

کېدای شي، چې د اثنا عشر په هر جدار او هره برخه کې قرحه پیدا

www.ketabton.com

شي، لیکن زیاتره یې په خلفي جدار کې منځ ته راځي.

رادیولوژیک منظره یې:

د قرحې د Crater کتنه په تشخیص کې د زیات اهمیت وړ ده او دا ووایې یوه مثبته او رادیولوژیکه نښه ده، (۵ – ۱۷ شکل). که چېرې په اړخیزه توګه څرګنده شي، د معدې Niche په څېر خیال ښکاره کوي، لیکن دا په کوچنی اندازه وي، څه وخت چې قرحه په څنډو کې منځ ته راغلي وي، معمولاً په قدامي منظره کې نه کتل کېږي. مګر دا چې بصلي ته فشار ورکړل شي چې په دې صورت کې باریم Crater برخو ته ننوځي او خیال څرګندوي غیر له هغې په موضعي ډول کثیف ګرد خیال ښکاره کوي، که چېرې د فشار څخه کار واخیستل شي. او سره د دې هم رقیق باریم په مخاطي غشا کې پاتې شي، نو د Crater څخه بهر ته د معدې په څېر مخاطي غشا څرګند ېږي. نو ویلی شو، چې په دې ځای کې کریټر د یو سانتي مترو په حدودو کې وي، چې په دې صورت کې پخپله د بصلي د جسم سره غلطي منځ ته راځي، کله چې په یوه خیا لکې باریوم د زیات وخت لپاره پاتې شي او فشار په واسطه په کې ننوتی وي او له بلې خوا د لاس په واسطه جس شي، نو دا حالتونه د بصلي د قرحې غوره نښې دي، که چېرې په بصله کې په عمومي ډول غیر نورمال وضعیت موجود وي نو مشکل ده، چې د کریټر ځای وټاکل شي، په دې اساس فکر کوو، چې د څنډنۍ قرحې له کبله به تدبي نسج منځ ته راغلی وي، که چېرې په حاد ډول قرحه پیدا شوي وي، ښایي د بصلي شکل په نورماله توګه وي، یوازې د فشار په واسطه کولای شو، چې د افت ځای وټاکو.

www.ketabton.com

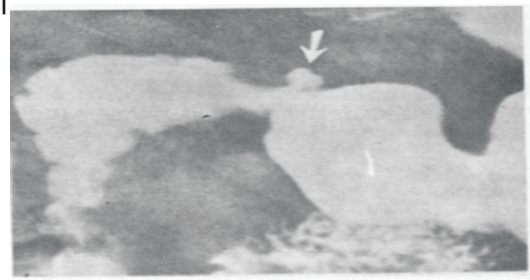

۵-۱۷ شکل: Duodenal Ulcer د تپ یا السیر Crater (غشی) کې د Bulb قاعدې ته نږدې له سطح څخه لوړ شوی دی.

د اثنا عشر التهاب Deudinitis :

په بصله کې التهابي حالت زیاتره د قرحې سره یو ځای وي د رادیوګرافي له مخې یې تشخیص په ښه توګه نه شي کېدلای ، نو په دې اساس کلینیکي ننښې او د قرحې اعراضو ته باید پاملرنه وشي، رادیولوژیکي ننښې په درې ډوله دي:

۱. په بصله کې تخریشي یا Irritibillity حالت.
۲. په غیر ثابت ډول د بصلي بدلون یا Deformety .
۳. مخاطي غشاء پېړوالی.

(Regeonal enteritis) Chron Diseases

دا د وړو کولمو التهابي ناروغتیاوې دي، چې تر اوسه پورې یې سبب نه دی معلوم، کله چې دا پېښه په کولون کې منځ ته راشي، نو د Chron Diseases **یا** Grranolomatise colitis په نوم یاد ېږي.

رادیولوژیک منظره:

۱. Prestenotic phase **مرحله:** کله چې د باریوم Enema په وخت کې باریوم ښېرته راګرځېدلو ته ځیر شو ، لیدل کېږي. چې د الیوم برخه نورماله یا غیر منظمه او یا په کمه اندازه نري شوي، ښایي مخاطي غشا پخه یا Blunted غوره کړي او یا ضخیمه شوي وي. په وروستیو وختو

www.ketabton.com

چې پکې تقرحي حالت پیدا او نورماله منظره یې له منځه ځي. د مخاطي غشا سطح د تبرې د فرش په څېر شکل غوره کوي، Cobble stone د لیکې په څېر قرحي چې په طولاني ډول واقع وي د باریوم څخه ډکېږي او کله چې د باریوم Meal پواسطه وخپړل شي، نو د الیوم په برخه کې په ځنډ سره پرمختګ کوي او کولون ته تر هغه وخته نه تېرېږي. تر څو چې غذا ورکړل شي، پس له هغې اخته شوي سګمنټ ته حرکت کوي.

۲. مرحله: Stenotic Phase

کله چې ناروغتیاوې مزمنې شي، نو په معایي سیستم او مثاریقه کې التهابي حالت منځ ته راځي. اخته شوې برخه په پرله پسې رادیوګرافیو کې په ثابت او شخ شکل ښکاري. دننني برخه یې په ښوي غیر منظم او یا یې په پوره ډول مخاطي غشا له منځه تللي وي. د لومن د قطر نري شوي کله کله یو شانته او ځینې وخت په غیر منظم ډول وي. ځنې وخت کېدای شي، چې فبروز پیدا او د رتج په څېر اشکال څرګند کړي، کله چې فبروتیک حالت پر مختګ وکړي، نو د لومن قطر د څو ملي مترو حدود ته رسېږي. چې دې پېښې ته یې د تار نښه یا String sign وایي، او وروسته له تضیق څخه پیدا کېږي. کېدای شي، چې د فستول او ابسو پېښې هم په دې ناورغۍ کې پیدا شي.

یادونه:

د ګېډې ساده رادیوګرافي په لاندې حالاتو کې د استطباب وړ ده.

۱. په هغه پېښو کې چې په کولمو کې غیر نورمال ګاز ځای نیولي وي.

۲. په هغه حالاتو کې چې په ګېډه کې تېرېږي او یا غیر نورمال کلسفیکیشن شتون ولري.

www.ketabton.com

۳. د ینـې، تـوري او د پښـتورګو د انـدازو، منظـرو او ځـایونو د څرګندولو لپاره.

۴. د ګېډې د غیر نورمالو کتلو د پلټنې لپاره.

۵. د پریتـوان پـه کڅـوړو کـې د ازاد ګـاز شـته والـی (Penumo Peritonium).

۶. د حبن په پېښو کې.

۷. د ګېډې دننیو ابسیو په حالاتو کې.

۸. په هغه پېښو کې چې رادیو اوپک اجنبي اجسام پـه هضـمي جهـاز او یا د پریتوان په کڅوړه کې ځای نیولی وي.

***

www.ketabton.com

پانقراس

په نورمال حالت کې پانقراس د ساده رادیوګرافي پواسطه کتلای نه شو، په هغه صورت کې چې ډبرې او ګاز په کې ځای نیولی وي، د ساده رادیورافي په واسطه تشخیص کېدای شي. التراسونوګرافي د پانقراس د راس او جسم د ناروغیو لپاره ښه مرستندویه وسیله ده، د CT ازموینه هم زیات ارزښت لري او د دې په وسیله د مجاورو برخو د غیر نورمال حالت توپیر کېدای شي، د Endoscopic retrograde pancreatography په واسطه پانکریاتیک قنات کتلای شو.

ولادي انومالي:

په پانقراس کې یو شمېر ولادي انومالي منځته راځي. ځینې وخت پانقراس په حلقوي شکل موجود وي، همدا راز په دې غده کې تقسیم شوې یا دوه برخې حالت هغه وخت لیدل کېږي، چې د Santorini او Wirsung قناتونه سره یو ځای شوي نه وي، د دې انومالي تشخیص د پانقراص په التهابي حالاتو کې ډېر ضروري وي، خاصتاً په هغه صورت کې چې په یوه ناروغ کې Pancreatitis موجود وي او د الکولو موضوع مطرح نه وي.

د پانقراس التهاب:

په ارثي توګه د پانقراس التهاب په کوچنیانو او ځوانو کاهلانو کې لیدل شوی دی، پانکریاتیک قناتونه نورمال وي او د کلسفیکیشن وتیرې منځ ته راځي، د دې پېښې سبب څرګند نه دی. د پانقراص دحاد التهاب د زیاتو سببونو څخه منځ ته راځي. د الکولو بداستعمال یې مهم سبب کېدای شي. د CT په دې مرحله کې له تشخیص سره زیاته مرسته کوي. ځنډنی پانکریایتس په قناتي سیستم کې د کلسفیکیشن په

www.ketabton.com

واسطه تظاهر کوي او په زیات شمېر غیر منظمو حالتونو یې په لومن کې موجود وي.

Neoplasm سلیم غیر وظیفوي تومورونه د پانقراص په پارانشیم کې ډېر نادر دي، کېدای شي، چې ډېره غټه وي، دا ځکه چې د فزیالوژیک میخانیکتونو لرونکي نه وي، د دې غوره مثال عبارت له Cytadenoma او Papillary اپیتیلیل تومور دی. د تومو ګرافي په وسیله یې په ښه توګه تشخیص ټاکل کېږي. په پانقراص کې چې تومورې پېښې ډېر عمومیت لري، عبارت له ادینوکارسینوما څخه ده، دا تومورې پېښې د التراساوند او C.T په واسطه تشخیص کېږي.

ینه یا Liver:

کبد یا ینې د ګېډې په ښي علوي برخه کې یو متجانس کثافت جوړ کړي دی. پورتنۍ سرحد یې د نیمایي ښي خوا حجاب حاجز په واسطه محدود شوی دی او په ښه توګه پېژندل کېږي، ځکه چې له هغې بره د سږې د هوا تور خیال موجود وي. ښي جنبي خوا یې د نرۍ شحمي طبقې په واسطه ښه پېژندل کېږي. د ینې د ښي لوب ښکتنۍ څنډه هم د لیدلو وړ ده، دا ځکه چې د بطن له جدار سره په اسانه توپیر کېږي. په کبدي زاویه او مستعرض کولون کې د ګاز شته والی هم د کبد په پېژندنه کې پوره مرسته کوي او ښکتنۍ برخه یې ښکاره کېدای شي، د کېنې فص ښکتنۍ برخه یې د کتنې وړ نه وي.

د کبد ښنځه یا Liver Absces:

غوره سبب یې عبارت دامیب څخه دي. د رادیوګرافي د کلیشې پر مخ ینه په ضخاموي ډول وي. حجاب حاجز لوړ شوی وي، چې دا حالت یا په موضعي یا په عمومي توګه وي او هم د حجاب حاجز لاندې

www.ketabton.com

هایدروایریک سویې کتل کېږي. که چېرې ابسي د کبد د علوي سطحې سره نژدې وي نو په حجاب حاجز کې د قبي په ډول راوتلي یا متبارز حالت موجود وي او د دې سره یو ځای په سږې کې د شریطه او یا مثلث په شکل کثافت په قاعده کې منځ ته راځي.

هیداتیک کیست: (Hydated Cyst)

که چېرې هیداتیک کیست د کبد په څنډو کې وي، غیر طبعي راوتلي حالت منځته راوړي او که چېرې کیست په مرکزي برخه کې وي، د کبد غټوالی سبب ګرځي او د کبدي ساحې کثافت زیاتوي. په هغه صورت کې چې کیست په قسمي توګه تخلیه شوي یي، د ولاړې په وضعیت د رادیوګرافي کې د هوا او مایع سطحه څرګندوي. زیاتره هیداتیک کیستونه تکلس پیدا کوي او دا تکلسات په قوسي، دایروي او یا غیر منظمو متکلسولیکو په څېر کتل کېږي.

توري یا طحال: (Spleen)

په نورمال حالت کې توری 14cm -10 پورې اوږدوالی لري. پېړوالی یې تقریباً د پښتورګي په اندازه وي، د طحال د ساده کلیشې او عموماً د ریترونوموپریتوان (Retropneumopretneum) د معاینې څخه وروسته په ښه توګه کتل کېږي. لاکن د یو شمېر ناروغتیاوو په هکله یې د سمپلینوپورتوګرافي معاینات زیاته مرسته کوي.

۱. د توري ضخامه: سربېره په ساده کلیشې د مجاورو برخو معاینه لکه معده، کولون او پښتورګي په تفریقي تشخیص کې مرسته کوي او د دې برخې تومورونه ښکاره کوي. د ریترنوموپریتوان معاینه د توري د جسم اندازه ټاکي. د مرضي تکلساتو او کثافتونو د شته والي په اړه معلومات ورکوي.

www.ketabton.com

۲. د توري کیستونه: هیداتیک کیست او کاذب کیستونه چې د طحال د داخلي هماتوم له کبله منځته راځي، عموماً تکلس څرګندوي، د بل خوا د کیست په موجودیت کې د طحال ضخامه منځه راځي او ځنې وخت د هوا او مایع سطح لیدل کېږي.

۳. د توري تکلسات: په هیداتیک کیست Lymphangioma, Angioma نري رنځ ځینو ابسیو او په هستوپلازموزس کې په طحال کې تکلسات لیدل کېږي. ضمناً طحالي شریان او د هغې نیوریزمونه (Aneurysmas) هم په تکلس اخته کېږي. دا پښې باید د پوښتیو د غضروفنونو د تکلساتو سره غلط نه کړل شي.

د وړو کولمو حاد انسداد:

کله چې په وړو کولمو کې د ساده انسدادي پېښه منځ ته راشي، نو حاده رادیوګرافي د تشخیص سره پوره مرسته کوي، باریوم سلفیت د خولې له لارې نه ورکول کېږي. دا ځکه چې کېدای انسداد په کولمو کې موجود وي او د باریوم سلفیت محلول څخه اوبه جذب او په خالص ډول باریوم پاتې شي، چې وروسته یوه سخته کتله جوړه او د جراحي عملیې مشکلات منځ ته راوړي. کله چې انسداد وړو کولمو په پورتنیو برخو کې وي، نو ناروغ باید کانګو ته تشویق کړو، دا ځکه چې ګاز او مایع خارج او د یوه سکشن عملیه صورت ومومي. یعنې دا چې راتول شوي مواد بهر ته وځي. په یو شمېر پېښو کې د انسداد نښې په وصفي توګه نه وي، نو په داسې حالاتو کې د باریوم Meal ازموینه په زړه بوري څرګندونې کولای شي او غوره تشخیص ټاکل کېږي. (۳ - ۱۳ شکل) کله چې انسداد د وړو کولمو په نښکتنۍ برخو کې وي، نو د حرکاتو فعالیت یې نیمګړي او انسدادي برخې ته د باریوم رسېدل لږ وخت

www.ketabton.com

نیسي. نو په دا سې پېښو کې ساده رادیوګرافي په زړه پورې معلومات ښکاره کوي.

۳-۱۳ شکل: د جیجونیم انسداد چې د التصاق له کبله پیدا شوي، له باریوم Meal څخه وروسته رادیوګرافي اجرا شوې ده، د اثنا عشر او جیجینیوم لوپونه ډېر پراخه شوي دي او د انسداد له سطحې څخه ښکته دي. د جیجینوم مخاطي غشا ډېره پرسېدلې ده او د سکې په څېر ښکاري.

که چېرې د Miller Abbott ډبل توپ څخه کار واخیستل شي، نو انسدادي برخې د ځای او د طبیعت څخه هم پته په لاس راتلای شي، په دې ازموینه کې د فلوروسکوپي د کنترول لاندې کثیفه مواد په تیوپ کې زرق کېږي او وروسته د ازموینې د پای ته رسیدو څخه که خطر موجود وي کبدای شي، چې د باریوم محلول ېبرته راوویستل شي. د رادیوګرافي ډول او شمېر په انسدادي پېښو کې په مختلفو قسمو دي، لاکن په عمومي توګه د ملاستې او ولاړې وضعیتونو څخه کار اخیستل کېږي. که چېرې ناروغ ډېر په تکلیف وي کولای شو، چې په اړخیزه وضعیت هم رادیوګرافي واخلو.

***

www.ketabton.com

ساده انسدادي یا Simple Obstruction:

ساده بندښت د هغه حالت څخه عبارت دی، چې د کولمې د لومن په یوه ځانګړې برخه کې انسدادي پېښه په داسې توګه منځ ته راغلي وي، چې په اروایي سیستم کې یې کوم بدلون نه وي پیدا شوی. د مثال په توګه دا پورتنۍ پېښه په التصاقي حالاتو او د لومن د ننني کتلو په شته والي کې پیدا کېږي.

رادیولوژیک ننبې یې: د ناروغۍ له پیل څخه څو ساعته وروسته د اخته شوي ځای لپاسه د ګاز او مایع سویه منځ ته راځي. د ګاز خیال د ملاستې په حالت کې لیدل کېږي. خو د مایع سویه یوازې د ولاړې یا اړخیز وضعیتونو کې لیدلای شو. د مایع د سویې شته والی په وړو کولمو کې یوه غیر نورماله پېښه ده. د ګاز له کبله په حلقه یا Loop کې زیاتوالی پیدا کېږي. دا حالت لومړی پلا یو دوه سګمنټو کې کتلای شو، چې د حلقې په شکل خیال څرګندوي او د ولاړې حالت رادیوګرافي کې د هر سګمنټ وروستۍ برخه د مایع په واسطه محدوده شوي وي، ښایي، د مایع او هوا سویه په مختلفو ځایونو کې خیال څرګند کړي. یعنې دا چې یوه یې لوړه او بله یې ښکته ځای ولري. کله چې پرسوب پرمختګ کوي، نو حلقه په واضح ډول خیال ښکاره کوي، کېدای شي، چې حلقې په مستعرض ډول یو دبل له پاسه ځای ونیسي او د Ladder like(زینه ډوله) بڼه غوره کوي.

په حاد انسدادي پېښو کې د مایع او هوا د سویې د منځ ته راتللو د وخت په هکله مختلفې نظریې موجودې دي، خو په عمومي توګه د مایع او د هوا سویه وروسته له ۴ تر ۶ ساعتو په موده کې پیدا کېږي او وروسته دې مودې نه کېدای شي، چې مثبتې رادیولوژیکي ننبې

www.ketabton.com

څرګندې شي او په زیاتره پېښو کې کتل کېږي. په وړو کولمو کې د ګاز شته والی له کولون څخه په لاندې ډول توپیر کېږي.

۱) د حلقو ځای زیاتره د ګېډې په مرکزي برخه کې وي.

۲) د مخاطي غشا په برخه کې نري غابنې لرونکی (د اړې په څېر) خیالونه کتل کېږي او د کولون د Haustra په نسبت سره یو ځای او نزدې وي. د جېجېنیوم په برخه کې کمه پراختیا صورت مومي، که چېرې مخاطي غشا په پوره توګه له منځه تللی نه وي، انسداد شوی سګمنټ د یوې سکې Coin او یا موری (د لوګي د وتلو لار) په څېر خیال څرګندوي. د ایلیوم د برخې مخاطي غشاء په کمه اندازه او ډېره ښوی شوې ښکاري او د دې خاصیت له مخې یې د جېجېنیوم له برخې توپیر کوو.

کله کله داسې هم کېدای شي، چې د کولمو دوه لوپونه یو دبل لپاره ځای ونیسي او د رخوه اقسامو خیال د ګاز په منځ کې د کولمې د ډبل جدار په څېر خیال ښکاره کوي. په داسې پېښو کې د کولمې د جدار د پېړوالي پېژندنه مشکل کار نه دی. کله چې په وړو کولمو کې پوره انسداد منځ ته راشي، نو په کولون کې ډېر لږ او یا هېڅ ګاز موجود نه وي، چې دا د میخانیکي او Adynamic انسداد تفریقي تشخیص لپاره یو مهم ټکی دی. کېدای شي، چې ځینې وخت مخکې له دې چې اعراض څرګند شي، لږ ګاز یا Fecaloid مواد په کولون کې وکتل شي. د انسداد په ځنډنیو حالاتو کې د کولون په برخه کې لږ ګاز موجود وي. که چېرې د وړو کولمو په انسدادي پېښو کې د غټو کولمو په برخه کې ګاز وکتل شي نو دا په دې دلالت کوي، چې یا د عفونیت له کبله او یا د باریوم له Enema د تطبیق په واسطه نوموړی ګاز منځ ته راغلی دی.

www.ketabton.com

کله چې د وړو کولمو انسدادي په نیمګړې ډول وي، نو یوه اندازه ګاز تېرېږي او د کولون په برخه کې خیال ښکاره کوي، چې دا د وړو کولمو د پرسوب په حالت کې په کولون کې پېښېږي، یوه اندازه اختلافات موجود دي، خو وروستنۍ عقیده داسې ده، چې کولون یا نورمال او یا یې په عرض کې کوچنیوالي کتل کېږي، دا ټکی د وړو کولمو د نیمګړي انسداد د پېژندنې لپاره ډېر ارزښت لري.

د انسداد په لومړنیو پېښو کې د غیر نورمال ګاز شته والی او نشته والی په هکله پوره باور کېدای نه شي، نو په داسې پېښو کې باید په پرله پسې ډول رادیوګرافي اجرا کړو، که چېرې په لوپونو کې ګاز موجود وي او د انسداد سبب شي، نو په اندازه کې یې زیاتوالی منځ ته راځي او دا حالت په چټکۍ زیاتېږي، چې انسداد په څو ساعتونو کې یې څرګند پېژندلی شو، که چېرې په لوپونو کې به ثابت ډول ګاز موجود وي او په پرله پسې رادیوګرافي کې یې خیال څرګند شي، نو د انسداد باوري نښې دي او ویلای شو، چې انسدادي وتیره موجوده ده.

د کولون بندښت یا Obstruction of the colon:

د ګېډې رادیوګرافي ښایي د غټو کولمو د انسداد په هکله غوره څرګندونې وکړي، په هماغه شان رادیوګرافي چې د وړو کولمو د انسداد د تشخیص لپاره تر ټولو کار اخیستل کېږي ده، د غټو کولمو لپاره هم کارېږي. څرنګه چې په نورمال حالت کې هم په کولون کې هوا موجوده ده، نو په انسدادي پېښو کې پرسېدلي وي، چې دا حالت د سیکوم څخه تر اخته شوي ځای پورې کتل کېږي. (۱۴-۱۳ شکل).

معمولاً غوره نورماله پراختیا د اخته شوي ځای څخه پورته خیال څرګندوي او د کولون ښکتنۍ برخه کې یې ګازات موجود نه وي. په

www.ketabton.com

ځنې پېښو کې د باریوم د امالي څخه کار اخیستل کېږي، چې د دې ازموینې په واسطه د افت شته والی او د کولون د لومن جدا والی څرګندېدای شي. څرنګه چې د انسدادي برخې انساج ماتېدونکي خاصیت لري، نو په دې اساس باید د باریوم د امالي په وخت کې له ډېر اختیاط څخه کار واخیستل شي، همدارنګه د جس په وخت کې هم باید ځیر شو. د کولون لوپ باید د وړو کولمو سره توپیر کړل شي، چې دا کار Haustra او د لوپ ځای له مخې پیدا کېدای شي، چې د غټو کولمو لوپ د ګېډې په محیط کې ځای لري، د غټو کولمو Haustra د وړو کولمو په نسبت ژور او پراخه خیال څرګندوي، که چېرې د غایطه موادو کوچنۍ توټه په کولون کې موجوده وي، د ګاز په واسطه پې ځایه کېدای شي، چې دا حالت په وړو کولمو کې نه کتل کېږي، یوازې په نوو زېږېدلو ماشومانو کې د پیخاړي یا میکونیم Ileus په پېښو کې پیدا کېدای شي.

که چېرې په Ileo cecal د سام کې نیمګړتیا موجوده وي، ښایي یوه اندازه هوا وړو کولمو ته تیزه شي او په وړو کولمو کې یوه اندازه پراختیا پیدا کړي او که چېرې نومورې د سام کې نیمګړتیا موجوده وي، ښایي په وړو کولمو کې ډېره کمه او یا هېڅ هوا موجوده نه وي. څرنګه چې د سیکوم جدار ډېر نرۍ دې، نو که چېرې پرسوب زیات شي، تثقب منځ ته راځي. حتی که انسداد د کولون په ښکتني برخه کې هم وي، دا حالت پیدا کېدای شي. که چېرې د سیکوم پراختیا د (۹–۱۰) سانتي مترو پورې ورسېږي. نو د څېرې کې دو امکانیت یې ډېر زیات دی. د مایع او هوا د سویې شته والی د کولون په انسدادي پېښو کې دومره زیات ارزښت نه لري، مګر په وړو کولمو کې یې وقوعات زیات

www.ketabton.com

دي.

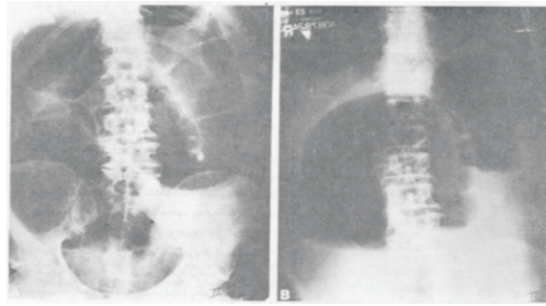

۱۴-۱۳ شکل: A- د سیګموئید کولون انسداد د کولون په اونۍ برخه کې د طحالي زاویې سره زیاته پراختیا موجوده ده، په وړو کولمو کې یو څه ګاز موجود دي، چې د ابلیو سیکل په دسام کې نیمګړتیا څرګندوي. د دې ناروغ په سیګموئید کې انسداد موجود و، په دې ناروغ کې سیکم پوره پراخه شوي. له دې رادیوګرافي نه ډېر کم وخت وروسته په کې تثقب منځ ته راغي. B- رادیوګرافي د همدې ناروغ د ولاړې په وضعیت کې اجرا شوې ده.

د سیګموئید کولون تدور:

ښایي، چې د سګموئید کولون طناب د مشاریقې سره تاو شي او Closed loop شکل کې انسداد پیدا کړي. د سګموید برخه پرسېږي او د توپ شکل غوره کوي (۱۲-۱۳ شکل ۱۷۰ مخ) کېدای شي، چې د مایع او هوا سویه وکتل شي، په دې شرط چې د ولاړې او یا اړخیزه وضعیتونو کې رادیوګرافي اجرا کړل شي. څرنګه چې سګموئید د کولون اخرني برخه ده، نو د انسداد په وخت کې په زیاته اندازه هوا په کې ځای او غیر نورمال پرسوب په کې منځ ته راځي. که چېرې تشخیص کې شکمن شو، نو د باریوم د امالي څخه کار اخیستلای شو، که چېرې باریوم سګموئید ته ورسېږي، نو په تاوه شوي برخه کې مخاطي غشا په قطع یا غوځ شکل خیال څرګندوي. ښایي، انسداد په نیمګړي ډول وي

www.ketabton.com

او د باريوم زياته اندازه تېره شي، چې په دې صورت کې د مخاطي غشا طبيعت په ښه توګه څرګند بدای شي.

د سيکوم تدور:

ساعده کولون او سيکوم ښايي اوږده مثاريقه ولري، چې د کولمو د ودې په موده کې کېدای شي، د دوی په تثبيت کې تدور نيمګړتيا منځ ته راوړي، چې دا حالت د تدور د پيدا کېدو سبب کېدای شي او سيکوم په خپل محور باندې تدور کولای شي. د سيکوم په برخه کې په زياته اندازه ګاز راټول او پرسېږي. چې حتی دا پرسوب ځينې وخت په ايليوم او جېجېنيوم کې څرګند ېږي. د کولون هغه برخه چې د انسداد څخه ښکته ځای لري، ښايي په کمه اندازه او يا هېڅ ګاز ونه لري، څرنګه چې په دې وخت کې سيکوم خوځېدونکی يا متحرک حالت لري، نو د ګېډې په هره ژوره برخه کې يې خيال کتل کېدای شي، لاکن په عمومي توګه د کولون پرسيدلې برخه د ګېډې په کينه پورتنۍ حصه کې نه ليدل کېږي. همدارنګه د ګېډې په کېنه ښکتنۍ برخه کې يې هم خيال موجود نه وي، که چېرې په ګرد يا بيضوي ډول د هوا په واسطه پرسېدلی خيال وکتل شي، نو د سيکوم د تدور امکانات بايد ولټول شي.

۱۲-۱۳ شکل: د Sigmoid کولون تدور له ګاز څخه ډک او پراخه لوپ چې د

ګډې د هره برخه یې نیولی څرګندې.

د کولون کارسینوما:

څېړنو او احصائیو څرګنده کړې ده، چې د غټو کولمو د کارسینوما زیاتره پېښې د Recteo Segmoido scoopoic ازموینو په واسطه پېژندل کېږي. تقریباً 60% یې ټول Rectosegmoid برخه کې 10 % یې په Segmoido او پاتې 30 % یې په ټول کولون کې منځ ته راځي. د دې ناروغي د تشخیص لپاره وروسته د پورتنۍ ازموینې څخه رادیولوژیکي کتنې د زیات اهمیت وړ دي. د رادیولوژیکي له نظره په کولون کې درې ډوله کارسینوما تصنیف بندي شوي دي:

۱. Polypoid or Fungating .
۲. Infelrative یا ارتشاحي.
۳. Obstructive یا انسدادي حالت.

۱۰-۱۹ شکل: Colitis cystca او Adenomatous پولیپونه.

په عمومي ډول د کولون کارسینوما او رادیولوژیک ننبې د هضمي جهاز د کارسینوما په څېر وي، په مخاطي غشا کې بدلون او په جداري برخو کې شخوالی پیدا کوي، په نتیجه کې د یوې ثابتې نقیصې سبب

www.ketabton.com

ګرځي، چې په پای کې انسدادي حالتونه منځ ته راوړي. کارسینوما د کولون په لومن کې د امتلا نقیصه (Filling defect) پیدا کوي، چې دا به مختلفو اندازو وي، (۱۰ – ۱۹ شکل په ۱۷۰ مخ) کې.

د اخته شوي ځای سطح په غیر منظم ډول او مخاطي غشا په پوره ډول له منځه تللی وي. هاوسترا Haustra موجوده نه وي، که چېرې افت په غټه اندازه وي، دا تل د Pogypoid ډول په پر مختللي حالت دلالت کوي په ارتشاحي کارسینوما کې د کولون لومن نري او کله کله د ۴ څخه ۶ سانتي متر پورې رسېږي. په کولون کې تقبضي حالت څرګند او کله کله د څو سانتي مترو په حدود کې ښکاره کېږي. چې دې ډېښې ته ...Napkin ring Ca وایي.

Chronic idiopatic Ulcerative Colitis: دا ډېښه زیاتره په رکتوم یا ښکتنیو برخو د Segmoid کې منځ ته راځي. تشخیص یې د Rectoscopy په واسطه کېدای شي او رادیوګرافي د دې په څنګ کې د تشخیص سره مرسته کوي. د ناروغۍ په لومړنیو وختو کې کولون د نورمال حالت څخه په زیاته اندازه په تخریشي ډول وي. د رادیوګرافي په پاڼه کې Haustra خرابې شوې او یا په احتمالي ډول له منځه تللې وي د کولون لومن یو شانته نرې شوې او کولمې لنډې وي، د کولون جدار د باریوم په څنګ کې په ځیر ډول خیال څرګندوي، چې په نتیجه کې د جاورسي تقرحاتو شکل غوره کوي، وروسته د تشبد و چې کولون نقبض وکړي، مخاطي غشا موجده نه وي او په هغه برخه کې چې باریوم ځای نیولی وي، په دا نه یې شکل خیال ښکاره کوي، کله چې د ایلیوم اخرنۍ برخې اخته شي، نو د Back wash itiiatis په نوم یاد ېږي. چې لس سلنه واقعات یې کنټل شوي دي.

www.ketabton.com

Appendicitis: ساده فلمونه ښایي نورمال او یا د ایلیوم په برخه کې په کمه اندازه ګاز موجود وي. په هغه صورت کې چې تثقب منځ ته راشي، د ایلیوم اخرینۍ برخه ښایي اخته شي او په وړو کولمو کې په قسمي او بشپړ ډول انسدادي وتیره پیدا شي. که چېرې په اپنډکس کې تېږه موجوده وي تشخیص کولای شو. د باریوم په مطالعات په ساده التهابي حالت کې د مناقشې لاندې دي، د اپنډیسیال لومن په نورمال حالت کې د باریوم په واسطه ډکېږي او مثبت تشخیص مورِ ته نه شي راکولای. په خپله د اپنډکس ډکې دل التهابي وتیره رد وي. ځینې په دې عقیده دي، چې په اپنډیسایتس کې د ایلیوم په اخرینۍ برخه کې سیکوم کې سپزم موجود وي او کولای شو، چې د فلوروسکوپي په واسطه یې څرګند کړو. CT الټراسونوګرافي او د باریوم مطالعات ټول د مورفولوژیک بدلونونو په هکله معلومات ورکوي.

Idiopathic colititis: السراتیف کولایتس اوګرانولوماتوز کولایتس زیاتره وخت د رادیوګرافیک بدلونونو له مخې پېژندلی شو. په کمو پېښو کې د کولون مایکروسکوپیک مطالعاتو ته اړتیاوې په هغه صورت کې چې اختلاط منځ ته راغلي وي، نو د باریوم مطالعاتو سره د الټراسونوګرافي او CT ازموینې یو ځای کوو.

انحرافي کولایتس او د السراتیف کولایتس بدلونونه په کولمو کې کتلای شو. چې غایطه مواد په کې په لامبوزن شکل موجود وي. Behcet's Syndrome یو نادر حالت دی، چې سربېره د کولمو د افاتو په پوستکي او سترګو کې هم تظاهرات موجود وي.

www.ketabton.com

Coltis Cystica Profunda: زیاتره وخت په ځوانو کاهلانو کې منځ ته راځي او مخاطي سیستونه په عضلي طبقه کې موجود وي. مهمه موضوع دا ده، چې ارتشاحي بدلونونه معمولاً په رکتوم او سګموئید برخه کې موجود وي، چې باید د ادینوکارسینوما سره یې غلط نه کړو. د باریوم انیما په واسطه لومنرۍ او په غیر منظم ډول وي.

Coltis: دا ناروغي په نادره توګه د رادیولوژي په واسطه مطالعه کېږي. امیبیازس او توبرکلوزس له ځنډنۍ نس ناستې یا اسهال سره د رادیولوژي له نظره څېړل کېږي، نري رنځ په وصفي توګه د ایلیوسیکل برخه اخته کوي او تقرحات او تنګوالی پیدا کوي.

www.ketabton.com

بولي تناسلي سیستم Urinary Tract System

د بولي تناسلي جهاز ازموینه د ګډې ساده رادیوګرافي په واسطه ناروغ د ملا په تخته پروت او وروسته ترې رادیوګرافي واخیستل شي، چې دې عملیې ته K. U. B وایي. او پښتورګی، حالبونو او مثانی یکې ځایونه په کې کتلایی شو، په همدې ډول د دې رادیوګرافي په واسطه کلسیمي تبړې، تومورونه، کیستونه کلیسفاید لمفاوي عقدات ښکاره کېدای شي، د پسواس د عضلي خط السیر حالبونو او مثانې باید په پام کې وي.

Urography: ترشحې یا وریدي یوروګرافي د دې سیستم د ناروغیو لپاره غوره او ساده ازموینه ده، ناروغ ته باید د شپې له خوا مسهل ورکړل شي، تر څو چې غایطه مواد او ګازات د کولون څخه ووځي او د پښتورګو برخه په ښه ډول څرګنده شي، سهار باید ناروغ په وړې نس د رادیولوژي سرویس ته راوغوښتل شي. وړو ماشومانو او کوچنیانو چې د کاربن لرونکي مشروب څخه کار اخیستل کېږي. تر څو چې معده د ګاز په واسطه پراخه شي او په دې حالت کې کولمې بې ځایه کېږي او د پښتورګو برخه په ښه ډول ښکاري.

کثیفه مواد: د دې مقصد لپاره د عضوي ایوډین لرونکي مرکباتو څخه کار اخیستل کېږي. چې Radio apaque خاصیت لري او په لاندې ډول دي:

۱. Conry 60 %

۲. Hepaque Sudiun چې ۵۰ سلنه ایودین لري.

۳. Renogafin 60 محلول څخه چې د ۲۹ سلنه ایوډین لرونکي دي، همدارنګه Renogafin76% څخه هم کار اخیستل کېږي.

www.ketabton.com

۴. Renovist چې د Angiogrphy لپاره تر ې کار اخلي.

Drip infusion urography څخه په هغه ناروغانو کې کار اخیستل کېږي، چې د پښتورګو عدم کفایه ولري او B. U. N یې 40mg % څخه زیات وي، که چېرې B. U. N اندازه د 80 – 120mg % پورې رسېدلي وي، نو د پښتورګو Collecting سیستم کې زیاته اندازه اناتومیک بدلون موجود وي، په دې حالت کې باید د ناروغ د ژوندانه د اړخونو څخه معلومات تر لاسه کړو، د D. I . U ازموینې لپاره 42.3cc ایوډین په 300cc محلول کې کارېږي. چې په دې صورت کې متکرر او ځنډني فلمونه د څو ساعتو په موده کې باید واخیستل شي.

I. V. P مضاد استطباب:

۱. حساسیت.

۲. د پښتورګو او یې د ناروغتیا شته والی.

۳. Oliguria

۴. په هغه صورت کې چې د B. U. N اندازه ۱۰۰ نه تر ۱۲۰ ملي ګرام فیصدو پورې وي.

۵. Mutiple myeloma

پاتې دې نه وي، چې د پښتورګو د ازموینې لپاره د Retrograd Urography څخه هم کار اخیستل کېږي، د دې لپاره چې د I. V. P په ازموینه کې د پښتورګو اطراحي سیستم په ښه ډول تو پیر شي، نو وروسته د زرق څخه لومړی فلم د پنځو دقیقو او بل یې د پنځلس دقیقو څخه وروسته اخیستل کېږي. په نورمال حالت کې دواړو پلوو کې پښتورګو د صدري فقراتو په ښکتنۍ او قطني فقراتو په پورته برخو

www.ketabton.com

کې ځای لري. د پښتورګي پورتنی سرحد د یوولسمې صدري فقرې او ښکتنۍ سرحد یې د درېیمې قطنۍ فقرې سره سمون خوري. ښۍ پښتورګی تقریباً دوه سانتي متر ښکته ځای لري دا حالتونه د تنفس په وخت کې بدلون پیدا کولای شي. د ښۍ پښتورګي اوږدوالی – 12 12,7CM او کېنې پښتوګي د 5mm – 3 پورې د دې څخه اوږد دی.

د پښتوګو ولادي انومالي یا Congertal Anomalies of the Kidnies!

۱. هایپوپلازیا Hypo plasia: دا پېښه د نورو په نسبت زیات عمومیت لري کېدای شي، چې په یوه خوا کې هایپوپلازیا او په بل اړخ کې هایپرپلازیا موجود وي، باید د کسبي اتروفیک پښتورګي سره توپیر کړل شي. چې دا پېښه وروسته د انتاني او وعایي ناروغیو له کبله منځ ته راځي او پښتورګي په غونج شوي توګه خیال څرګندوي.

۲. هایپرپلازیا Hyper plasia: دا پېښه د انسدادي هایدرونفروزس، پولي سیستیک ناروغیو، نیوپلازم، انتانو، د پښتورګي د ورید ترمبوزس، امائیلوئیدوزس او داسې نورو له کبله پیدا کېږي. چې معمولاً په دواړو خواوو کې موجود وي. کلینیکي لابراتواري او یوروګرافیک ننبې یې د تفریقي تشخیص لپاره ښه مرسته کوي او په ځنې پېښو کې د پښتورګو بیوپسي هم ضروري ګڼل کېږي.

۳. Horseshoe Kidney یا نعل ډوله پښتورګي: دا ډول پېښه د K. U . B فلم په واسطه کتل کېدلی شي او وقوعات یې هم زیات دي، په دې حالت کې د پښتورګي ښکتنۍ برخه د رخوه اقسامو سره یو ځای شوي وي او د نعل په څېر خیال ښکاره کوي. د پښتورګي پورتنۍ برخه کې په نادر ډول داسې پېښې منځ ته راځي. د دې پښتورګو په حویضه

www.ketabton.com

کې پراختیا موجود وي.

۴. Crass Ectopic Kidney: دا ډول انومالي د پورتنۍ پېښې په نسبت په کمه اندازه وقوعات لري او دواړه پښتورګي په یو طرف چې کې موجو وي. حالب په منځنۍ برخه کې چې د Ectopic شکل موجود وي په مختلفو اندازو بدلونونه څرګندوي. په همدې شان په دې پښتورګي کې په قسمي ډول بندښت موجود وي، چې په نتیجه کې انتاناتو او د ډبرو د منځ ته راتګ سبب کېږي. په یو شمېر پېښو کې د انسداد په نتیجه کې هایدرونفروزس هم پیدا کېږي.

هایدرونفروزس (Hydro nephrosis):

له نورو سببونو سره یو ځای د بولي لازو ځنډني انتانات هم د دې پېښې د منځ ته راتللو سبب کېږي. (۱۷-۲۰ شکل). چې په دې حالت کې د حویضې او کالیسونو په منځ کې پراختیا پیدا او وروسته له هغې په پرانشیم کې تخریب منځ ته راوړي. هغه انسداد چې د هایدرونفروزس سبب شوې وي، ښایي یو طرفه او یا په دواړو خواوو کې موجود وي. غیر انسداد هایدرونفروزس په Diabetus mellitus کې منځ ته راځي، چې په دې صورت کې په حویضه کې پراختیا او حالبونو کې معوج حالت موجوود وي. په ولادي ډول د هایدرونفروزس پېښې هم لیدل شوي دي، چې دا معمولاً په متناظره ډول او په دواړو خواوو کې وي.

۱۷-۲۰ شکل: په کمه اندازه دواړو خواوو ته Hydro nephrosis حویظه ډېره پراخه شوې ده، خو په کالیسونو کې پځوالی موجود دی.

www.ketabton.com

د پښتورګو او حالبونو ډبرې:

د بولې لارو تبرې ښایي په حویضه Papela او کلیسنونو کې منځ ته راشي. هغه ډبرې چې په حویضه کې پیدا کېږي. ښایي ورو ورو یې اندازه غټه او د Stag horn (د غرځه ښکر) ډبرې څرګندوي. د پښتورګي ډبرې زیاتره د کلسیم لرونکي وي او د همدې کبله د رادیوګرافي د پاڼې پر مخ خیال څرګندوي، د Urate, Systeine او Xanthin ډبرې په نادر ډول په پښتورګي کې لیدل کېږي.

رادیولوژیک منظره یې: رادیولوژیک ننبې یې په مختلفو اندازو کثافتونه ښکاره کوي، زیاتره د ساده رادیوګرافي په واسطه څرګندېږي. I. V. P په واسطه یې معمولاً ځای او د Calysial System څرنګوالی ښکاره کېږي.

Radio lucent ډبرې هم د دې ازموینې په واسطه پېژندل کېږي. هغه پښتورګي یا حالب کې چې تبره موجوده وي کثیفه مواد په ځنډ سره تري تېرېږي. دا ضروري ده، چې په مایل، اړخیز یا Lateral او قدامي ډول رادیوګرافی واخیستل شي. کله چې کثیفه مواد زرق شي، په پر له پسې ډول فلمونه تکمیل کړو، تر څو چې د افت ځای په ښه ډول وپېژندل شي. دا فلمونه باید په ۳۰ دقیقو کې بشپړ شي، د حالب د ډبرو اندازه معمولاً ۱-۳ ملي مترو پورې وي، چې ګرد یا بیضوي شکل لري.

تفریقي تشخیص: د پښتورګو او حالبونو تبرې باید له ټولو هغو کثافاتو سره چې د دې برخو سره نېږدې کتل کېږي. تفریقي تشخیص کړل شي. د صفرا د کڅوړې تبرې زیاتره په متعدد ډول او په وصفي ډول د کلسیمي حلقې په واسطه احاطه شوې وي، چې د اړخیز رادیوګرافي په واسطه یې توپیر کولای شو همدارنګه د مثاریقې Calcified

www.ketabton.com

عقدات هم د دې ډبرو سره باید وپېژندل شي، په همدې شان د پانکراس د تېږو سره چې زیاتره د پانکراس شکل غوره کوي، تفریقي تشخیص کړل شي، هغه کیستونو کې چې کلسیم په کې ځای نیولی وي زیاتره د پښتورګو سره نژدې او د ګډې په هره برخه کې پیدا کېدای شي. تفریقي تشخیص یې ضروري دی. د وعایي Calcification چې د حوصلې په شریانونو او وریدونو کې د Phlebolithie منځ ته راغلې وي، په اسانۍ سره نه پېژندل کېږي. Phlebolithe زیاتره Radio lucent نقطې په خپلو مرکزي برخو کې لري او د تېږي په نسبت زیاتره په ګرد شکل وي.

حاد پیالو نفرایتس یا Acue pyelone phritis: په دې ناروغۍ کې رادیولوژیک بدلونونه په وصفي ډول نه وي او I. V. P په حاده مرحله کې استطباب نه لري لاکن د ساده رادیوګرافي په واسطه د پښتورګي په اندازه کې کله کله لوی والی موجود وي. کله چې حاده انتاني پېښه پرمختګ وکړي، د پښتورګي په شاو خوا کې هوا ځای نیسي، چې د Emphysematose pyelonephritis په نامه یې یادوي.

د پښتورګو ښنځې Renal abscess:

حاد تقیحي انتاني حالت زیاتره د پښتورګو په پرانشیم کې د وینې له لارې پیدا کېږي او د کورتیکس په برخه کې پیل کوي زیاتره د ستافیلوکاکس له سببه په پرانشیم کې منځ ته راځي، که چېرې یوه یا څو کوچنۍ ابسې یا ښنځې په کورتکس کې جوړې شوې وي، نو د رادیولوژیک نښې څرګندوي. مګر که چېرې کوچني ابسې سره ي، ځای شي د ګډې د ساده رادیوګرافي پواسطه په موضعي ډول په پښتورګي کې غټوالی څرګندېږي، چې دې حالت ته د پښتورګي کاربنکل

www.ketabton.com

Corbuncle وایي. په هغه برخه کې چې ابسې پیدا شوې وي، شحمي طبقه یې له منځه ځي، اخته شوي پښتورګي د شهیق او زفیر په وخت کې په ثابت ډول خیال ښکاره کوي. د سواس (Psauas) د عضلې خط السیر نه ښکاره کېږي. یوروګرافي نورماله اطراح ښکاره کوي، مګر کلیسونه د ابسې پواسطه بې ځایه شوي وي کېدای شي. چې په ځینو ناروغانو کلینیکي اعراض موجود نه وي خاصتاً په مزمنو پښنو کې تفریقي تشخیص یې په دې وخت کې د تومور سره مشکل وي، باید د پښتورګي انجیوګرافي اجرا کړل شي.

د حویضي ځنډني التهاب یا Chronic pyelonephritis:

په مزمن شکل انتانات زیاتره د Medula په برخه کې محراق جوړوي او په موضعي ډول فبروزس او ندبي نسج پیدا کوي، چې په نتیجه کې پارانشیم تخریب او د پښتورګي سطح په غیر منظم ډول وي. اخته شوی ځای کې کلس په تاو شوي شکل خیال ښکاره کوي، ښایي پارانشیم کې تخریب پرمختګ وکړي او تر څو ملي مترو پورې ورسېږي. دا ناروغي د کوچنیوالي په وخت کې زیاتره منځته راځي. د رادیولوژي له نظره په پرانشیم کې کمښت څرګند ېږي، (۲۷ – ۲۰ شکل). چې زیاتره د پښتورګي په یوه برخه کې کتل کېږي. کله چې ناروغي پرمختګ وکړي، ښایي دواړه خوا پښتورګي اخته کړي، مګر په متناظر ډول نه وي. د تفریقي تشخیص لپاره یې د پښتورګي انجیوګرافي زیاته مرسته کوي. په دې صورت کې غیر متناظر ډول اوعیې ښکاري، کورتکس په غیر منظم شکل او اخته شوی ځای کې شریانونه له منځه تللی وي.

www.ketabton.com

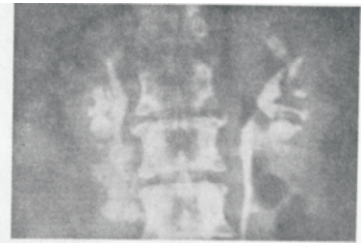

۲۷-۲۰ شکل: دوه طرفه Pyelonephritis اکثرا کالیسونه پخ شوي، خو په متناظر ډول نه دي اخته شوي. ښي پښتورګي د مرضي التهابي وتیرې له کبله کوچنی شوی دی. د کښې پښتورګي لاندې ښی. برخه کوچنی شوې چې د پرانشیم په تخریب دلالت کوي.

د پښتورګو نري رنځ یا Kidney Tuberculosis:

پښتورګو ته نري رنځ د وینې دلارې رسیږي. کله چې کورتکس اخته کړي، وروسته له هغې توبرکل Tubercle جوړوي او په تخریباتو پیل کوي. په همدې توګه په غیر منظم ډول بدلون د کلیسونو سره نژدې جوړوي، دا اناتومیک بدلونونه د یوروګرافي پواسطه ښکاره کېږي. چې د تشخیص بنسټ جوړوي.

رادیو لوژیک منظره: د ګډې په ساده رادیوګرافي کې د پښتورګي اندازه بدلون مومي او کلسفیکیشن پکې خیال ښکاره کوي. دا په موضعي ډول نه وي، لاکن باید پاملرنه ورته وشي، خاصتاً په هغه صورت کې چې د پښتورګي په برخه کې سره یو ځای شوي وي او دا پښنه د پارانشیم په پرمختللي تخریب دلالت کوي، کلسفیکیشن په غیر منظم او کثیف شکل ښکاره کېږي. چې زیاتره په کورتکس کې وي (۳۰-۲۰ شکل) په وروستیو وختو کې په Papila کې تخریب پیدا او په غیر منظم ډول کهفونه څرګندوي. کله چې حویضه اخته کړي، نو مخاط په غیر منظم ډول او وروسته په تقرحي حالت بدلېږي. یوروګرافي د پښتورګو په نري رنځ کې د اناتومیک بدلون لپاره

www.ketabton.com

کارېږي. همدارنګه د درمل سیر هم د همدې ازموینې له مخې ټاکل کېږي.

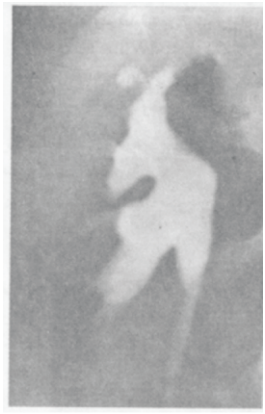

۳۰-۲۰ شکل: د نري رنځ په وسیله د پښتورګي د پورتني برخې کالیسونه اخته شوي او د پرانشیم د تخریب له کبله په کې غیر منظم حالت منځ ته راغلی.

د پښتورګو کیستونه:

۱. پښتورګي نورماله اندازه لري.

۲. په زیاتره پېښو کې د پښتورګي په شاوخوا کې کتلې ښکاري چې د یو نري خط په واسطه د پښتورګي ځنې جلا شوې وي او ښایي کثافت یې د پښتورګي د نسج څخه کم وي او د Double shadow سبب شي.

۳. ښایي حویضه بې ځایه او یا پرې فشار وارد شوی وي.

۴. ښایي په نادر ډول کلسفیکیشن پکې وي.

۵. کله کله په کلیسونو کې اوږدوالی ښکاره کېږي.

۶. کلیسونه بې ځایه شوي وي.

۷. په کلیسونو باندې فشار وي، خاصتاً په هغه پېښو کې چې مرکزي ځای ولري.

۸. د کلیسونو قطع یا Ampotation په نادر ډول وي.

www.ketabton.com

۹. په ځینو پېښو کې د کلیسونو په برخه کې کوږوالی ښکاري، خاصتاً چې کښوړې یا کیسې د کپسول لاندې ځای نیولی وي.
۱۰. په نفروګرام کې Claw sign (پنجې شکل) موجود وي.

د پښتورګو تومورونه:

رادیولوژیک ننښې یې په لاندې ډول دي:
۱. پښتورګي غټ شوي وي.
۲. د پښتورګي د جسم سره نژدې کتله ځای لري، که کثافت یې زیات امکان لري، چې د پسواس عضله یې محوه کړې وي.
۳. امکان لري، په مرکز یا له مرکز څخه بهر کلسفیکیشن موجود وي.
۴. د دې امکان شته، چې حویضه بې ځایه شوي وي.
۵. کله کله په کلیسونو کې اوږدوالی موجود وي.
۶. په زیاتره پېښو کې کلیسونه بې ځایه شوي وي.
۷. په کلیسونو باندې فشار موجود وي، خاصتًا هغه پېښو کې چې تومور مرکزي ځای ولري.
۸. د کلیسنونو قطع یا Ampotation په زیاتو پېښو کې لیدل کېږي.

Wilm's Tumor

خبیثه Embryooma یا wilm's تومور هغه پېښه ده، چې زیاتره په نوي پیدا شوو او وړو کوچنیانو کې منځته راځي. زیاتره واقعات یې په لومړیو پنځو کلونو کې لیدل کېږي. دا تومور د پښتورګو په Embryonic برخه کې پیل کوي.

www.ketabton.com

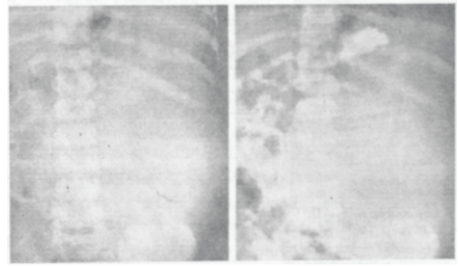

۴۹-۲۰ شکل: Wilm's Tumor د نومورې تومور له کبله د ګېډې په کښه خوا کې غټه غوټه یا کتله ښکاره کېږي. ترشحي یوروګرافي په کښه خوا کې یوه اندازه وظیفه څرګنده کړه او د کتلې لپاسه کالیسونه پراخه شوی وي. ښي پښتورګي نارمل خو ښی حالب لږ ېې ځایه شوی دی.

په ساده رادیوګرافي کې په اخته شوی پلو کې یوه غټه کتله څرګندېږي او په هماغه خوا کې حجاب حاجز د نورمال حالت څخه لوړ خیال ښکاره کوي. په نادر ډول کلسفیکیشن پکې موجود وي، (۴۹-۲۰ شکل) د یوروګرافیک ازموینې پواسطه کلیسونه او حویضه بې ځایه شوي او په قسمي ډول په حالب کې انسداد وي، ښایي د پښتورګي وظیفه په نیمګړي ډول لاکن کېدای شي، چې کلیسونه په یوروګرافي کې څرګند شي. دا تومورونه د سږې او د ابهر د شاوخوا لمفاوي عقداتو ته میتاستاز ورکوي، په دې تومورې پېښه کې اوعیې په اوږده او معوج شکل ښکاري.

د مثانې ډبرې:

انتانات او انسداد په مثانه کې د تېږو د پیدا کېدو غوره سببونه ګڼل شویدي. زیاتره د دې ډبرو Radio opaque دي او کېدای شي چې د ساده رادیوګرافي پواسطه ښکاره شي. Cystography د هوا او کثیفه موادو په واسطه کولای شي. چې رادیولوسنټ ډبرې ښکاره کړي، همدارنګه په مثانه کې په ځانګړي ډول او یا زیات شمېر تېږې هم منځته

www.ketabton.com

راتلای شي. (۵۷ – ۲۰ شکل) د مثانې تبرې باید Calcified لمفاوي عقداتو Fecaoithis د پروستات او قنات منوي د تبرې سره توپیر کړل شي. د دې لپاره چې د مثانې تبرې د نورو افتونو سره په نښه ډول وپېژندل شي، نو د Cystography او Cystoscopy ازموینو څخه باید کار واخیستل شي.

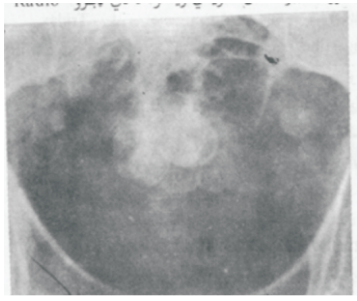

۵۷- ۲۰ شکل: د مثانې ډبرې. دا رادیوګرافي بې له کثیفه موادو څخه اخیستل شوې ده، چې په کې پنځه تبرې جلا جلا د لیدلو وړ دي، چې د میتیازو د کڅوړې په منځنۍ برخه کې ځای لري.

حالبونه:

دوه طولاني تیوبولونه دي، چې پښتورګي د مثانې سره وصلوي. هر یو تقریباً د ۲۴ سانتي مترو په حدودو کې اوږدوالی لري او که د پریتوان په خلف کې یې ځای نیولی دي، کله چې د کثیفه موادو څخه ډک شي، ټول سیر یې په نښه ډول لیدل کېدای شي. حالب په دریو برخو کې طبعي بندشونه او تنګ والی لري، د حویضي د اتصال په حزا کې د حرقفې شریان په برخه او بالاخره په مثانه کې.

د رادیولوژي له نظره لاندې انومالي پکې لیدل کېږي:

۱. عددي انومالي: ځینې وخت کېدای شي، چې دوه حالبونه په یوه طرف کې موجود وي، یعنې ټول څلور حالبونه وکتل شي، چې دا ډول

www.ketabton.com

پېښې امکان لري، په خپل ټول سیر کې یو له بل څخه جلا وي او یا دا چې په منځنۍ او یا ښکتنۍ برخه کې یو واحد حالب جوړ کړي، ځینې وخت د دې انومالیو له کبله تخلیه په ځنډنې ډول او تر زیات وخت پورې کثیفه مواد په کې تم کېږي.

۲. د حالبونو د حجم انومالي: لنډ حالب په Ectopic پښتورګو کې لیدل کېږي، د حالب اوږدوالی د لاندې سببونو له کبله منځ ته راځي:

- د یوې مخاطي کتلې د ټیلې کېدو له کبله په طبعي حالت کې د بلاربښت یا حمل له سببه لیدل کېږي.
- په حامله ښځو کې د بلاربښت په وخت کې او یا د مبیضي وریدي سندروم له کبله د حالتونو اوږدوالي زیات لیدل کېږي.
- د حالب په قطر کې بدلون د انسداد له کبله منځ ته راتلای شي. کېدای شي، چې دا حال ټول قطر پراخه او یا یې په یوه برخه کې پراختیا ولیدل شي، چې دا پېښې د فبروتیک حالاتو له کبله پیدا کېدای شي.
- ځینې وخت په دننۍ برخه د امتلا نقیصه پیدا کېږي، چې دا تل د یوریک اسید د تېږو، د وینې علقې، سلیم او خبیث تومورونو له کبله منځ ته راځي، دا د امتلا نقیصه به خطي شکل وي.

د صفراوي لارو رادیولوژي:

د صفراوي لارو او د تریخې ازموینې لومړی په ۱۹۴۲ کال کې د Grahancol له خوا وشوه، چې نومورې کثیفه مواد په تریخي یا د صفرا په کڅوړه کې تطبیق او وڅېړل. په ۱۹۴۰ ع کال کې یو مرکب چې د Alphimic acid په نامه یاد ېږي او تجارتي نوم یې Telepaque دی. د Chole cystography لپاره استعمال شوه او غوره نتیجې تر په لاس راغلې. که څه هم په ۱۹۵۰ کال کې یوه بله ماده چې د Tridax په نامه

www.ketabton.com

یادېږي. هم منځ ته راغله، خو د Telepaque په اندازه يې عمومیت پیدا نه کړ. په جرمني کې له یو بله مستحصر څخه چې د Biligerfine په نامه یادېږي. او د ۴۰ سي سي وریدي زرق نه استفاده کېږي، رواج وموند، په دې وختونو کې یوه بله ماده چې د Bilopting په نامه یادېږي. او په چټکۍ سره د ینې له لارې اطراح کېږي، په کار واچول شوه، چې د دې مادې نیمایي برخه د صفرا د کڅوړې او پاتې برخه يې د پښتورګو له لارې اطراح کېږي. په تازه څېړنو کې د صفرا د کڅوړې رادیولوژیک ازموینه د کثیفه موادو په واسطه د ایمالي له لارې وڅېړل شوه، په دې توګه چې Bilopting دوه لس کپسولونه په ۲۰ سي سي اوبو کې حل او د ریکتوم له لارې داخل، چې وروسته له یوه یا دوه ساعتو څخه يې خیال د فلم پر مخ کتل کېدای شي.

فمي کولي سیستوګرافي یا Oral Chole cystography:

د تریخي د رادیوګرافۍ لپاره د Telepaque او یا بل مستحضر څخه کار اخیستل کېږي، لازمه ده، چې ناروغ په لاندې ډول د ازموینې لپاره تیار کړل شي:

❖ په عمومي توګه ضروري ګڼل کېږي، چې یوه ورځ مخکې له ازموینې نه غوړ خواړه ناروغ ته ورکړل شي، چې د صفرا کڅوړه تشه او په ځای يې تازه صفرا له Telepaque سره یو ځای شي.

❖ په هغه شپه چې سبا يې رادیوګرافي اخیستل کېږي، باید ناروغ بیخي غوړ خواړه ونه خوري، په همدې شپه ناروغ ته شپږ تابلیته Telepaque چې هره ګولۍ يې د پنځه پنځه دقیقو په واتن ناروغ ته ورکول کېږي.

❖ دولس ساعته وروسته چې په دې موده کې ناروغ هېڅ شی نه

www.ketabton.com

خوري (چای، کافي او له اوبو څخه استفاده کولای شي) د رادیولوژۍ سرویس ته راغوښتل کېږي. ښه به دا وي، چې دوه ساعته د ازموینې له پیل څخه مخکې ناروغ ته د صابون اماله تطبیق شي، وروسته له هغې یې رادیوګرافي اخیستل کېږي، چې په دې صورت کې د صفرا د کڅوړې خیال د فلم پر مخ څرګند ښکاري. ضروري ده، چې یوه رادیوګرافي د ملاستې په وضعیت او بله یې په ولاړې واخیستل شي، چې په دې ډول د صفرا د کڅوړې د موقعیت توپیر کېدای شي.

❖ پس له دې ناروغ ته غوړ خواړه ورکول کېږي او ۱۵ دقیقې وروسته تکراري فلم اخلو، چې په دې حالت کې د صفراوي قنات خیال ښکاره کوي او وروستنۍ رادیوګرافي له ۴۵ دقیقو نه وروسته اخلو، چې په دې صورت کې د صفرا د کڅوړې اندازه او نقلص کتلای شو.

کله چې د تریخي خیال ښکاره نه شیو نو لاندې امکانات به موجود وي.

- امکان لري چې د Cardia او Pylor په برخه کې انسداد موجود وي او کثیفه مواد وړو کلمو ته نه وي داخل شوي چې په دې صورت کې لومړی مواد په مري، یا معده کې خیال څرګندوي.
- امکان لري، ناروغ به درمل نه وي خوړلي.
- ښایي په وړو کولمو کې نیمګړي امتصاص موجود وي، چې زیاته نس ناسته (اسهال) د دې پېښې د منځ ته راتلو سبب ګرځي.
- ښایي د ځیګر وظیفه خرابه وي او ونه شي کړای، چې په ښه توګه مواد اطراح کړي په داسې حالاتو کې چې د ځیګر په وظایفو کې خرابتیا موجوده وي، باید ازموینه اجرا نه کړل شي.
- د Cystic duct انسداد هم د صفرا د تېرېدو څخه د صفرا

www.ketabton.com

کڅوړې ته مخنیوي کوي.

- ښایي په تېرو وختو چې د صفرا کڅوړه ایستل شوې وي.
- امکان لري، چې د صفرا په کڅوړه کې ناروغتیاوې موجودې وي.
- کېدای شي، چې د صفرا کڅوړه په غیر معمول ځای کې واقع وي او خیال یې د فلم پر مخ څرګند نه شي.

وریدي کولي سیستوګرافي یا Intravenous chole cystography :

د کوچنیانو د صفراوي لارو په ناروغیو او په حادو پېښو کې د پورتنۍ ازموینې څخه کار اخیستل کېږي. همدارنګه د ځیګر په حادو انتاني ناروغیو او د Common duct د تېږو د تشخیص لپاره هم عمومیت لري.

تخنیک: د شپې له خوا ناروغ ته جلاب یا مسهل ورکول کېږي او وروسته له دې هېڅ شی نه خوري سهار په وړې نس د ازموینې لپاره راغوښتل کېږي، او وروسته د لازمه اهتماماتو څخه ۲۰ سي سي Cholegrafine لسو دقیقیو په موده کې په ورو ډول وریدي زرق تر سره کېږي، که چېرې د صفرا کڅوړه خیال څرګند نه کړي، نو لازمه ده، چې تر ۴ ساعتو پورې وروسته د هر نیم ساعت او له یوه ساعت څخه رادیوګرافي واخیستل شي، که چېرې د صفرا په کڅوړه کې د ډکېدو (امتلا) نقیصه یا Filling defect موجود وي، نو لاندې امکانات ته باید پاملرنه وشي.

۱. د صفرا د کڅوړې ډبرې: د صفرا کڅوړې ډبرې کې 85% یې Non opaque دي.

۲. Papiloma د Papiloma شته والی د صفرا په کڅوړه کې د امتلا

www.ketabton.com

نقیصه Filling defect منځ ته راوړي. چې برخلاف د شفافو تبږو په نسبت یې ځای ثابت وي.

۳. ګڼه تقیح: چې دا هم د Non opaque تبږو له کبله پیدا او د پښو د تبږو (سنګ پای) په قسم منظره ښکاره کوي.

Acute chole cystitis

د Oral cholecystography په واسطه د صفرا د کڅوړې سره نژدې په کولمو باندې فشاري نښه هم لیدل کېدای شي. چې د ساده رادیوګرافي په واسطه اټکل کولای شو. او د Emphysematus cholecystitis په نوم یې یادوي. د I. V. C په واسطه ښکاره کېږي. لاکن کیسه نه ډکېږي، دلیل به یې دا وي، چې یا به تبږه موجوده وي او یا به یې په جدار کې پرسوب منځ ته راغلې وي، که چېرې د حاد التهالبي حالت له کبله Perforation منځ ته راشي. نو د صفرا د کڅوړې په برخه کې په ګرد شکل د هوا خیالونه لیدل کېږي او که چېرې بریتونایتس پیدا شوې وي، د حجاب حاجز لاندې ابسي خیال ښکاره کېږي.

د تریخي ځنډنی التهاب یا (Cholilethiasis) Chronic chole Cystitis

په دې پښنه کې تریخی د Oral cholecyctography په وسیله خیال نه ښکاره کوي او یا دا چې په دې پښنه کې د تبږې خیال هم موجود وي، که چېرې تبږه موجوده نه وي.

www.ketabton.com

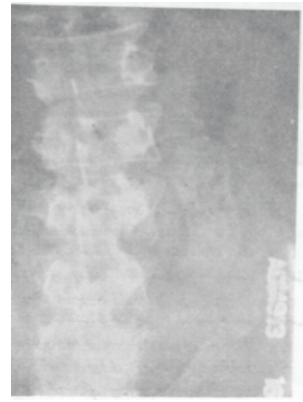

۲-۱۴ شکل: د تريخي Non opique ډبرې د تريخي وظيفوي حالت څرګندوي. متحرک يا خوځېدونکي خيالونه په کڅوړه کې موجود دي، چې د ګڼو کوچنيو، غير منظمو کولسترولي ډبرو له کبله پيدا شوي دي.

او سره له دې هم د تريخي خيال په خفيف ډول څرګند شي، نو دا په دې دلالت کوي، چې افت موجود دی (۲-۱۴ شکل، په ۱۷۹ مخ کې). په ځنډنيو التهابي پېښو کې اکثراً د تېرې خيال هم موجود وي چې تقريباً 15% يې د راديواوپک او د ساده راديوګرافينو په واسطه پېژندل کېدای شي. Non opaque تېرې، په زياته اندازه د Cholecystography په واسطه تشخيص کولای شو. کوچنۍ او زياتې ډبرې په هغه فلم کې ښکاره کېدای شي، چې د ولاړې په وضعيت کې واخيستل شي، چې د مستعرض خط په څېر خيال څرګندوي او د لامبوزنو تېرو په نامه يادېږي.

www.ketabton.com

د بلاربښت په وخت کې رادیولوژیکي تشخیصونه

Roentgen diagmosis in obstetrics

د بلاربښت په موده کې یو شمېر حالتونه منځ ته راځي، چې د ګډې او حوصلې رادیولوژیکي ازموینې استطباب پیدا کوي او په زړه پورې نتیجې ترې حاصلېږي.

۱. د حامله ښځې د حوصلې معاینه، چې د حوصلې او سر اندازه کول احتوا کوي

۲. د بلاربښت موده او د جنین د ودې مرحله څرګندوي.

۳. د جنین د مړینې په هکله معلومات ورکوي.

۴. د جنین سوء شکل او بې ځایه ځای څرګندوي.

۵. د جنین اعتلان او د زیاتو حملونو په هکله معلومات پیدا کولای شو.

۶. د پیروان (پلاسنتا) د ځای په هکله معلومات حاصل کېدای شي.

۷. د زیلانځ (رحم) دننه د جنین د بطن د غیر نورمال ځای په هکله معلومات لاس ته راتلای شي.

ښځینه حوصله:

د Cald well او د هغې د ملګرو له خوا ښځینه حوصله په څلورو غټو برخو وېشل شوې ده:

۱) ولادي (ګرده) یا Gynocoid

۲) Anthropoid (اوږده، بیضوي).

۳) Android (جلا جلا حوصله).

۴) Platypelloid (یا اواره حوصله).

د حوصلې رادیولوژیکي اندازه:

www.ketabton.com

استطباب، محدویتونه او د حوصلې د اندازه کولو ارزښت. د زېږېدنې له مخې حوصله په درې غټو ګروپونو وېشل شوې ده:

۱. هغه حوصلې چې د نورمالې زېږېدنې لپاره نیمګړې یا غیر کافي وي.

۲. منځنۍ ګروپ چې ښایي یو شمېر بدلونونه په کې پیدا شوي وي. د رادیولوژي له نظره د حوصلې اندازه کول په اول او دویم ګروپ کې استطباب نه لري، لاکن په دریم ګروپ کې یې استطباب شته د حوصلې په اندازه کولو کې جنین او مورد دواړو ته د تشعشع خطر موجود دی، باید د حفاظتي پوښښ څخه کار واخیستل شي، تر څو چې د

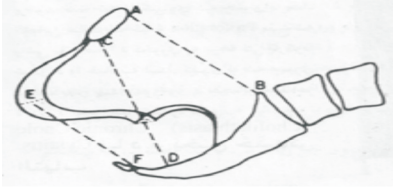

۲-۱۲ شکل: په دې شکل کې د حوصلې اړخیزه منظره ښکارېږي. AB قدامي خلفي قطر په دننۍ صورت کې څرګندېږي. CD قدامي خلفي قطر په منځنۍ برخه کې څرګندوي، او EF خلفي عرضاني قطر ښکاره کوي.

جنین جسم له خطر نه وژغورل شي. خو سر یې له خطر څخه ساتلی نه شو. د تشعشع حقیقي اندازه په تخمدانونو کې سره توپیر لري، لاکن د مورد تخمدان تشعشع اندازه د 0.090 څخه تر 0.0600 R پورې او د جنین د تخمدان اندازه د 0.150 R په حدود کې څرګنده شوې ده.

www.ketabton.com

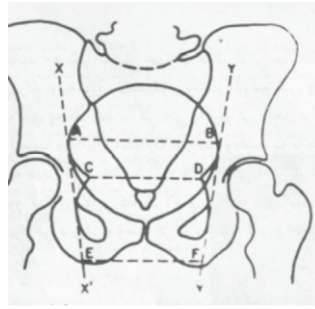

۳-۲۱ شکل: د حوصلې د قدامي خلفي رادیوګرافي شیماتیک ښودنه ده، چې AB مستعرض قطر په داخلي برخه کې، CD د حوصلې په منځنۍ برخه کې قطر څرګندوي. او EF له حوصلې څخه بهر مصتویل قطر ښکاره کوي. X-X او Y-Y د حوصلې جنبي حدارونه څرګندوي.

د مستعرضو قطرونو اندازه:

په قدامي منظره کې ناروغه د شا په تخته څملوو زنګنونه یې راتول او ورنونه یې تقریباً ۹۰ درجو په اندازه کې وي. فلم په مستقیم ډول د ناروغ د خاصرې لګن څخه لاندې اېښودل کېږي. تیوب ته راسي زاویه ورکوو. وړانګه د عجان د پورتنۍ برخې سره سنټراوبي له دې چې ناروغ حرکت وکړي، دوه اکسپوزه اجرا کوو. وروسته له هغې تیوب د مرکزي برخې څخه پنځه سانتي متره کېښو او پنځه سانتي متره ښي خوا ته ګرځوو او د ولټ اندازه د ۱۰۰ او ۴ کیلو ولټ په حدود کې وي. د حوصلې اندازه کول په خاصه توګه په ۴-۲۱، ۳-۲۱ او ۲-۲۱ شکلونو کې مطالعه کوو.

www.ketabton.com

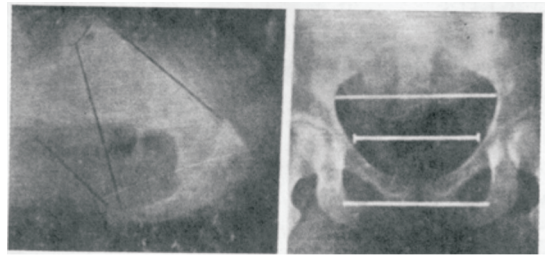

۴-۲۱ شکل: د حوصلې د قطرونو اندازه په قدامي او جنبي منظرو کې ښکاره کوي، په ۲-۲۱ او ۳-۲۱ شکلونو کې هم څرګند شوي دي.

هستریوسلینګوګرافي یا Hysterosalpingography:

په دې پورتنۍ ازموینه کې په زیلانځ یا رحم او Cervic کې کثیفه مواد تطبیق کېږي. د زیات فشار څخه باید کار واخیستل شي، تر څو چې رحم او تیوبونه د کثیفه موادو څخه ډک شي او د ګډې په جوف کې یې خیال څرګند کړو. زیاتره مولفین د هغه کثیفه موادو څخه یادونه کوي. چې په اوبو کې منحل وي، مونږ Sinografie څخه چې Dictigoate methlglucamin 40% او Iodopomide methylylucama 30% څخه جوړ شوي دي کار اخلو او په اوبو کې حل او تقریباً 38% د ایودین مرکبات لري د دې امتصاص په یوه ساعت کې صورت مومي او که چېرې کومه انومالي موجوده وي تر ۲۴ ساعتو پورې پاتې کېدای شي.

استطباب: د دې ازموینې استطباب د عقامت په پېښو او په یو شمېر واقعاتو کې چې د رحم غیر نورماله خونریزي موجوده وي صورت مومي. همدارنګه د حوصلې په کتلو او یا د رحم په تومورو کې هم تر پې کار اخیستل کېږي. همدارنګه په هغه حالاتو کې چې جنین مړ شوي وي او حمل خارج رحمي وي هم استعمالېږي.

مضاد استطباب: د بولې تناسلي جهاز په فعال انتاني حالت کې

www.ketabton.com

فعاله یا تازه رحمي وینه شکمن حمل تناسلي نرۍ رنځ او په نورو سیستمیکو پرمختللو ناروغیو کې چې قلبي تنفسي سیستم یې اخته کړې وي، استطباب نه لري، په هغه صورت کې چې په اوبو کې منحل مرکبات استعمال شي، خطر یې کم دی.

تخنیک: دا ازموینه د Gyneclogist او رادیولوجست په موجودیت کې تر سره کېږي. یو مخصوص کانول چې کثیفه مواد په مهبل کې وساتلی شي، په Cervix کې داخل او تثبیت کېږي. وروسته له هغې ۲ نه تر ۲ سي سي کثیفه مواد زرق کوو. د فلوروسکوپي کنترول لاندې خیالونه کنټل کېږي. رحم او تیوبونه د زرق په وخت کې د کتنې وړ وي. رادیوګرافي د زرق په وخت کې او وروسته د زرق څخه اجرا کوو. په ۱۲-۲۱ شکل کې نورمال حالت څرګند شوي وي.

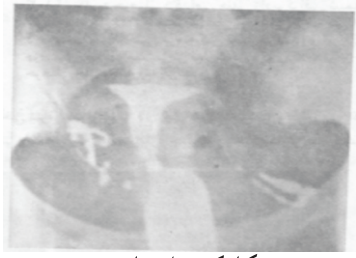

۱۲-۲۱ شکل: په دې شکل کې نارمل Hysterosalpingogram ښودل شوی دی. زیالانځ یا رحم او تیوبونه واضح ښکاري او د پریتوان په ښي خوا جوف کې لږ کثیفه مواد لیدل کېږي.

ولادي او نسایي

Obsteric and Gynecologic Imaging

په تېرو لسو کلونو کې د ولادي نسایي په هکله ډېر زیات بدلونونه او پرمختګ شوي دي، لومړنی سبب دا دی، چې د تصویرونو خیالونو په برخه کې نوي کیفیت نفوذ کړي دي او د ولادي او نسایي ستونزې او

www.ketabton.com

مشکلات د Ultrasound په واسطه تشخیص کېږي. ډېر مهم او د کتنې وړ ښه والي یې دا دي. چې حامله او غیر حامله ښځو د حوصلې اناتومي بې له دې چې د تشعشع سره مخامخ شي معلومېږي.

د جنین تشخیص یا Assessment of the fetus:

Ultrasound په واسطه د جنین وده او د هغې د غیر نورمالې مورفولوژي په هکله په زړه پورې معلومات تر لاسه کېدای شي. همدارنګه د دې ازموینې په واسطه د جنین د اناتومي په هکله د حاملګۍ د پیل څخه په تفصیل سره پوهېدلای شو او هم کولای شو، چې د جنین فعالیتونه لکه تنفس، بلع او د زړه حرکات د دې معاینې په واسطه تفتیش کړو. د حیض څخه وروسته تر شپږمې اوونې پورې کولای شو. چې د جنین Pole (جسد) وویني. په دې موده کې د جنین برخې نه پېژندل کېږي. د جنین د زړه حرکات په خوځښت ونکي

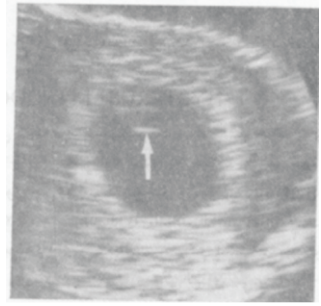

۱۱-۲۱ شکل: زیږه کڅوړه (Yolk sac) د زیلانځ په مستعرضه مقطع کې څرګندېږي او د دې تر څنګ کوچنی سیستمیک ساختمان موجود دی. (د غشي په وسیله ښودل شوی دی.)

یا لږزیي شکل تر اتمې اوونۍ پورې د التراسوند په واسطه تشخیص کېږي، د ۱ نه تر ۹ اوونیو تر منځ جنین سیتیک ساختمان غوره کوي او د امنیوتیک مایع د جنین د جسد څخه جلا کېږي. (۱۱-۲۱

www.ketabton.com

شکل په مخکیني مخ کې) دا د زیږې کیسې څخه عبارت دی، چې د جنین څخه راتاوه شوې وي. په دې برخه کې لومړی د وینې ساختمان او د هضمي جهاز جوړښت صورت مومي او دا یو نورمال جوړښت دی، باید د دویم جنین سره غلط نه شي.

Trimester د پیل څخه د ځنو داخل قحفي ساختمانو اناتومي لیدل کېږي. چې زیاته اندازه Colvarium یعنې د دماغ د ذنب په څېر ښکاره او موجود وي او ورسره یو ځای په بطیناتو کې مایع ځای لري. چې د نرم لومړي دماغ څخه عبارت دی، کله چې حاملګي په موده کې دماغ وده کوي او دماغي نسج زیاتېږي. په همدې تناسب د بطیناتو په اندازه کې کموالی صورت مومي. د التراسونو ګرافي په امواجو کې لومړني ساختمانونه کې څرګندېږي. او په برجسته توګه وي عبارت د Choroid له ضفیرې څخه ده او په تدریجي توګه یې د عمر د پرمختګ سره یې په اندازه کې نسبي کوچنیوالي منځ ته راځي.

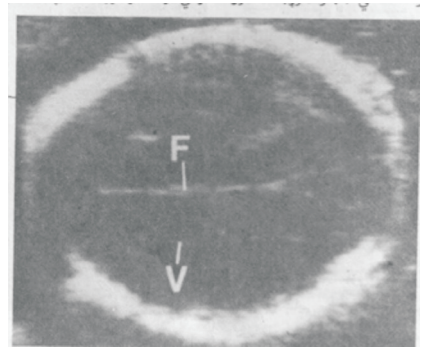

۱۲-۲۱ شکل: بطینات. د جنین د تنې مستعرضه محوري منظره کې د جنبي بطیناتو له جسمونو سره ښکاره کېږي. مربوطه بطین معمولاً ښه خیال څرګندوي سره له دې چې ارتیفیکتونه د دماغ نیمایي علوي برخه پټوي. Falx = F څرګندوي، V- د جنین د

www.ketabton.com

بطین اړخیز جدار ښکاره کوي.

د بطیناتو د اندازې تاکنه په (۱۲-۲۱ شکل) کې ښودل شوېده. په لومړۍ مرحله کې د جنین زړه دکتنې وړ وي او په ځانګړي توګه د تقلص مایع ساختمان څرګند ېږي. د دویم ترایمستر په منځنۍ موده کې د زړه جوفونه (۱۲-۲۱شکل) او د سامونه لیدل کېږي او د جنین ایکوکاردیوګرافي 2D او M په څېر خیال څرګندوي، د جنین سږې په سینه کې د جامدو ساختمانو په شکل ښکاري. چې د غټوالی اندازه یې د حمل تر اخري وخته پورې د سینې او توري سره ورته والی لري کله چې د جنین د امنیوتیک مایع په بلع کولو باندې پیل وکړي، نو معده په LUQ کې د یو کیست په څېر خیال ښکاره کوي (۱۴-۲۱ شکل) کېدای شي. چې د څوارلسمې اوونۍ څخه تر شپاړسمې او اتلسمې اوونیو پورې څرګنده شي. د جنین د هضمي سیستم پاتې برخه په جامد ډول خیال ښکاره کوي، د زېږېدنې په نژدې موده کې میکونیوم په تور شکل خیال څرګندوي او په نري تیتې داخلي سطحه وي، ډېر مهم خیال یا اختصاصي نښه چې د جنین په ګېډه کې لیدل کېږي. هغه عبارت د څروي ورید څخه دی، چې په باب سینوس کې داخلېږي. (۱۴-۲۱ شکل) په ګېډه کې د امستعرض خیال د ډېر اهمیت وړ دی، دا ځکه چې د جنینن جسمي وده څرګندوي او وروسته به تري یادونه وشي. څروي ورید باید د جنین د صفرا د کڅوړې سره غلطه نه کړو، چې دا هم د دویم ترایستمتر په پای کې پیدا کېږي.

www.ketabton.com

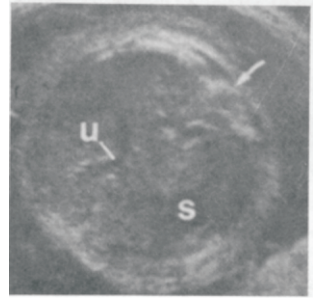

۱۴-۲۱ شکل: په دې شکل کې د جنین بطن څرګند شوی دی. د جنین د ګېډې په مستعرضه مقطع کې معده په S، ثروي وریدونه U او د ملا تیر د غشي په وسیله ښودل شوی دی.

د جنین پښتورګي د پنځه لسمې اوونۍ په اولو وختونو کې ښکاره کېدای شي او د پښتورګو وظیفې د اثبات ښه دلیل په حویضه او مثانه کې د مایع د شته والي دی. د جنین مثانه د څوارلسمې اوونۍ څخه وروسته ښایي څرګنده نه شي، لاکن د اتلسمې اوونۍ څخه وروسته تل موجوده وي. (۱۵-۲۱ شکل).

د جنین د میتیازو کڅوړه (مثانه) ښایي د دېرشو دقیقو څخه تر دوه ساعتو پورې تشه وي، که چېرې ښکاره نه شوه، نو جنین بایي د هرو دېرشو دقیقو څخه تر ۴۵ دقیقو تکراري سکن شي، ، تر څو چې د مثانې خیال ولیدل شي. د جنین د انومالیو تشخیص د اولتراسوند په واسطه د دې بحث په پای کې مطالعه کېږي.

www.ketabton.com

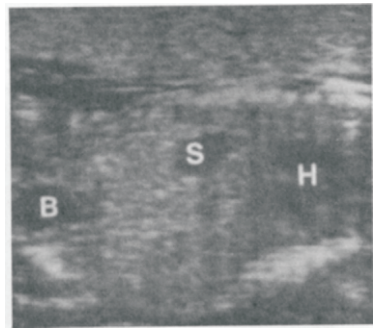

۱۵-۲۱شکل: په دې شکل کې د جنین د میتیازو کڅوړه یا مثانه ښکاره کېږي، حلقوي ساختمان د جنین تنه، B مثانه، S- معده او H- زړه څرګندوي.

د بلاربښت یا حاملګی لومړنۍ درې میاشتنۍ مودې یا First trimester

د بلاربښت لومړنۍ درې میاشتې مودې Ovum د القاح او د ښځبدلو یا غرس څخه په رحم کې د شروع او تر دولسمې اوونۍ پورې دوام مومي. چې دا مرحله د حاملګۍ دریشمي دورې په نوم یاد ېږي. چې په دې کې القاح شوې تخمه دریشمي مرحلې څخه جنیني دورې ته وده کوي او په دې مودې کې د غټو غړو جوړښت منځ ته راځي.

د رحم په دننه کې لومړنۍ سونوګرافیک ښکاره په پنځمه اوونۍ کې چې کتل کېږي. چې د اندومتریوم په کانال کې د Gestational sac یا د بلاربښت د کڅوړې څخه عبارت ده. (۱-۲۱ شکل په راتلونکې مخ کې).

په نورمال حالت Gestational sac د پېړ جدار لرونکې او په اسانۍ سره د لیدلو وړ وي. دا د Decedua د عکس العمل په نوم هم یاد ېږي. چې دا د Decedua عکس العمل په حقیقي تکې د Cyto او Syncytiottophoblastic انساجو څخه جوړ شوی وي، او د Decedua په واسطه احاطه شوي. القاح شوي تخمه زیاتره وخت د رحم یا زیلانځ په Fundus کې ښخېږي او یا ځای نیسي، خو کېدای شي، چې د زیلانځ

www.ketabton.com

په نورو برخو کې هم وکتل شي.

د کڅوړې (Sac) اندازه د بلاربښت شکمنه موده ښکاره کوي، خو بیا هم که چېرې وسایل او امکانات په ښه او غوره توګه وي، نو کېدای شي، چې موده یې په صحیح ډول وټاکل شي.

کوچنی Fetal pole د شپږمې اوونۍ څخه مخکې هم کتل کېدای شي. په اوومه اوونۍ کې په باوري ډول Gestational لیدلای شو. (۲-۲۱ شکل راتلونکی مخ کې).

د مجهزو Real time وسایلو په واسطه کولای شو. چې دماشوم د زړه فعالیت په اتمه اوونۍ کې وویني. همدارنګه په اتمه اوونۍ کې په Decedual کې یوه پېړه برخه پیدا کېږي، چې له لومړنۍ Placenta څخه عبارت ده او په لسمه اوونۍ کې په ښکاره ډول د کتنې وړ وي. (۳-۲۱ شکل په راتلونکي مخ کې).

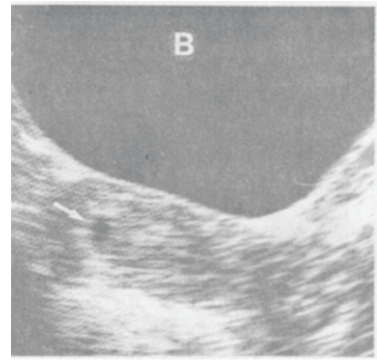

۱-۲۱ شکل: د پنځو نیمو میاشتو بلاربېدنه. چې په زیلانځ کې د بلاربېدنې لومړنۍ کڅوړه څرګندوي. (غشی) او په Fundus کې یې ځای نیولی دی، B- د میتیازو کڅوړې څرګندوي.

د اوومې او نهمې اوونۍ تر منځ موده کې Yolk sac (زیږ جسم) منځ

www.ketabton.com

ته راځي، چې د Fetal pole سره نږدې ځای لري. په همدې شان د اوومې او اتمې اوونیو تر منځ موده کې د Fetal pole خوځښت یا حرکات په اسانۍ سره کتلای شو. همدارنګه د لومړني Trimester په وروستیو وختونو کې د نهایاتو حرکات هم د لیدنې وړ دي.

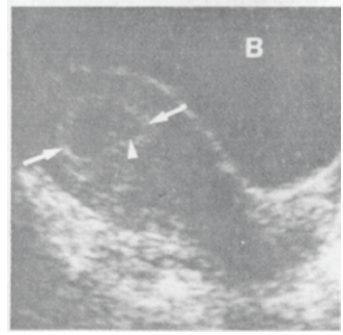

۲-۲۱ شکل: د اوو میاشتو بلاربښت نه کې د بلاربښت نې کشوړه په Fundus کې څرګندوي،(غشی) کې د کوچني جنبي قطب درلودونکی دی (د غشی سر) B- د متیازو کشوړه ده څرګندوي.

د بلاربښت د مودې ټاکل: (Estimating Gestationag age)

د بلاربښت عمر د تحیض له وخت څخه ټاکل کېدای شي، په دې ډول حسابېږي. چې د هغو اوونیو شمېره کې د وروستي تحیض د لومړۍ ورځې څخه تېرې شوې وي. دا بنه طریقه ده، ځکه چې د Ovultion وخت کې تغیرات موجود وي او دا به سخته وي، چې په حقیقي توګه ووایو، چې څخه وخت القاح صورت نیولی. د پرکتس له مخې ټولې ښځې یا ناروغې د وروستي تحیض لومړۍ ورځ په یاد لري. که څه هم د 30-40 % پورې ښځې خپل اصلي تاریخ نه شي ویلی. یو شمېر سونوګرافیک او رایولوژیک قطرونه او اندازې کارېږي، چې د بلاربښت موده ورځخه ټاکل کېږي. په عمومي ډول کوښښ کېږي، چې د

www.ketabton.com

حمل په لومړیو وختونو کې د بلاربښت وخت (عمر) وټاکل شي.

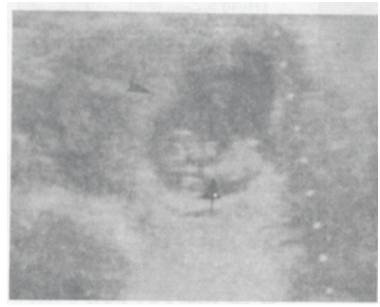

۳-۲۱ شکل: د لسو اوونیو حمل، چې په کې د حمل کڅوړه او د جنین قطب ښکاري، (غشي) پېړه برخه Decidual reaction څرګندوي. د (غشي سر) کې د لومړنۍ پلاسنتا یا پیروان ننبې په کې څرګندېږي.

په لومړني ترایمیستر کې د Gestational sac له اندازې څخه د بلاربښت وخت (عمر) تخمینولی شو. له ټولو څخه ښه او صحیح د (C. R. L) Crown Rump Length مېتود دی. (۸-۲۱ شکل په راتلونکي مخ کې) داډېره غوره اندازه ده، چې د Rael time التراسونډ په واسطه ځانګړی کېږي او د 5 ± ټوپیر په کې څرګندېږي. دا لاندې اندازه د شپږمې څخه تر دولسمې اوونۍ پورې د استعمال وړ ده. وروسته له دولسمې اوونۍ څخه د ماشوم نور فزیکي اقطار او اندزاې د ماشوم د عمر په ټاکلو کې د استعمال وړ دي، چې د Beparetal قطر د اندازه کولو په واسطه د ماشوم عمر ټاکل کېږي، چې په دې مېتود کې د ماشوم له قحف څخه د Thalamus او Cavum Septipellucidi په سویه کې مقطع اخیستل کېږي. دا اندازه د Parital هډوکي د خارجي جدار څخه چې Probe ته نږدې دی، د مقابل Parital هډوکي د داخلي جدار پورې تر سره.

www.ketabton.com

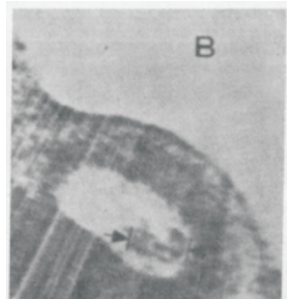

۸-۲۱ شکل: Crown Rump Length په دې شکل کې د جنین کوچنی قطب د حمل په کڅوړه کې په وضاحت څرګندېږي. غشي (C. R. L) څرګندوي، B-د متیازو کڅوړه څرګندوي.

له ۱۳ څخه تر ۱۹ اوونۍ پورې د ± یوې اوونۍ پورې کموالی اوزیاتوالی موجود وي. د شلمې اوونۍ څخه تر ۲۲ اوونۍ پورې د 10 ± ورځې تغیرات موجود وي.

له ۲۲-۳۰ اوونیو پورې د دوه یا دوه نیمو اوونیو پورې مثبت منفي تغیرات او د دېرشمې اوونۍ څخه وروسته ± درې یا څلور اوونۍ تغیرات نبودل شوي دي.

د B. P D تر څنګه د ماشوم د قحف نور اقطار هم د بلاربښت د مودې د ټاکلو لپاره استعمالېږي. هغه چې زیات مروج دي، د قحف د احاطوي محیط (Head Circumference) څخه عبارت دی. په دې طریقه کې هم د B. P D په څېر د سر احاطوي محیط معلومېږي او د هغې له مخې د بلاربښت موده ټاکل کېږي.

د ماشوم وروون د هډوکي اوږدوالي اندازه هم په دې وروستیو وختونو کې رواج شوې ده، چې دا هم د بلاربښت د مودې د ټاکلو لپاره ښه او سم مېتود دی. (۱۰-۲۱ شکل).

دا مېتود په دویم او دریم ترایمستر کې په زړه پورې معلومات

www.ketabton.com

ورکوي او په 95% پېښو کې ښه نتیجه ورکوي او په دې مېتود کې د څوارلسمې اوونۍ څخه تر ۲۲ اوونۍ پورې ± یوه اوونۍ کموالی یا زیاتوالی منځ ته راتلای شي. پورتنی مېتود په اسانۍ سره اجرا کېدای شي. په دې مېتود کې د Illiac هډوکي په اسانۍ سره پیدا کوي، وروسته Probe ته تدور ورکول کېږي. د قدام خوا ته تر څو د ورون هډوکي په سپین شکل پیدا شي، ګڼ شکلونه باید واخیستل شي، تر څو د فخذ ښه اندازه په لاس راشي. کله چې د ورون د هډوکي ښه اندازه شو، د فخذ اندازه په جدول کې تطبیق او د بلاربېدنې موده ورځخه معلومېږي.

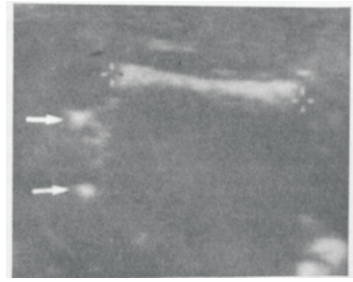

۱۰-۲۱ شکل: د جنین Femur په دې شکل کې د ورون هډوکي اوږدوالی ښودل شوی دی، غشي د Ischia هډوکي څرګندوي.

د جنین مړینه یا Fetal death:

په دې هکله یو شمېر رادیولوژیک نښې موجودي دي، چې د جنین د مړینې څخه معلومات ورکوي. د سر د هډوکو یو د بل لپاسه واقع کېدل (Spal ding's sign) د جنین د مـلا د تیـر پـه زیاتـه انـداه انحنـا او همدارنګه د جنین په دوراني سیستم کې د ګاز شته والی په اسانۍ سره د جنـین د مړینـې تشـخیص څرګنـدوي. اولتراسـونډ د رادیولوژیـک ازموینو شکمنې پېښې په ښه توګه ښکاره کوي. د جنین د زړه فعالیت او د اطرافو د حرکت نشته والی د مړینې غوره نښې دي. د مړینې څخه

www.ketabton.com

څو ورځې وروسته د جنین په پوستکي کې ازمایيي حالت منځ ته راځي او د جنین په اناتومي کې بدلون منځ ته راوړي. چې دا وتیره د څو اوونیو د تېرېدو څخه وروسته د کتنې وړ وي.

د حوصلې اندازه کول یا Pelvimetry **:**

دا یوه رادیوګرافیکي ازموینه ده، چې د قدامي خلفي قطر او د حوصلې اندازه ښکاره کوي، په عمومي توګه دې موافقې ته رسیدلي دي، چې د دې کتنې په واسطه بشپړ معلومات ترلاسه کېدای نه شي. د ملګرو ملتو د ساینس کمېټې راپور ورکړیدي، چې د حوصلې په اندازه کولو د جنین ته 620mg rd تشعشع رسېږي. نو له دې کبله اوس د حوصلې د معاینې او اندازې لپاره د غیر ایونایز کوونکي طریقې ځنې کار اخلي.

د حوصلې نورماله منظره یا Normal Utrasound Appearance

په دوه طریقو باندې د حوصلې التراسوند اجرا کولای شو. دا چې د بطن د جدار او بله دا چې په مستقیم ډول په مهبل کې د التراسوند په واسطه خاصه پلټنه سرته ورسوو ،د مهبل سره په مستعرضه توګه ازموینه کې د حوصلې غړي یا اعضا ښکاره کېږي او دې ته اړتیا شته، چې د ناروغ مثانه ډکه وي، هغه وخت چې د ګېډې Scaning اجرا کول، مو ومنل، نو باید د ناروغ لپاره دا بنسټیزه یا اساسي موضوع ده، چې مثانه یې باید ډکه وي، تر څو د حوصلې ساختمانونه وکتلي شو، سکن معمولاً په طولاني او عرضاني پلانونو تر سره کوو.

په متوسطه طولاني سکن کې کولای شو، چې د مهبل ساختمان د یو جوف په څېر وویني، د مثانې شاه ته واقع وي او جسم یې د مهبل او Cervix سره ممتد وي اندومتریوم ښکتني سرحد ښکاره کوي او د

www.ketabton.com

اندومتریوم جوف د لیکې په څېر لوړ ځای لري، د رحم اندازه د عمر، واده یا ازدواج او د هغې په ځای پورې اړه لري. په نورمال حالت کې تغیرونه په کوچني اندازه کتل کېږي. تخمدانونه د یو غټ وتر څخه د رحم په دواړو جنبي خواوو کې ځوړند او د حوصلې د جداري برخو سره نږدې وي، په کوچنیوالي او د هغه مده کې چې ښځه قوي وي، د تخمدانونو اندازه د ۲ څخه تر ۵ سانتي مترو وي او قطر یې زیات وي، لاکن د مینوپوز په موده کې اتروفي کوي.

نورماله کمپیوټرایز توموګرافي یا Normal CT appearances

مهبل په طبقوي توګه ښکاره کېږي، چې د میاشتې عادت بقایا پکې په سوري سوري ډول موجود وي او د هوایي لیکو شته والی په کې د دې سبب ګرځي، چې د CT پر مخ خیال ښکاره کړي، د دې تورو خیالونو څخه پورته Cervix ځای لري، چې د ګرد رخوه اقسامو ساختمانو لرونکي وي او درې سانتي متره قطر لري د رحم جسم او Cervix سره ننښتي یا وصل وي او د فشاري منظرې په شکل په حالبونو باندې پروت وي. نفیرونه او غټ وتر نه لیدل کېږي. همدارنګه تخمدانونه هم معمولاً د کتنې وړ نه وي. پارامتریوم د شحمي کثافت په شکل د حوصلې په دننه برخه کې د کتنې وړ وي. د پریتوان جوف په حوصلیه کې غځېدلی او رحم ښایي د امعاوو په واسطه احاطه شوې وي.

www.ketabton.com

د مبیضې کتلې یا Ovarian masses

د مبیض کیستونه:

کله کله فولیکول یا کارپوس لاتوم د زیات وخت لپاره پاتې شوې او فولیکلولر یا کارپوس لاتوم د کیست په څېر خیال ښکاره کوي، چې د التراسوند CT او یا MRI په واسطه یې کتلی شو.

فولیکلولر کیستونه زیاتره اعراض نه ښکاره کوي او په بنفسه توګه له منځه ځي. کارپوس لاتوم کیستونه زیاتره اعراض نه ښکاره کوي او په بنفسه توګه له منځه ځي. کارپوس لاتوم کیستونه اکثراً د حاملګۍ په لومړنۍ ترایسمتر کې لیدل کېږي. معمولاً له منځه ځي. لاکن کېدای شي، چې څیري شي او جفت یا جوړه شکل غوره کړي. ښایي هیمورژ په دواړه ډولو کیستونو کې پیدا شي او د MRI په واسطه په وصفي توګه منظره ښکاره کوي.

د مبیض تومورونه:

د کیست ادینوما او د کیست ادینوکارسینوما تومورونو پېښې په مبیض کې په زیاته اندازه منځ ته راځي. د مبیض تومورونه ښایي په سیستیک جامد او یا مخلوط شکل وي. میتاستازیا حملوي شکل یې په خبیث تومور دلالت کوي، التراسوند، CT او MRI یې اندازه غلظت او ځای ښکاره کوي. یوازې د کتلې له مخې ویلای نه شو. چې سلیمه ده او که خبیثه مګر هغه وخت چې موضعي حملوي حالت یا یې بلې برخې ته انتشار ولیدل شو، نو ښایي د خبیثوالي په هکله فکر کېدای شي. په هغه صورت کې چې په یوه برخه کې پېړوالی او ورسره یو ځای سخت نوډولونه او یا یې په مجاورت کې کیستونه موجود وي، نو دخباثت خوا ته فکر کولای شي، د خبیثې وتیرې د انتشار سره ښایي جنین

www.ketabton.com

څرګنـد شـي. لاکـن پـه امنتـوم او هغـه هایـد رونفروزس چـې د حالـب د انسـداد لـه کبلـه پیـدا شـوې وي، ښـایي د CT او MRI او التراسوند په واسطه تشخیص شي. همدارنګه غټې لمفاوي عقدې او د ځګر متاستاز هم ښکاره کېدای شي. کله کله درموئید کیست د هغـه شحمي جدار په واسطه پېژندل کېږي او کېدای شي، چې پـه مختلفـو اندازو کلسفاید شـوي مـواد ورسـره موجـود وي. د التـراسـوند CT او MRI پـه واسـطه ښکاره کېږي او کله کله د ساده رادیوګرافي په واسطه هم څرګندېدای شي. د بلې خوا کېدای شي. چې د مبیض تومورونـه د سـاده رادیـوګرافي پر مخ د یوې غټې کتلې په څېر چې رخوه اقسامو او کله کله کلسیم په کې هم موجود وي، په حوصله کې ښکاره کېږي.

د رحم یا زیلانځ تومورونه یا Uterine tumors Fibroid

لایپومایوما (فبروئید) په نسایي کې معمول تومور دي. کله چې غټه اندازه ور کړي، نو د ساده رادیوګرافي په واسطه پـه حوصلـه کې د یـوې کتلې پـه څېـر ښـکاره کېږي. چې پـه زیاتـه انـدازه پـه غیـر منظم ډول او کلسیم په کې ځای نیولی وي التراسوند او CT دواړه په رحم کې ګردې او یا حبیبوي کتله ښکاره کـوي. د التراسوند پـه واسـطه کتلـه ښـایي پـه تور شکل او یا Echogenic (معکوس) ډول وي، مګر د CT پواسطه فبروئیدز معمولاً د اندمیتریوم سره مشابه کثافت ښکاره کـوي. د MRI پواسطه د نورمال رحم څخه پوره توپیر څرګند ېږي. کېدای شي، چې استحالوي او غیر استحالوي فبروئیدز هم سره توپیر کړي، لاکن د دې امکان شته، چې د رحم خبیث تومور د فبروئیدز وتیرې سره تفریق کړل شي.

www.ketabton.com

د رحم د جسم او د Cervix کرسینوما:

نه CT او MRI او التراسوند د پورتني پېښې په تشخیص کې رول لوبوي. د فزیکي ازموینې او بیوپسي یا سایتولوژیک معاینات و پواسطه تشخیص کولای شو، کمپیوټیډ توموګرافي او MRI ښایي د نارو غۍ د پرمختګ او د تداوي او جراحي یا رادیوتراپي په هکله مرسته وکړي. د ناروغۍ په پرمختللي حالت کې امکان لري، چې یوه کتله په Cervix او یا د رحم په جسم کې ولیدل شي. چې پارامیتریوم د حوصلې لمفاوي عقداتو او یا مثانې ته یې انتشار کړی وي، په دې وخت کې توپیر د فبروئید سره ښایي ممکن نه وي، خاصتاً په هغه حالاتو کې چې کرسینوما په اندومیتریوم کې موجود وي.

www.ketabton.com

شوکي نخاع يا Spinal Cord

د شوکي نخاع ازمويښه په لاندې ډولونو تر سره کېږي:

۱. Myelogrophy يا د کثيفه موادو سره ازمويښه چې د نخاع په کانال کې کثيفه مواد تطبيق کېږي.

۲. ساده راديوګرافي کې د کثيفه موادو څخه کار نه اخلي.

۳. Scaning (CT) Computerized Tomographic چې په دې هم کثيفه مواد موجود نه وي.

۴. Imaging (MR) or Maegnatic resonince.

د فقراتو فيوز Fusion of Vertebra:

د دوو يا زياتو فقرانو د جسمونو يو ځای کېدل يا فيوز په زياته اندازه منځ ته راځي. معمولاً دا ډول فيوز د ناروغتياوو په نتيجه کې صورت مومي. چې کولای شو، توپير يې کړو. د دوو فقراتو تر منځ د فيوز واقعات نسبت د بين الفقري ډسکونو نه زيات وي. عضمي ساختمان غير له فيوز شوې برخې څخه په نورمال ډول وي. په هغه پېښه کې چې فيوز شوی حالت په قسمي توګه وي، نو قدامي منظره يې ابتدايي يا لومړنی ډول وي او د ډسک بقايا په خلفي برخه کې وي. دې حالت ته Block vertebrae وايي، (۳-۱۲ شکل) کلينيکي اعراض معمولاً د فقرې فيوز سره يو ځای نه وي.

www.ketabton.com

۳-۱۲ شکل: په دوه قطني فقراتو کې ولادي فیوز ښودل شوی دی. Block vertebrae په خلفي برخه کې ډیسک موجود دی.

قفوي رقبي فیوز یا Occipitocervical Fusion:

دا پېښه د اطلس او قفوي هډوکي تر منځ په قسمي ډول منځ ته راځي. د Magnum په ثقبه کې سوی شکل او په اندازه کې یې کوچنیوالی موجود وي. همدارنګه منظره یئ هم په غیر منظم دول وي، همدارنګه د سر Platybasia سوي شکل معمولاً د دې سره یو ځای وي. په زیاتره نورمالو خلکو کې او د ونتوئید بارزې علوي برخه په دویمي رقبي فقرې باندې پرته وي او د هغه لیکې څخه ښکته وي، چې سخت پلیټ او د مګنوم د ثقبې د خلفي حلقې تر منځ واقع وي، (Chamberlain's line) چې د سر او قبې فقراتو په جنبي رادیوګرافي کې کتل کېږي.

ځینې وخت په نورمالو خلکو کې د او د نتوئید بارزه په کمه اندازه د دې سرحد د پاسه ممکن د ۵ څخه تر ۷ ملي مترو پورې وي، کله چې د لومړۍ رقبي فقرې او قفوي فیوز حالت موجود وي، نو اوندونتوئید هم د فقرې برخې سره نژدې تړلې ا د دې لیکې د پاسه واقع وي. د عضمې

www.ketabton.com

ساختمان له نظره په یو شمېر پېښو کې د لومړی رقبې فقري او د هغې هډوکي تر منځ پوره تشابه او یووالی موجود وي، په نتیجه کې د علوي رقبې نخاعي کانال د تنګوالي سبب ګرځي او په حرام مغز او نخاع کې فشار پیدا کوي او متعدد شمېر Sclerosis، جنبي سکلروزس Syringomyelia او عصبي اعراض څرګندوي، نورې عضمې انومالي په سفلی رقبې برخه کې پیدا کېږي. چې ښایي په Cord (حرام مغز) فشار وارد کړي او د عصبي تشوشاتو سبب وګرځي. CT Scan څخه کار اخیستل کېږي او د قوس انومالي ښکاره کېدای شي او پس له هغې د نخاع په کانال کې یو وتلی حالت کتل کېدای شي.

:Klippel – Feil Syndrome

په دې سندروم کې د رقبې فقراتو په قوس کې په پر مختللي ډول Fusion یا یو ځایوالی موجود وي په رقبې فقراتو کې په زیاته اندازه تغیر د زیات یا کم فیوز حالت او یوه عضمي کتله چې ډېر غیر منظم حالت لري لیدل کېږي. همدارنګه ورسره یو ځای تعضمي سګمنټونه موجود وي، په ځنې واقعاتو کې علوي ظهري فقرات هم اخته کېږي او زیاتره وخت یې Spina bifida نقیصه د نورو انومالیو په نسبت زیاته وي. ښځې او نارینه دې پېښه کې په مساوي اندازه اخته کېږي، وصفي فزیکي ښکاره نښې یې عبارت دی، د عنق یا ورمېړ نشته والی یا لنډوالی د ورمېړ په خلف کې د وېښتانو د لیکې ښکته والی او د سر د حرکاتو محدویت څخه دی. نورې نښې یا علامې هم ښایي موجودې وي، چې عبارت دي د ورمېړ د کوږوالي یا Torticolosis د مخ غیر متناظر حالت، ظهري سکولیزس، د تنفس یا بلع مشکلات او د اوږدلو نیمګړتیاوې. Kilippe Feil Syndrome کله کله د کتف د ولادي لوړوالي یا Sprengel's سوی شکل سره یو ځای وي.

www.ketabton.com

د نخاع د کانال نریوالی یا تضیق:

د نخاع نریوالی ښایي په موضعي توګه Lamina یا Pedicles د زیاتې ودې یا هایپرتروفي او ضخامت له کبله پیدا شي. په ځینو پېښو کې نریوالي یا تضیق په څو سګمنټونو کې منځ ته راځي. لکه: یو ډول نریوالی په قحفي نخاعي کانال ستدروم کې پیدا کېږي. چې دا پېښه په قدامي او خلفي او د پیډیکولوز د منځ په قطرو کې صورت مومي او په ښکتنیو او یا سفلی دوه یا درې رقبې فقراتو کې لیدل کېږي. په ځنډنیو واقعاتو کې لامینا عمودي شکل غوره کوي او کوچنی. برخې د لامینا تر منځ څرګندېږي. دا سندروم په ارثي یا کورنۍ ډول نه پیدا کېږي. که چېرې په جنبي ډول د قطني فقراتو رادیوګرافي تر سره شي، نو د ستنډرډ فلم پر مخ قدامي خلفي قطر ۱۲ ملي متره او یا د دې څخه کم وي، چې حقیقي قطر یې د ۱۳ ملي مترو څخه کم وي، دا مېتود د Robertson او د هغې د ملګرو له خوا سرته رسېدلې دی. چې د دې سندروم په تشخیص کې تر کار اخیستل شوي وي. همدارنګه نریوالی په رقبي فقراتو کې هم پیدا کېدای شي. په صدري فقراتو کې کم دي.

نیمه فقره یا Himiverfebra:

د دې نیمګړتیا له کبله د فقرې د جسم نیمایي جنبي برخه منځ ته راځي. چې په نتیجه کې نیمه فقره پیدا کېږي، دا پېښه د ایمبریالوژي له نظره صورت مومي، چې په جنبي برخه کې د غضروفي وتیرې د تمرکز د نشته والی له کبله پیدا کېږي. نیمه فقره په مثلثي توګه په قدامي خلفي رادیوګرافي کې کتل کېږي او د ملا په سیر کې د جنبي زاوییوي حالت سبب ګرځي. چې نیمایي فقره په صدري فقراتو کې یوازې د یوې پښتې لرونکي وي او په هغه خوا کې موجوده وي، چې تعضمي مرکز

www.ketabton.com

صورت موندلی وي، د شمېرنې وړ بدلونونه په پوښتیو کې موجود وي. د دوو یا زیاتو پښتیو فیوز ښایي د

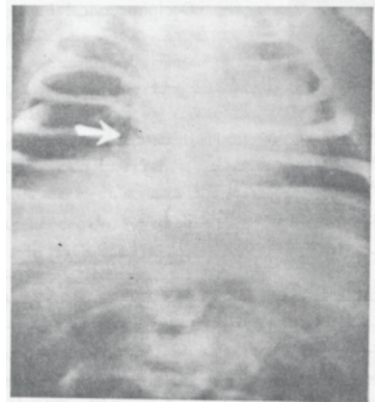

۴-۱۲ شکل: ولادي نیمه فقره د ملا د تیر صدري برخه په یو کوچني کې لیدل کېږي. دري دانې نیمې فقرې د لیدنې وړ وي. (غشی).

نیمایي فقري سره په پوښتیو کې نیمګړي وده موجوده وي، Scoliotic سوی شکل په ځانګړي ډول د نیمایي فقرې له کبله پیدا کېږي. او نور مهم کلینیکي بدلونونه څرګندوي. (۴-۱۲ شکل، په مخکنۍ مخ کې).

Vertebral Cleft

په نادره ډول د فقرې په دواړو جنبي برخو کې د غضروفي کېدلو تمرکز نشته والی صورت مومي، چې فیوز حالت منځ ته راوړي او د کلیفټ پېښه په منځنۍ برخه کې لیدل کېږي. د فقرې جسم په دوو نیمایي ټوټو وېشل کېږي. زیاتره واقعات یې په قسمي توګه وي او په نتیجه کې په وصفي توګه د پتنګ په څېر منظره غوره کوي. (۵-۱۲ ، ۲-۱۲ شکلونه).

www.ketabton.com

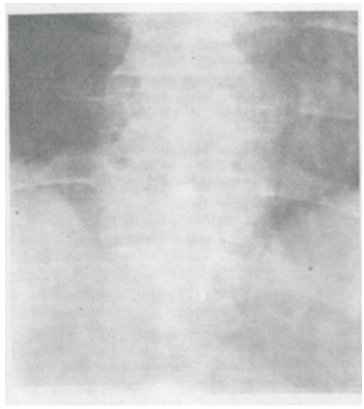

۵-۱۲ شکل: د دولسمې صدري فقرې قسمي Sagittal cleft (Butterfly Vertebra)

۶-۱۲ شکل: د Axial فقرې CT Scan کې Midsagittal کلیفټ څرګندوي. (غشي) یا د پتنګي فقرې تنه.

بله انومالي یې عبارت د دې څخه ده، چې د فقرې جسم په دوو قدامي او خلفي برخو وېشل کېږي. یوه قدامي یا خلفي برخه کې د ودې نقیصه موجوده وي، چې په نتیجه کې بطني یا ظهري نیمه فقره منځ ته راځي. د ظهري نیمې فقرې واقعات زیات دي. څرنګه چې په قدام کې نورمال تعضمي ترکز موجود نه دي. نو د ملا په تیر کې د محدبیت د

www.ketabton.com

پیدا کېدو سبب ګرځي.

د لومړي رقبې فقرې د قوس د کلفټ وتیره ښایي د اودنتوییډ (Odontoid) د عمودي کسر سره ورته والی ولري. دا یوه ډېره نادره انومالي ده. د عمودي کلفټ یا تعضمي نقیصي شته والي په قطني عجزي برخو کې عمومیت لري، چې دا حالت د Spina bifida په نوم هغه وخت یادوي، چې د رخوه اقسامو نقیصه هم ورسره موجوده وي او یا ورسره Meningocele موجود وي. د Spina bifida oculta پېښې په زیاته اندازه د قطني عجزي برخه کې پیدا کېدای شي. چې د پنځمې قطني فقرې او یا لومړي عجزي فقرې قوسونه اختـه کوي. کـه چېرې د دې واقعي سره د مفصلي بارزو انومالي یا په قسمي توګه د فیوز وتیره موجوده وي، لکه: د پنځمې قطني فقرې Sacralizaation یا د لومړي عجزي فقرې Lumbarization نو د ملا په تیر کې ضعیفوالی پیدا کوي او وروسته د زیات تمرین څخه د درد سبب ګرځي، ځینې ارتوپیډیستان په دې ټکي د نورو حالاتو په نسبت زیات اسرار کوي، چې د شا د درد سبب کېږي.

د عصبي قوس نقیصي یا Neural Arch Defects :

د کلفټ جوړېدل په علوي او سفلي مفصلي بارزو کې پیدا کېږي. د 6-7 % پورې پېښې راپور ورکړ شوی دی. کلفټ معمولاً په دواړو خواوو کې او د یوې فقرې نه د بلې فقرې څخه مخکې ځي. کله چې د کلفټ پېښه موجوده وي او فقره مخکې نه وي، یکې راغلې دي حالت ته Spondylolysis وایي او که چېرته فقره مخکې تللي وي، نو دې وتیرې ته Spondylooisthesis وایي. دا بدلون په زیاته اندزاه د پنځمې فقرې په قوس کې پیدا کېږي. ځلورمه فقره هم اخته شوې وي، کله چې

www.ketabton.com

Spondylolysis په رقبي فقراتو کې پیدا شي، نو پښښې یې په کمه اندازه او معمولاً په همدې برخه کې ورسره Spina bifida موجوده وي. کله چې نقیصه په دواړو خواوو کې موجود وي کېدای شي. چې د Spondylooisthesis هم ورسره موجود وي. زیاتره پښښې یې په شپږمه رقبي فقره کې صورت مومي، د ببځایه کېدلو اندازه په مختلفو پښښو کې په مختلفو اندازو وي. د Meyerding's تصنیف بندي د اندازې په هکله د Spondylolisthesis په واقعاتو کې په زړه پورې ده. (۸-۱۲ شکل).

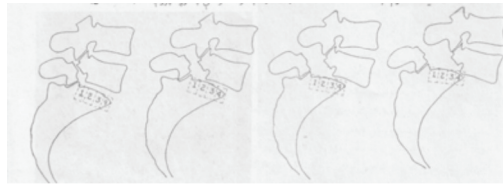

(۸-۱۲ شکل): په پورتنیو ډیاګرامونو کې د Meyer's وښنه یو تصنیف بندي ښودل شوې ده. Spondylolisthesis یې د عجز د هډوکي د پورتنۍ سطحې پر مخ په څلورو برخو وېشلی دی. دا ډیاګرام له کښې څخه ښي پلو ته په لومړي، دویمه، دریمه او څلورمه درجه Spondylolisthesis څرګندوي.

په جنبي رادیوګرافي کې د عجز د هډوکي علوي سطح په څلورو مساوي برخو وېشل کېږي. د پنځمې قطني فقرې پرمختګ یو پر څلورمې برخې د عجز د ضخامت نه لومړي درجه Spondylooisthesis ، د ضخامت نیمایي اندازې ته یې دویمه درجه او همدارنګه څلورمه درجه کې د پنځمې فقرې پورې بې ځایه کېدل په عجز باندې او د پنځمې فقرې جسم د عجز د هډوکي په قدام کې پروت وي.

ساده رادیوګرافي: د دې لپاره چې پوه شو، چې ایا ناروغي په نخاع

www.ketabton.com

شوکي، بين الفقري، د سکونو او يا بله برخه کې ده، نو په لومړي مرحله کې د ساده راديوګرافي څخه کار اخيستل کېږي. سره له دې چې په يو شمېر واقعاتو کې پوره معلومات نه حاصلېږي. خاصتاً د دې برخې د Cord په تومورې پېښو کې. لاکن کېداى شي. چې د انتاناتو، تومورونو استحالوي بدلونونو او هغه زخمونه چې د فقراتو په جسمونو کې پيدا شوي وي، ګټوره نتيجه ورکوي. په زياتره پېښو کې په قدامي خلفي او جنبي وضعيتونو باندې بسنه کوي او په يو شمېر نورو کې زياتو وضعيتونو ته اړتيا ده، مثلاً مايلې منظرې او په تکمشي يا انبساطي ډول د نخاع راديوګرافي.

Myelgraphy

په دې عمليه کې کثيفه مواد په نخاع کې د Arachnoid څخه لاندې ذرق کېږي. ترڅو د راديوګرافي د کليشو او CT. Scaning په واسطه وليدل شي، د دې عمليې په واسطه د افت شته والي چې د کلينيک له نظره ډېر مشکوک وي پېژندل کېږي. همدارنګه د ناروغي پرمختګ اندازه او موقعيت يې ټاکلى شو. همدارنګه د ګڼو افاتو شته والى او امکانيت هم د دې ازموينې له مخې پېژندل کېږي. د جراحي عملياتو اختلاطاتو څخه وروسته د مقاومو دردونو په شته والي کې په اوبو کې د منحل کثيفه مواد و څخه کار اخيستل کېږي. لاکن د ارکنوئيد په التهاب کې بايد په ناروغانو کې ډېر احتياط وشي. د ګاز او تيلي کثيفه مواد و (Pantopaque) څخه هم په تاريخي توګه استفاده شوېده او د دې په واسطه کېداى شي، چې د ارکنوئيد څخه لاندې برخه څرګنده شي. نوي مواد چې په اوبو کې منحل او په ډېره کمه اندازه اختلاطات لري موجود وي. په يو شمېر غير معمولو پېښو کې پانتوپک نښايي يوازې

www.ketabton.com

کثیفه مواد وي، چې کار تري اخیستل کېږي. که چېرې په نخاع کې وینه موجوده وي، نو د پانتوپیک استعمال په قطعي ډول استطباب نه لري، دا ځکه چې تخرشي اغېزه لري.

Metriamid (Amipaque): چې په اوبو کې منحل کثیفه مواد دي کولای شو، چې په هغه پېښو کې چې په نخاع کې وینه موجود دي، هم استعمال کړو. همدارنګه یو شمېر نوي تازه مواد عبارت د Iopamidol, Iohexol او Iotrol څخه دي، که چېرې د ګازي موادو څخه استفاده وشي، نو توموګرافي لپاره یوه ډېره نوې کثیفه غوره ماده عبارت د Metriamid څخه ده، چې په حاد او مزمن ډول د نورو هغه کثیفه موادو په نسبت کې په انسانانو کې یې صورت مونډلی دی، د ارکنوئید التصاقي حالت نه دي لیدل شوې. دا ډېره په زړه پورې او غوره انتخابي ماده ده.

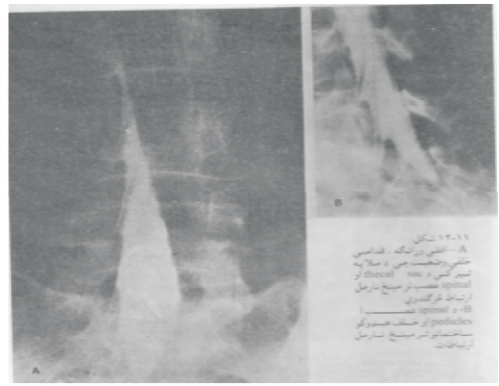

۱۱-۱۲ شکل: A- افقي وړانګه، قدامي خلفي وضعیت کې د ملا په تیرکې د Thecal sac او spinal عصب تر منځ نارمل ارتباط څرګندوي.

B- د spinal عصب د Pedicles او خلف هډوکو ساختمانو تر منځ نارمل ارتباطات.

www.ketabton.com

چې په فلم او یا CT میالوګرافي کې ترې کار اخیستل کېږي (۱۱ – ۱۲ او د ۱۲ تر ۱۳ شکلونو پورې) سربېره پر دې دا لاندې ګټې لري:

۱. دوی جذبېږي او راویستلو ته اړتیا نه لري.

۲. د ارکنوئید لاندې برخه د پانتوپک په نسبت د زیات وخت لپاره ښکاره کوي.

۳. کله چې د قطني عصب په جذع کې نخاع شوکي او داخل قحفي ساختمانونو کې تطبیق شي، د محفوظه حالت لرونکي وي.

تیلي میالوګرافي یا Oil myelographic: دا عبارت د رادیواوپک تیلي مرکباتو له زروق څخه ده، چې معمولاً د قطني بذل په واسطه د نخاع شوکي د ارکنوئید برخې څخه لاندې تطبیق کېږي. دا ماده ۱۹۴۰ څخه را په دې خوا استعمالېږي، دا یوازې تیلي مواد دي، چې د ایوډین لرونکي او د رادیواوپک خاصیت لري، رادیولوژي د کلیشې په مخ ښه سپین خیال څرګندوي او د رادیوسکوپي په وخت یې په ښه توګه کتلی شو. پانتوپک د د ماغي نخاع مایع سره نه غلطېږي.

www.ketabton.com

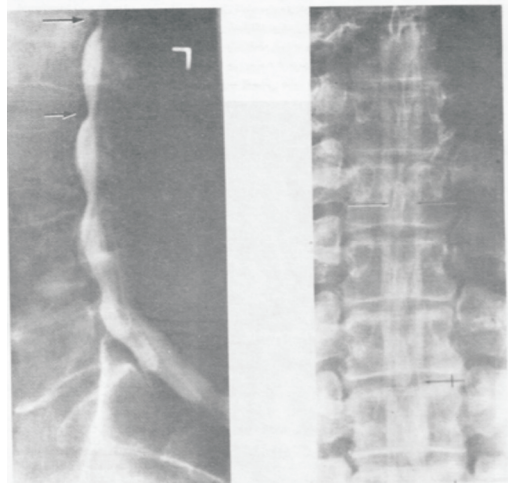

۱۲-۱۳ شکل: Metrizamide میالوګرام، رقیق شوی کثیف محیط په صدري سب ارکنوید مسافو کې.

۱۲-۱۲ شکل: Metrizamide میالوګرام پ L1 – L2 او L2 - L3 کې د کثیفه موادو په شتون کې په کمه اندازه Indentations لیدل کېږي.

د مایع په نسبت درانه او د نخاع په کانال کې یې د کثافت په اساس پورته یا ښکته ښځایه کولی شو او هم د مېز د کوږوالی سره استعمالېږي. پانتوپک د قطني او صدري فقراتو سره د ارکنوئید برخې څخه لاندې په نادر ډول استعمالېږي. لاکن د رقبي فقراتو د میالوګرافي لپاره په ډېرو ناروغانو کې ګټوري دي. پانتوپک د نخاعي بذل په واسطه داخلېږي او د ازموینې څخه وروسته ښېرته راویستل کېږي. پانتوپک په کمه اندازه تخریشي حالت لري او که چېرې د ارکنوئید څخه لاندې پاتې شي، نو د موقتي Pleocytosis (په دماغي نخاعي مایع کې د زیاتو حجرو شته والی). سبب ګرځي، اوس د پانتوپک په واسطه تجربې ډېرې زیاتې شوې او د کلونو راپه دې خوا او په زرګونو

www.ketabton.com

ازموینو کې ډېر کم عکس العمل ښکاره شوی دی.

په اوبو کې منحل میالوګرافي یا Water Soluble Contrast Myelography

د ۱۹۷۰ کال را په دې خوا د Metriamid (Amipaque) استعمال په شمالي امریکا کې رواج موندلی دی او په زیاتره ازموینو کې تر کار اخلي، یوه اندازه حاد جانبي عوارض منځ ته راوړي. لاکن د اوږدې مودې لپاره یې اغېزې نه دي لیدل شوي. څرنګه چې د نخاع شوکي د مایع سره غلطېږي. نو باید د ډېرې پاملرنې څخه کار واخیستل شي. د CT میالوګرافي لپاره دا په زړه پورې ماده ده او د ارکنوئید څخه لاندې برخه کې د CT Scaning په واسطه کتل کېږي. د تخنیک په هکله یې باید ووایو، چې کېدای شي. په قطني برخه کې تطبیق کېږي. په اوبو کې منحل کثیفه مواد ذرق او مطلوب غلظت منځ ته راوړو. چې عصبي جزعي څرګندې شي، د کثیفه موادو د زرق کولو لپاره ۲۲۵ درجې نخاعي ستنې ته اړتیا ده، چې تر څو بذل اجرا شي. او دا مواد د فلوروسکوپي د کنترول لاندې تطبیق کېږي.

د رقبې فقراتو د میالوګرافي لپاره کثیفه مواد د لومړي او دویمې رقبې فقرې تر منځ ذرق کېږي. ناروغ په پرمخ وضعیت کې وي. دا تخنیک اسانه او غوره ده او کله چې کثیفه مواد ذرق کېږي. نو د فلوروسکوپي د کنترول لاند عملیه سرته رسېږي.

C.T- Scaning: دا ډېر اعلی تخنیک دی، چې د نخامي عضمي کانال او د نخاع د ننني برخې په هکله په زړه پورې معلومات ورکوي، د ښه غوره محوري C.T سکن په واسطه د دسک دفتق تشخیص که چېرې په بطني او جنبي ډول وي په حقیقي توګه تاکلی شو، څرنګه چې

www.ketabton.com

صدري او رقبي برخې ډېرې نري دي او په مشکله سره د نخاع دننني برخه په پوره توګه کم دوز په اوبو کې منحل کثیفه موادو په واسطه ښکاره کېږي.

Magnetic Resonance Imaging
M. R. I

په ۱۹۸۳ کې دا ازموینه د نخاع د مطالعاتو لپاره رامنځته او تجربې یې ګټوري تائید شوې. MRI د اپیدورال نخاع او د حرام مغز د غیر نورمالو حالاتو لپاره ډېره بهترینه معاینه ده. له ارکنوئید څخه لاندې برخې په هکله یوه اندازه محدویتونه موجود دي او په غوره توګه نه څرګندېږي. ځکه چې د ارکنوئید څخه لاندې افاتو کې د التصاقي التهابي حالت څخه عبارت دی او یا د دې څخه لاندې نیوپازم موجود وي، په غوره توګه نه تشخیص کېږي.

Discography: په دې ازموینه کې په اوبو کې منحل کثیفه مواد لکه: Conray 60 په مستقیم ډول په بین الفقري ډسک کې تطبیق او مناسبه رادیوګرافي ترسره شي. کثیفه مواد په هغه ستنه کې ذرق کېږي. چې په مایل ډول په قطني برخه کې داخله شوې وي او د ډسک موادو ته رسېدلي وي لومړي ځل دا مېتود په ۱۹۵۰ کې د Lindblom سویډني له خوا معرفي شو. دېر په دې عقیده دي، چې دا مېتود په هغه خلکو کې چې عمر یې د ۳۵ کلونو څخه زیات وي، په کمه اندزاه تشخیص ورکوي.

د نخاع شوکي Arteriography: په دې ازموینه کې انتخابي کتیترونه په فقري رقبي تنو کې داخلېږي، ترڅو هغه اوعیې چې رقبې او صدري علوي برخې اروا کوي، څرګندې شي. انتخابي دوه اړخیزه بین الضلعي او قطني ارتیروګرافي د صدري اتمې څخه تر قطني دربمې

www.ketabton.com

پورې صورت مومي. د نخاع ارتیروګرافي مهم استطباب په شریاني وریدي سوء تشکلاتو کې دی. همدارنګه هغه تومورونه چې نخاع یې اخته کړې، لکه: Hemongioblastoma او داسې نور هم پېژندل کېږي.

د بین الفقري ډسک فتق یا Herniation of intervrtabral disk:

کله چې د فقراتو تر منځ ډسک ځیرې شي، نو د ډسک محتویات د فقرې د جسم څخه لري کېږي. هغه وخت کې ځیرې شوي حالت د ډسک په خلفي یا خلفي جنبي برخه کې وي، د فتق شوي ډسک مواد یا کتله په نخاع شوکي یا بین الفقري کې څرګندېږي او دا ښایي د عصب په جذع تجاوز یا اغېزه وکړي، د ملا د دردونو سبب ګرځي. او سیاتیک په سیر دوام مومي. د تفتق شوې بین الفقرې ډسک تشخیص د کلینیکي تاریخچې او فزیکي ننبو له مخې کولای شو.

ډېر کلینشین په دې عقیده دي، چې تشخیص ښایي، د میالوګرافۍ او CT Scaning په واسطه وکولای شو. کلینیکي لوحه ښایي د باور وړ نه وي او په تشخیص کې شک رامنځ ته کوي او د نورو سببونو څخه هم په دې شان دردونه پیدا کېدای شي. د میالوګرافۍ خطرات هم چې منځ ته راشي. مثلاً: سر درد، زړه بدوالی او په احتمالي توګه دماغي سندروم پیدا کوي. د ډسک د فتق اکثره واقعات په قطني فقراتو کې منځ ته راځي او زیاتره په څلورم یا پنځم ډسک کې هرې خوا ته پیدا کېدای شي. یوازې په کمه فیصدي پېښې یې د څلورمې سطحې څخه پورته منځ ته راتلای شي. دا پېښه په صدري برخه کې غیر معمول ده، کله کله د صدري برخې په ښکتنۍ قسمت کې پیدا کېږي. د رقبې فقراتو د ډسک خلفي فتق هم پیدا کېږي. لاکن د قطني د فقراتو په اندازه

www.ketabton.com

عمومیت نه لري. څرنګه چې د ډسک د فتق لپاره مختلفې ترمینالوژۍ ځپړل شوې او ځنې یې اشتباهات پیدا کوي، نو له دې کبله په لاندې ډول ترې یادونه کوو:

۱. د ډسک خلفي تفتق او د بین الفقري ډسک څیرې کېدل چې مترادف مانا وې ورکوي او په دې صورت کې د ډسک خلفي برخه په الیافو کې څیرې شوې حالت منځ ته راځي او د ډسک مواد د نخاع په کانال کې څرګند ېږي.

۲. د ډسک خلفي خوا ته راوتلي حالت یا برامدګي چې دا وتیره د ملا په استحالوي، پېښو کې منځ ته راځي. او په دې حالت کې دایروي فبروز پیدا او صدمه یې نه وي لیدلې او په ښوی راوتلي ډول په خلفي برخه کې ځای نیسي.

ساده رادیوګرافي یا Plain Roentgenogram: د ملا د تیر رادیوګرافي ښایي غیر نورمال ښکاره نه کړي. یوه یا څو ننبې موجود دي، چې د هغې له مخې کولای شو، چې د ډسک په استحاله فکر وکړو، لاکن دا هم په پوره توګه وصفي نه ده. د دې لاندې ننبو یو ځای کېدل په زیاته اندازه وصفي دي:

۱. مسقتیم یا قطني لاردوتیک قوس معکوس حالت چې دا غیر نورماله وتیره د عضلې سپزم له کبله منځ ته راځي.

۲. د قطني فقراتو یوې خوا ته (Listing) یا کږېدل، چې دا حالت هم د عضلې سپزم له کبله پیدا کېږي. چې دا ای شي، چې کورېوالی د فتق خوا ته او یا یې مقابل طرف ته وي.

۳. د ډسک د فاصلې نریوالی د ډسک محتویات توئیږي. او بین الفقري برخه نریوالی غوره کوي، چې د رادیوګرافیې د کلیشې په مخ

www.ketabton.com

یې خیال د کتنې وړ وي. کله چې نریوالی موجود او ورسره یو ځای د ډسک فتق هم وي، نو دا حالت د ډسک په استحالوي وتیره دلالت کوي.

۴. د عجز لپاسه د پینځمې قطني فقرې خلفي ځای نیول د قطني لاردوتیک قوس معکوس حالت منځ ته راتلل یا د پنځمې فقرې خلفي سطح بنای په کمه اندازه د عجز هډوکي شاته ځای ونیسي. (Spondylolisthesis) دا ننبه دومره وصفي نه ده، لاکن یو ځای والی یې د نورو سره ارزښت لري.

۵. د ډسک د محتویاتو کلسفیکیشن، دا ډېره د باور وړ ننبه ده، لاکن تل نه کتل کېږي. په نخاعي کانال کې د ډسک د موادو کلسفیکیشن په زیاته فیصدي کې منځ ته راځي. زیاتره واقعات یې په صدري برخه د ډیسک په څیرې کې دو کې کتل شوې دي.

۶. د فقراتو د جسمونو خلفي او ستیوفیتونه Spurs یا Osteophytes د فقرې په خلفي یا خلفي جنبي څنډه کې منځ ته راځي. چې د ډیسک د فتق سره به تماس کې وي، د دې ننبې شته والی په دې دلالت کوي، چې د ډیسک خلفي برخه کې راوتلي یا مخې ته راغلې حالت پیدا شوې، لاکن په حقیقي څیرې کېدلو دلالت نه شي کولای.

د میالوګرافي فلم: څرنګه چې د ډیسک فتق د ارکنوئید د برخې څخه لاندې یو قسمت اشغالوي. او یوه کتله جوړوي. نو د امتلا د نقیصې د پیدا کېدو سبب ګرځي. په وصفي توګه د امتلا نقیصه په واضح ډول یوه خوا کې د ندانه دار او یا کثیفه موادو کې د قوس په شکل وي.

www.ketabton.com

۲۰-۱۲ شکل: په اوبو کې منحل قطني ميالوګرام. په قطني عجزي برخه کې له نخاع څخه بهر غټه نقيصه موجوده ده او بين الفقري ډيسک د غشي په واسطه ښودل شوې ده. کثيفه مواد د نخاع د کانال د قدامي جنبي برخې په واسطه بې ځايه شوې دي، چې د قطني عجزي برخې د ډسک په غټ فتق دلالت کوي.

چې د نخاعي کانال په قدامي جنبي منظره کې کتل کېدای شي. په مايلو منظرو کې نقيصه په ډېره ښه توګه ښکاره کېږي. د فقراتو په مماسي توګه يې څرګندوي. جنبي Decubitus وضعيتونه د افتونو ارخيزې منظرې ښکاره کوي. د فقراتو د ډسک د فتقونو څو وصفي مثالونه په ۲۰-۱۲ او ۲۱-۱۲ شکلونو کې ښودل شوې دي، د څلورمې قطني فقرې تر منځ فتق په واضح او وصفي توګه نقيصه ښکاره کړېده، ځکه چې سحايا په زياته اندازه قدام او نخاع د کانال د عضمي برخې جنبي قسمت ته رسيدلي ده او په کثيفه موادو کې يې غير منظم حالت راپيدا کړی دی. څرنګه چې د قطني عجزي برخې په تدريجي توګه نری او هم ښوی ګرد او يا نهايي قسمت يې په نوکدار شکل وي، په دې پېښو کې د کانال په بهرنۍ ځای کې دوراً څخه خارج واضحاً فاصله موجوده وي، چې د قطني عجزي سطحې سره يې کتلی شو ،(۲۲-۱۲ شکل) د فتق نقيصه په دې ځای کې په کمه اندازه د کتنې وړ وي، لاکن په همدې اندازه کتله د څلورمې فقرې د ډسک په برخه کې په ښه ډول

www.ketabton.com

لیدل کېدای شي. د قطني عجزي زیاتره پېښې په واضح ډول نه وي، نو په داسې حال کې د CT Scaning او میالوګرام څخه کار اخیستل کېږي.

۲۱-۱۲ شکل: په اوبو کې منحل میالوګرام کې د قدامي جنبي فتق میالوګرافیک نښې موجودې دي. په SI فقره کې همدا حالت موجود دی او محوري ریشه یې ډکه شوې نه ده (غشی) دا حالت په کوچني قدامي جنبي فتق دلالت کوي.

۲۲-۱۲ شکل: په دې شکل کې په اوبو کې منحل میالوګرام جنبي منظره څرګنده شوې ده، چې د ایپي دورال برخې پراختیا ښکاره کوي. (غشي) دا حالت د کثیفه موادو او د فقراتو د جسمونو خلفي څنډې ښکاره کوي. په قطني عجزي برخه کې فاصله زیاته ده.

د ډسک مستعرض راوتل یا Transvers Disk Ridging:

د ډسک خلفي برخې ته راوتل بې د ډسک د محتویاتو د تفتق څخه د ډسک د خلفي مخکې تللي یا راوتلي حالت په نامه یادوي. دا بدلون د

www.ketabton.com

ملا د تیر د مفصلونو د استحالوي ناروغیو سره یو ځای وي او هم ورسره د Flava د وترهایپرتروفي ملګري وي. د دې بدلونونو په نتیجه کې په نخاعي عصب فشار راځي. او د کلینیکي نښو او علامو سبب ګرځي. چې د ډسک د فتق خوا ته فکر کېدای شي. دا افت د ملا د تیر په هره برخه کې پیدا کېدای شي. زیاتره واقعات یې په صدري برخه کې لیدل شوي. همدارنګه په رقبې او قطني برخو کې هم د ډسک د فتق پېښې پیدا کېدای شي.

رادیولوژیک نښې یې: د ساده رادیوګرافي پر مخ د ډسک برخه نرۍ او خلفي او خلفي جنبي Spurs ښایي ولیدل شي. (۱۹-۱۲ شکل) کېدای شي. چې په ډسک کې برجسته حالت پیدا شي او ببله دې چې د فلم پر مخ یې خیال ښکاره شي. دا یو غیر معمول حالت دی. د میالوګرافي په واسطه د ډسک راوتلې برخه د یوې توري مستعرضې لیکې په څېر نقیصه په کثیفه موادو کې څرګندوي. که چېرې د مېز په جنبي مقطع ډول منظرو کې ناروغ په استجاع بطني حالت وي، نو د اخته شوي ډسک د سطحي سره په کثیفه موادو کې نرۍ قدامي دندانه دار خیال کتل کېږي. (۲۲-۱۲ شکل). په قدامي خلفي منظرو کې ښایي په راوتلي برجسته ډول د مستعرضې توري لیکې سبب شي. کېدای شي، چې په دوارو خواوو کې دندانه دار خیال څرګند شي او په نتیجه کې د شګو د ساعت په څېر د سو شکل سبب وګرځي. که چېرې د دې حالت سره د Flava د وترهایپرتروفي یو ځای وي، نو نقیصه په برجسته ډول وي. په رقبي برخه کې د نخاع د کانال قدامي خلفي قطر پورې اړه لري. که چېرې د دې قطر اندازه ۱۳ ملي متره او یا د دې څخه کمه وي، نو تل په نخاع باندې د فشار نښې موجودې او افت په ښکاره

www.ketabton.com

ډول وي.

۱۹-۱۲ شکل: د عضمي ساختمان په خلفي برخه کې د C5- C6 په حذا سره راوتلی حالت څرګندوي. منځ ته راغلی ډیسک ډېر نری ښکاري.

Spinal computed Tomography

C.T – Scaning د قطني فقراتو په برخه کې پورتني ازموینه د ډسک د فتق د څرګندونې لپاره په زړه پورې نتیجه ورکوي. د نیم سانتي متر مقطع څخه د بین الفقري د سک د جسم سره په موازي توګه کار اخیستل کېږي. چې په دې توګه د بطني او جنبي د سک فتق تشخیص کېدای شي. د ډسک محتویات د کیسې د جوف پېړ جدار څخه په زیاته اندازه په راټول شوي ډول وي او یا ورسره یو ځای د اپیدورال شحم د نخاع په کانال کې موجود وي، په پای کې د نخاع د کانال دننني برخې د ساختمانو د اخته کېدو په هکله ډېر معلومات تر لاسه کېږي. د Axia CT سکن په واسطه د تقبي شاوخوا هډوکو ښې منظره کتلی شو، فرعي دردونه په قطني ناحیه کې د ډسک د رخوه فتق څخه منځ ته راځي، بل سبب یې د عصب د جزعي د فشار څخه دي، چې د

www.ketabton.com

۲۲-۱۲ شکل: د رقبې فقراتو جنبي میالوګرافي. کثیفه مواد د C1, C2 تر منځ زرق شوي دي. په دویمه رقبي برخه کې Osteophyte موجود دی، (پاسنی غشی). په همدې برخه کې په کثیفه موادو کې فشار موجود دی. د دې ناروغ په غضمي کانال کې نریوالی موجود دی، چې ولادي شکل لري.

اوسیتوفیتونو له کبله په استحالوي پېښو کې صورت مومي. د دې غیر نورمال حالاتو لپاره C.T – Scaning ډېره غوره ازموینه ده، نخاعي درد او په غیر متناوب ډول Cauda equine فشار په تالي شکل د نخاع د تضیق سبب کېږي. دا تل د کانال د ولادي نریوالی سره یو ځای وي، چې برسېره پردې د هایپروتروفیک استحالوي بدلونونه اضافه کېږي. د CT سکن په واسطه د کانال د جنبي او مرکزي برخو څرګندونې کېدای شي. په رقبي برخو کې Axia CT سکن هم غوره معلومات ورکوي او د هډوکو هغه برخه چې اخته شوې وي او یا د نخاع په کانال یا عصبي تنه یې فشار راوړي وي تشخیص کېدای شي، په هغه صورت کې چې د اپیدورال نقیصه د میالوګرافي د فلم په واسطه څرګنده شي،

www.ketabton.com

نو دا به ښه وي، چې د C.T – Scaning څخه هم کار واخيستل شي. ترڅو چې هايپرتروفيک عضمي بدلون د ډسک له رڅوه فتق څخه توپير لري.

(MRI) Magnetic Resonance Imaging

دا پورتنۍ ازموينه هم د ډسک د فتق په تشخيص کې ځای لري. په رقبي برخو کې په غټه اندازه د فتق خيال کتلای شو. (۳۵-۱۲ ، ۳۴-۱۲ شکلونه) نخاعي او Parasagittal دواړو مقطعو څخه د ډسک د فتق د موقعيت لپاره کار اخيستل کېدای شي.

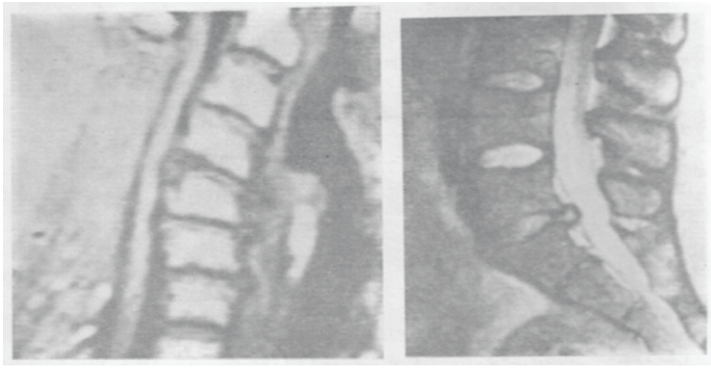

۳۵-۱۲ شکل: د MRI په وسيله د ډسک غټ فتق څرګند ښيي.

۳۴-۱۲ شکل: MRI د رقبې فقراتو غټ ډيسک څرګندوي.

www.ketabton.com

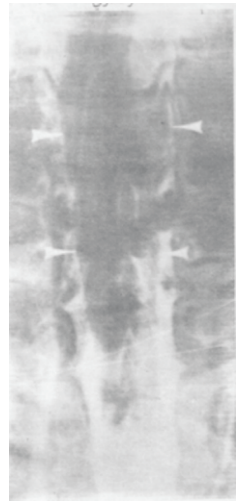

۳۲ – ۱۲ شکل: په قطني برخه کې زرق اجزا شوی او رقبې برخه په مختلفو اندازو پراخه شوی (غشی). دا حالت په تالې ډول د Glioma له کبله پیدا شوی دی.

د شوکي نخاع تومورونه Spinal Cord Tumors:

لومړی تومورونه په نخاع شوکي په داخل نخاعي یا د Dura دننه او mdulla څخه بهر او په دورا کې دننه تصنیف بندي شوې دی. دا تصنیف بندي د جراحي عملیې لپاره هم ارزښت لري او هم د رادیوګرافي پېښو له نظره توپیر لري او په درې ګروپونو وېشل شوي دي. هستالوژیک ډولونه یې عبارت دی له:

Neurifibroma
Glioblostoma
Meningioma

Astrocyatoma ependy in oma او په متفرقه ګروپ کې Lipomas epidural cysts, epidermoid cysts, Dermoid او Hemangioma شامل دی، په متاستاتیک ګروپ کې خبیث تومورونه

www.ketabton.com

کولای شي. چې مستقیماً نخاع یا سحایاو ته متاستاز ورکړي. میالوګرافیک ننبې کولای شي. چې د دې درېو ګروپونو تر منځ د نخاع په کانال کې توپیر وکړي، د میډولا دننه تومر معمولاً په حرام مغز کې مخروطي ډول غټوالی پیدا کوي. (۳۲-۱۲ شکل). په عمومي توګه د بشپړ بند بدو یا Blocd سبب ګرځي. د نخاع کانال ښایي په متناظر ډول پراخه وي، د حرام مغز دننه او یا د میډولا څخه بهر کتلی معمولا د مرکز څخه فاصله لري او د علوي قسمت او سفلی برخو کې د حرام مغز او د دورا د ارکنوئید څخه لاندې قسمت کې پراختیا پیدا کوي. د دورا څخه بهر کتلی ښایي، دورا احتوا کړي او د پوره انسداد یا بلاک سبب شي او یا ښایي د مرکز څخه فاصله ولري. چې په قسمي یا پوره ډول د بند بښت پیدا کېدل منځ ته راوړي. (۳۸-۱۲ شکل).

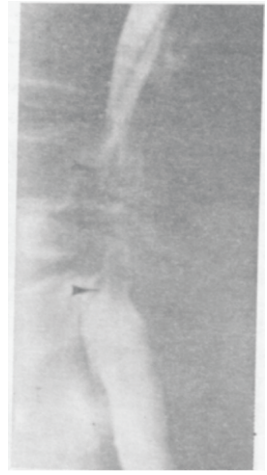

(۳۸-۱۲ شکل: قطني میالوګرام کثیفه مواد له ارکنوئید لاندې زرق شوي وي. عضمي کانال د غشي په واسطه بنودل شوی دی. چې په میتاستاتیک نیوپلازم دلالت کوي.

www.ketabton.com

د مېډولا دننني تومورونه: د میډولا په داخل کې تومورونه پیدا کېدای شي. چې د رادیولوژي له نظره یو د بل سره ورته والی لري. د Ependymomas زیاتره پېښې په قطني برخه کې پیدا کېږي او د رادیوګرافي د کلیشې پر مخ د نورو فایبروما په څیر ښکاره کوي. د میالوګرافي په واسطه د دې تر منځ تفریقي تشخیص نه شو کولای. کله چې نخاع شوکي د هر ګروپ تومورونو په واسطه اخته شي، نو میالوګرافي د میډولا په دننه کې د تومور ځای څرګندوي. د کثیفه موادو انسداد په قسمي او یا پوره ډول وي. هغه وخت چې په قسمي ډول وي، په تومور کې برخه کې یوه اندازه پراختیا موجوده وي او د نخاع هغه برخه چې تومور په واسطه غټه شوې ده، کثیفه مواد د نرۍ لیکې په څېر تېرېږي. په هغه صورت کې چې انسداد پوره ډول وي. د کثیفه موادو خیال په عریض یا پلن شکل وي.

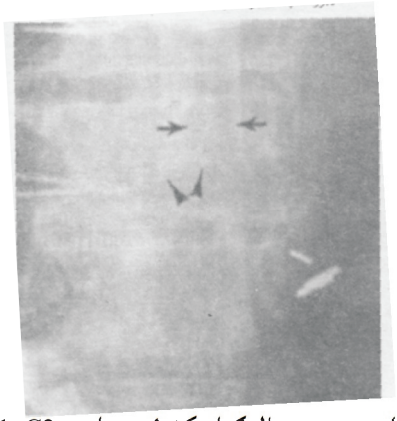

۳۷-۱۲ شکل: صدري میالوګرام. کثیفه مواد د C1, C2 تر منځ تطبیق شوي. د نخاع کانال کېږي لوړې ته بې ځایه شوي (غشي) او د نخاع په منځ او بهر له میډولا څخه په ګرد ډول د امتلا نقیصه موجوده ده، (د غشي سر)، چې په Meningioma دلالت کوي.

www.ketabton.com

د میډولا څخه بهر تومورونه:

Nuerofibroma دا د میډولا څخه بهر تومورې پېښه ده او کېدای شي، چې په دورا او یا بهر له دورا څخه ځای لري. زیاتره واقعات یې په دورا کې لیدل کېږي. دا تومورې واقعه د نخاع د عصب په جذع کې منځ ته راځي او په قطني برخه وي. همدارنګه تل د دورا په کیسه کې ځای نیسي.

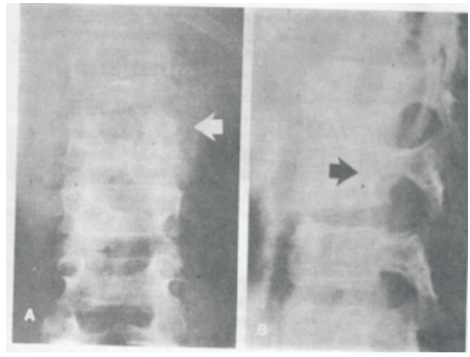

۳۹-۱۲ شکل: د قطني برخې Nuerofibroma. A- ډمبل ډوله تومور چې په بین الفقري نقیصه کې په راتاو شوي شکل موجود دی او د دویمې قطنې فقرې کښې Pedicle یې په لاندې برخه کې نري کړی دی. (د سپینو غشو په وسیله ښودل شوی). پیډیکلونه د حلقې په څېر ښکاري. B- په جنبي منظره کې تومور د فقرې خلفي سرحد ته خپور شوی دی او د تور غشي به واسطه ښودل شوی او بین الفقري ثقبه یې پراخه کړې ده.

په صدري او رقبي برخو کې دا تومور د Dumbbell (د سپورت اله) په څېر وي. د نخاع دننه او بهر خوا ته غځېږي او بین الفقري ثقبې ته هم ځان رسوي. په صدري برخه کې د نخاع څخه بهر دا تومور تل د کتنې وړ وي، دا ځکه چې کثیفه مواد د سرو د هوا سره په ښه توګه پېژندل کېدای شي. په رقبې برخه کې په نادره توګه څرګند بڼې. په رقبي برخه

www.ketabton.com

کې هغه وخت چې غټه اندازه غوره کړي، نو د پسواس په عضله کې یو راوتلی حالت ښکاره کوي، چې نومورې پښښه د نخاع په دننه کې وي، نو په یوه یا دواړو خواوو کې د Pedicle د تخریش سبب ګرځي. په نورمال حالت کې پیډیکل د قدامي خلفي رادیوګرافي په واسطه د عمودي بیضوي حلقې په څېر منظره ښکاره کوي. (۳۹-۱۲ شکل).

Meningioma: دا تومورې پښښه د نورفایبروما څخه وروسته دویمه واقعه ده، چې په ډېره کمه اندازه په صدري برخه کې منځ ته راځي. 80% په هغه ښځو کې پیدا کېږي، چې عمر یې د ۴۰ او ۵۰ کالو تر منځ وي. معمولاً د دورا په دننه او د میډولا څخه بهر ځای غوره کوي. لاکن کله کله د دورا څخه بهر هم کتل کېږي.

دا تومور په بطي توګه وده کوي اعراض یې معمولاً د څو کلونو څخه وروسته ښکاره کېږي. د ساده رادیوګرافي په واسطه مثبتې تشخیصي نښې نه لیدل کېږي. کلسفیکیشن په دې پښښه کې منځ ته راځي. چې د پتالوژي او رادیولوژي د نظره پېژندل کېدای شي. دا کلسفیکیشن په مغشوش ډول وي، چې د نخاع شوکي په صدري برخه کې لیدل کېږي. که چېرې وکتل شي. نو دا یوه تشخیصي مهمه نقطه ده. په کاهلانو کې پیدا کېږي. معمولاً دا وتیره د فقراتو جسمونو او پډیکل ته نه خپرېږي. چې د دې نښې له مخې یې د نروفایبروما سره توپیر کولای شو. د میالوګرافي په واسطه په نیمګړي یا مکمل ډول د کثیفه موادو انسداد ښکاره کېږي. کله چې په قسمي توګه وي، نو د کثیفه موادو خیال د افت څخه لاندې په نري شکل ښکاره کېږي. ۳۷-۱۲ شکل په ۲۰۰ مخ کې).

www.ketabton.com

د غابنونو رادیولوژي (Stomatology)

له ډېرې مودې را په دې خوا د غابنونو مطالعې زیاته برخه نیولې ده. یا په بل عبارت Maxido- Facial پتالوژي مطالعه کېږي. د رادیولوژي رول په دې برخه کې ډېر مهم دی او عموماً له ځانګړو تکتیکونو څخه کار اخیستل کېږي. لکه: Urthoantomography, Sialogaphy او داسې نور تکتیکونه.

د رادیولوژیکي تکتیکونو مطالعه:

د مختلفو تکتیکونو څخه استفاده د دې موضوع پورې اړه لري، چې زموږ مطالعه زیاتره د غابنونو پورې اړه لري او یا دا چې د ژامو هډوکو پورې هم تړلې ده. د غابنونو د مطالعې لپاره **Intra- buccale** یا **Extra- buccale** میتودونو څخه استفاده کېږي.

۱. د **Intro- buccale** تکتیکونه عبارت دي له-

الف- د **Dieck** اصول یا **Retro- of Veolain**.

ب- د **Raper** اوصول یا **Inter- Proximal**.

ج- د **Belot** اوصول.

د- د **Simpson** اوصول.

الف- د **Dieck** اصول- د **3x4cm** فلم څخه استفاده کېږي، فلم دننه خوله کې د مربوطه غابنې د جذري په خلف کې ایښودل کېږي او وړانګه د فلم دپاسه په عمودي ډول قرار لري. دا میتود ډېر په زړه پورې دی. د غابنې او د مجاور هډوکي دقیق تصویر تر پې په لاس راځي.

ب- د **Raper** اوصول- د دې فلم اندازه **Bite wing 2,8x5,5 cm** ډول څخه وي، په خوله کې په داسې ډول ایښودل کېږي. چې علوي او سفلی غابنونو د تاج په خلف کې ځای ولري. دا تکتیک د **Caries**

www.ketabton.com

تشخیص لپاره زیاته مرسته کوي.

ج- د **Belot** اوصول- د فلم اندازه **6x8cm** وي او د غاښونو د **Occlusal** په سطحو باندې ځای ورکول کېږي. او د غاښونو په واسطه چیچل کېږي. (کېک زدن) مرکزي وړانګه تقریباً ۵۰ درجو زاویې په اندازه په فلم باندې لګېږي. دا تکتیک د فکونو یا ژامو تصویر نظر غاښونو ته په ښه توګه ترسیموي.

د- د **Simpson** اوصول- د وړانګې تقریباً په عمودي توګه د فلم دپاسه وارد ېږي.

۲. **Extra- buccale** فلم تکنیک عبارت دی له-

الف- **Maxiliare** اوصول.

ب- د **Parma** اوصول- فلم په مطلوبه طرف باندې ایښودل کېږي او وړانګه د متقابل طرف صدغي فکي مفصل د مجاورې برخې څخه د تطبیق کېږي. (**Proximography**)

ج- **Trans – Sigmiodienne** یا **Lacer – onique** تخنیک.

د- **Panoramique** رادیوګرافي اوصول (د **Rx** امپول د خولې په دننه کې).

هـ- **Pantomogrophy** اصول.

و- **Teleradiography** کې د ۴ څخه تر پنځو مترو فاصلو کې په خلفي او قدامي وضعیتونو کې خصوصاً په **Orthodontie** کې رواج لري.

ز- **Louisette water, Hirtz** او قدامي او خلفي توموګرافي.

د غاښونو غیر نورمال حالات:

د غوره مطالعې لپاره لازم ده، چې لاندې عمومیات حافظې ته

www.ketabton.com

وسپارلي.

مؤقتي یا د شیدو غاښونه شل عدده دي، هر نیمایې فک د دو **Incisor** یو **Canine** او دو **Maloaire** لرونکي وي، (ټول پنځه عدده) مربوطه بین المللي نامګذاري په لاندې ډول ده:

$$\frac{D(R) \quad IV \quad III \quad II \quad I \quad I \quad . \quad . \quad . \quad V \; G(L)}{V \quad . \quad . \quad . \quad I \quad I \quad . \quad . \quad . \quad V \; g(1)}$$

لیدل کېږي، چې نوې نوم ایښودنه مورِ ته د پورته، ښکته، ښي، کېڼ د شیدو غاښونه او دایمي غاښ د یادونې څخه محرومي.

د غاښونو د ودې کرونولوژي:

د مطالعې د اسانتیا لپاره د لاندې جدول څخه استفاده کوو.

Tooth	Formation of Crow (Complete)	Apearence in Moutn Cavity
Decidaous (مؤقتي غاښونه)		
Incisor	2-3 months	6-9 months
Canine	9 months	16-18 months
1st Molar	6 months	12-24 months
Premanent Incisor	12 months	20-30 months
Canin	4-5 years	Lower 6-8 years Upper 7-9 years
Premolars	5-7 years	10-12 years
1st Molars	2 ½ - 3 years	6-7 years
2nd Molars	7-8 years	11-13 years
3rd Molars	12-16 years	17-21 years

د ښځو غاښونه نسبت نارینه وو ته مخکې راخېژي یا راوځي.

Germe د غاښ د اپي تیلیل او منظم مضاعفه منشا لري، د شیدو د غاښ تکلس داخل رحمي حیات کې په پنځمه میاشت کې پیل کېږي او

www.ketabton.com

لومړی پلا د غاښ تاج د فک په هډوکي کې تشکل مومي، په داسې حال کې چې د غاښ د جذر جوړښت د غاښ د راوتلو فعالې وتیرې سره توافق مومي. دواړه ډوله غاښونه (موقتي او دایمي) په پرله پسې توګه اما په موازي ډول سره انکشاف کوي. د فک لپاسه د شبدو یا شبري غاښ لاندې د یو دایمي غاښ په خپل پنډک **Sac pericronwre** (د تارج د محیط کڅوړه) کې وده کوي او یوازې د دایمي غاښونو مول مخکې د خپل ځان څخه د شبدو یا شبري غاښ لرونکی نه وي. د دایمي غاښونو د جذر نشونما د هغه مودې سره سمون خوري. چې غاښونه د امتصاص سره معروض شي او په پای کې لوئیږي. او په نتیجه کې د دایمي غاښ تاج د فک په خارج کې څرګند ږي. اما په دې حالت کې هم غاښ بشپړ شوی نه وي او د جذري قنات خلاص حالت په دې پښنه دلالت کوي. جزرونه په تدریجي توګه وده او تکلس کوي، د ودې کرونولوژي او د غاښونو راوتل تقریباً په ثابته توګه وي. په شیماتیک ډول د شبدې غاښونو راوتل په شپږ میاشتني عمر کې صورت مومي او په هرو شپږو میاشتو کې یو ګروپ نور غاښونه راووځي. چې په لاندې ډول خلص کږي.

Incisor ⟶ *Mol.I* ⟶ *Canin* ⟶ *Mol II*

Mol ⟶ (یو کال وروسته) *Inc.Central* → *lat eral* → 1*st* Pr *emol*

⟶ (شپږ کلنی غاښ) *Canin* → *Mol II* ⟶ عقلي غاښ

د عقلي غاښ ژرم په اته کلنۍ کې ښکاره او په ۱۲ – ۲۰ کلنیۍ پورې راځي.

Orthopantomography په واسطه کولای شو، چې د انکشاف

www.ketabton.com

مختلفې صفحې او وده په غاښونو کې تعقیب کړو او د غاښونو سن (Age dentaire) په ځانګړې توګه وټاکو.

د غاښونو جذر: مختلف غاښونه د معین جذر لرونکي وي، چې په لاندې ډول دي:

Incisor, canin, premolingیو ریشه یې.

دواړه اولی سفلی mol دوه ریشه یې.

دواړه اولی علوي mol درې ریشه یې.

د غاښونو انومالي:

دا عبارت دي د شکل، حجم، شمېر، ځای او ارتقایي انومالیو څخه.

۱. شکل یا Forme انومالي: برسېره پر دې چې د غاښونو د تاج انومالي پېژندلای شو، چې په مستقیم ډول کتل کېږي. د رادیوګرافي په وسیله د جذرونو څرنګوالي هم پوهېدای شو او تاکل کېږي، چې عبارت دی، له جذرونو او قناتونو د انومالیو شمېر، په جذرونو کې کوږوالی او داسې نور.

۲. د حجم له نظره: Gigantisme او Nanisme د سترګو پواسطه تشخیص کېږي. په هغه صورت کې چې د غاښ په تاج کې د تنقیص انومالي پیدا شي. دوه ارثي ناروغۍ باید په یاد ولرو، Cap de pout کې په رادیوګرافیو کې د pul pair مسافې په تدریجي توګه له منځه ځي او ارثي هایپرپلازیا چې په دې کې د غاښ مینا، جذر او پولپ په روغ ډول وي.

۳. د شمېر انومالي: د غاښونو د مطالعې او پلټنې د تشخیص عمر په نظر کې نیولو او Orthopantomographyپه واسطه کولای شو، چې د د غلطۍ څخه مخنیوي وکړو، Oligodontuole د غاښ د ژرم

نشته والی او یا پخپله غاښ عموماً Inc. Lat. Sup اخته کوي او وروسته سفلی عقلي غاښ او Preemol. II. Inf اخته کوي، دا پېښه په متناظر ډول کېدای شي، Anodontie په ډېر نادر ډول وي.

د ژرم موجودیت او یا اضافي غاښونه:

اضافي غاښونه عموماً په Inc علوي کې لیدل کېږي. (Mesiodens) په Mol غاښونو کې د Molar IV څخه باید یادونه وکړو.

۴. ځای انومالي یا Position د مختلفو ډولونو لرونکي وي، Mal Psition غاښ اصلي ځای سره نژدې ځای لري.

Rotation Version

Trans Position چې د غاښونو په ترتیب کې تشویش موجود وي.

Inclusion په ژامه کې د اصلي ځای په مجاورت کې توقف لري.

Ectopic په غیر طبیعي ځای کې او د اصلي ځای څخه ډېره فاصله لري. د مثال په ډول عقلي غاښ د فک په ساعده شعبه کې او یا د فکي جیوبو په دننه کې.

۵. ارتقایي یا Evolutio انومالي: د Inclusion او بالخاصه ارتقایي خطایاو لرونکي وي.

Inclusion: د هغه حالت څخه عبارت دی، چې د یو غاښ په مکمل ډول د متوقع وخت څخه وروسته په خپل ځای کې څرګند نه شي. برسېره پردې د Pericoronaire کیسه (چې په نورمال حالت کې د غاښ تاج یوې شفافې هالې په واسطه احاطه کوي.) د خولی د جوف سره ارتباط نه لري.

Inclusion نظر په خپل عمق کولای شي، Oseteo muqnneus sous fibro muqnneus واضحاً عضمي او یا کاملاً Ectopic وي، هغه غاښونه چې په زیاته اندازه په Inclusion اخته کېږي. عبارت دی له

www.ketabton.com

په سفلی فک کې عقلي غاښ وروسته Can او Premol په علوي فک کې Canin عقلي غاښ inc په پای کې Premol II.

دا باید په یاد ولرو، چې Inclusion کولای شي، چې دوه طرفه وي.

د رادیولوژیکي معاینې پواسطه لاندې معلومات ترلاسه کېدای شي:

د Inclusion د عمق او ځای تعیین: مثلاً ۱۳ یا ۲۳ غاښونه ۹ ځلې په حنک او یو ځل Vestbule کې لیدل کېږي.

Inclusion د اخته غاښ شکل، جسامت Orientation پېژندل کېږي.

د تاج د کیسې محیطه معلومولای شو، چې کېدای شي، په کیستیک توسع اخته وي. په مجاورو غاښونو باندې اغېزې کې د Rhizalyes څخه عبارت دی.

فکي جیتونو سره ارتباط او یا د Dentairy سره.

د په خوانې مانعي شته والي لکه: کیست، Odantoma او اضافي غاښونه پېژندلای شو.

ارتقایي عوارض په بالخاصه توګه عقلي سفلی غاښ اخته کوي، لکه: د محور انحراف قدام او علوي ته، د ځای کمبود چې Dysharmonia dento maxillair له کبله پیدا کېږي. په دواړو صورتو کې د دې غاښ د ویستلو په هکله ستونزې موجود وي.

Enclavement یا (د بند په څېر) عقلي غاښ د غاښ د تاج لاندې په دولس کلنۍ کې د دې غاښ د سولبدو سبب ګرځي.

د حادې Pericoron پېښې له کبله چې مزمن حالت ته سیر کوي، د ګرانولوما او یا قدامي جداري کیست او یا خلفي منځ ته راځي.

www.ketabton.com

(رادیولوژیک تصویر یې عبارت د نیم هلالي شفافیت څخه دی، چې په بشپړه توګه تجدید شوی چې د غاښ د تاج پرکسیمال او یا د یستال برخه یې احاطه کړې وي). د پورتنیو اختلاطاتو د ښکاره کېدو په صورت کې کولای شو، چې د رادیولوژیکي معاینې څخه کار واخلو، تر څو د اقدام لپاره لازم تصمیم ونیول شي. (یعنې دا چې عقلي غاښ وویستل شي. او که نه!). په دې ځای کې د **Mordu Retro alveol Maxil. Defite** کلیشې او حتی ځینې وخت د عقلي غاښ د مطالعې لپاره توموګرافي څخه کار اخیستل کېږي.

د غاښونو ترضیضي افات:

د کوچنیانو او ځوانانو علوي او قدامي غاښونه زیاتره د ترضیض سره مخامخ کېږي.

۱. خلع یا **Luxation**: په قسمي خلع کې غاښ خوځېدونکی، دردناک او په کمه یا زیاته اندازه بې ځایه شوې وي. په **Retro alveol** فلم کې عموماً عدم انتظام او په **Ligy alveol dent** سویه کې پراخي کتل کېږي. که چېرې غاښ ونه کتل شي. د رادیوګرافي کلیشه د هغې د عضمي ځای نیولو څخه معلومات ورکوي او په هغه صورت کې چې سنخي افات هم موجود وي، د غاښ د محافظت انزار خرابوي.

هغه وخت کې پوره خلع د غاښ پیدا شوي وي، سنخ خالي وي او په هغه حالت کې چې سنخي عضم خالي وي، د **Re implantation**(بیا غرس) امکان او یا **Greff** ارزیابي کېږي. لاکن باید متوجه اوسو، چې ژر او یا وروسته دا غاښ په **Rhizalyse** اخته کېږي.

۲. د غاښ کسر:

Gronair کسر د پولپ د اخته کېدو سره یو ځای وي او یا نه وي.

www.ketabton.com

Radioculair کسر کولای شي، چې ځینې وخت په تشخیص کې ستونزې منځ ته راوړي. او له دې کبله څو کلیشې **Retro alveol** د کمې اندازې تغیر وضعیت سره لازمي دی. کسري خط د مختلفو منظرو لرونکی وي، مستعرض، مایل، لنډ، اوږد او په نادر ډول محوري یا **Axiale** شکل لرونکی دی. سنځي یا **Alveolaire** کسرونه- په دې ځای کې یو ګروپ غاښونه په مجموعي توګه متحرک وي او په **Rerro Alveol** کلیشو کې کسري خط تشخیص کېږي. چې په خفیفه توګه دندانه دار وي او یو شمېر غاښونه احاطه کوي او د جذرونو د مجاورت او یا نژدې ځخه تېږېږي. د جذرونو او فکونو مشترک افات هم عمومیت لري.

د غاښ Cariese او د هغې اختلاطات:

کریس عبارت د غاښ د سختو اقسامو (تاج) ځخه دی، **Occlusal** (د غاښونو علوي سطح) برخې او یا **Inter dentaire**.

د تماس د نقطې او یا د غاښ عنق ځخه پیل کېږي او د وخت په تېرېدو سره پرمختګ کوي او د تاج د تخریب او د کسر سبب ګرځي. ژر یا وروسته د غاښ پولپ لوڅېږي او په انتان او نکروز اخته کېږي.

د رادیوګرافي د کلیشې پر مخ خیالونه د یوې ډېرې تورې برخې په څېر (مادې ضیاع) ښکاره کېږي، چې په موضعي توګه وي او د غاښ د تاج او عنق برخه ښکاره کوي. عادتاً کریس د غاښ یو طرف اخته کوي، کنارونه یې غیر منظم او ځمکه یې ناهموار وي او ایجابوي چې ارتباط یې د پولپ سره ولټول شي.

www.ketabton.com

رادیولوژي معاینه خاصتاً په **Interpraximal** کریسونو کې په تشخیص کې مرسته کوي، دا ځکه چې دوی په معاینه کې پټ پاتې کېږي او په مستقیم ډول د کتنې وړ نه وي. برسېره پر دې وروسته د ډکېدو څخه یا د کریس **Obturation** څخه د افت کنترول او ممکنه پرمختګ ښکاره کوي. د رادیوګرافي په مرسته کولای شو، چې د **Canal** تداوي عیاره کړو، ځکه چې د غاښ د کانال ډکېدل د هغه کثیفه موادو په واسطه صورت مومي، چې د ایکس د وړانګې په مقابل کې متکاثف وي.

همدارنګه د تداوي په واسطه مربوطه اختلاطات یا **Inerogenic** لکه عصب ماتېدل (**Isteite, (Tire nerve** په ژامه کې ګرانولوما او **Kyst latero radiculair** هم په رادیوګرافي کې تشخیص کېږي. د متفاوتو منظرو لرونکي وي، لکه: د انتان په لومړني وخت کې **Ligamentaire** مسافه پراخېږي. **Apical granulome** کې په اصل کې د غوښې یو پندک وي، د غاښ د جذر د زاویې سره نښې وي، د شفاف خیال ګرد یا بیضوي شکل خیال په واسطه کې د قاطع کنارو غنو لرونکي او **Lamina dura** ته امتداد لري پېژندل کېږي. قطر یې د **1cm** څخه تجاوز نه کوي او د انتاني حملو په وخت کې یې څنډې مغشوشې او مکدرې وي.

www.ketabton.com

Apical geanulome Osteice د مختلفو سببونو څخه چې د پولپ د مړینې سبب ګرځي، منځ ته راځي. خاصتاً شدید او اني ترضیض دا پېښه پیدا کوي.

همدارنه میکروتروماتېزم په پرله پسې او یا Paradenthopathie هم په کې شامل وي.

باید دا مو په یاد وي چې مخکې د Curetage او یا Apical resection څخه د ګرانولوما ارتباط د جیب فکي او سنی سفلی قنات سره وتاکل شي.

پای

www.ketabton.com

References

1. Armstrong Peter, Wostie Martia L., Diagnostic Imaging 3rd ed. Oxford Blackwell Scientfic Pub. London 1992 P. p;263-264.

2. Ballinger Philip W., Radiographic Positiions and Radilgogic Procedures 6th ed., Vol. 1 Mosby Co. USA St. Louis. Toronto 1986 p.p 394-395.

3. Ballinger Philip W., Radiographic Positiions and Radilgogic Procedures 6th ed., Vol.II Mosby Co USA St. Louis. Toronto 1986 p.p 186- 187

4. Ballinger Philip W., Radiographic Positiions and Radilgogic Procedures 6th ed., Vol.III Mosby Co USA St. Louis. Toronto 1986 p 94.

5. Jogn H. Juhl, Andrew B, crummy, Essentials of Radiologic Imaging 5th ed., Lippincott Co. Phildlphia. 1987 p.p143 and 143.

6. Paul W. Lester, Juhl John H, Essentials of Roentgen Interpretation 3rd ed. Harper and Raw, Pub; N. Y. San Francisco, London, 1972 p.p 411,622,645,703,1057,1073.

7. Salim A. Rahman; Diagnostic Radiology, Institute of Public Health Press, Kabul , Afghanistan Insternet and New Jurnals 1991 p.p 1- 43.

www.ketabton.com

دلیکوال لنډه پیژندنه

پوهنوال ډاکتر غلام سخي رحمانزي د خداې (ج) بنبلي عبدالرحمن زوي په ۱۳۲۳ لمریز کال د ننګرهار ولایت د چپرهار دولسوالۍ د لونګه پور په کلي کې په یوه دینداره کورنۍ کې زیږیدلې دي په ۱۳۳۲ لمریز کال د ننګرهار دلیسي څخه او په ۱۳۵۰ کال کې د ننګرهار دطب پوهنځي څخه فارغ او په همدې کال کې په علمي کدر کې شامل شو او تر اوسه پورې یې د استادې سپځلي دنده په غاړه لري .

د کمونیستي رژیم په وخت کې په ۱۳۶۲ لمریز کال یې یوکال د صدارت کوټه قلفي او دپلچرخي په زندان کې ډیرې سختې شپې او ورځې د سیاسي بندي په توګه تیرې کړې دي .

د هجرت په موده کې د دعوت الجهاد ، حزب اسلامي پوهنتون کې د استادې دنده درلوده ددې تر څنګ یې د دعوت دروغتون د داخلي د مشر په توګه دنده تر سره کړې او د مجاهدینو او مهاجرینو خدمت یې په ډیره ښه توګه تر سره کړې .

په هجرت کې د مرکزي کتنځي درئیس ، د افغان پوهنتون د طب پوهنځي د رئیس په توګه دندې تر سره کړې دي او کله چې افغانستان ازاد شو د ننګرهار د عامې روغتیا د رئیس په توګه د لنډې مودې لپاره دندې درلودې . په همدې شان د افغان پوهنتون د نوموړې په پیشنهاد او د رئیس جمهور په منظوري د خوست ولایت ته انتقال شو .

داضطراري لوې جرګې او عننوې لوې جرګې غړیتوب یې هم درلود .

www.ketabton.com

Message from the Ministry of Higher Education

In history, books have played a very important role in gaining, keeping and spreading knowledge and science, and they are the fundamental units of educational curriculum which can also play an effective role in improving the quality of higher education. Therefore, keeping in mind the needs of the society and today's requirements and based on educational standards, new learning materials and textbooks should be provided and published for the students.

I appreciate the efforts of the lecturers and authors, and I am very thankful to those who have worked for many years and have written or translated textbooks in their fields. They have offered their national duty, and they have motivated the motor of improvement.

I also warmly welcome more lecturers to prepare and publish textbooks in their respective fields so that, after publication, they should be distributed among the students to take full advantage of them. This will be a good step in the improvement of the quality of higher education and educational process.

The Ministry of Higher Education has the responsibility to make available new and standard learning materials in different fields in order to better educate our students.

Finally I am very grateful to German Aid for Afghan Children and our colleague Dr. Yahya Wardak that have provided opportunities for publishing textbooks of our lecturers and authors.

I am hopeful that this project should be continued and increased in order to have at least one standard textbook for each subject, in the near future.

Sincerely,
Prof. Dr. Farida Momand
Minister of Higher Education
Kabul, 2016

www.ketabton.com

Publishing Textbooks

Honorable lecturers and dear students!
The lack of quality textbooks in the universities of Afghanistan is a serious issue, which is repeatedly challenging students and teachers alike. To tackle this issue, we have initiated the process of providing textbooks to the students of medicine. For this reason, we have published 223 different textbooks of Medicine, Engineering, Science, Economics and Agriculture (96 medical books funded by German Academic Exchange Service, 100 medical with 20 non-medical books funded by German Aid for Afghan Children and 4 non-medical books funded by German-Afghan University Society) from Nangarhar, Khost, Kandahar, Herat, Balkh, Kapisa, Kabul and Kabul Medical universities. It should be mentioned that all these books have been distributed among the medical and non-medical colleges of the country for free. All the published textbooks can be downloaded from www.ecampus-afghanistan.org.

The Afghan National Higher Education Strategy (2010-2014) states:

"Funds will be made available to encourage the writing and publication of textbooks in Dari and Pashto. Especially in priority areas, to improve the quality of teaching and learning and give students access to state–of–the–art information. In the meantime, translation of English language textbooks and journals into Dari and Pashto is a major challenge for curriculum reform. Without this facility it would not be possible for university students and faculty to access modern developments as knowledge in all disciplines accumulates at a rapid and exponential pace, in particular this is a huge obstacle for establishing a research culture. The Ministry of Higher Education together with the universities will examine strategies to overcome this deficit."

The book you are holding in your hands is a sample of a printed textbook. We would like to continue this project and to end the method of manual notes and papers. Based on the request of higher education institutions, there is the need to publish about 100 different textbooks each year.

www.ketabton.com

I would like to ask all the lecturers to write new textbooks, translate or revise their lecture notes or written books and share them with us to be published. We will ensure quality composition, printing and distribution to Afghan universities free of charge. I would like the students to encourage and assist their lecturers in this regard. We welcome any recommendations and suggestions for improvement.

It is worth mentioning that the authors and publishers tried to prepare the books according to the international standards, but if there is any problem in the book, we kindly request the readers to send their comments to us or the authors in order to be corrected for future revised editions.

We are very thankful to **Kinderhilfe-Afghanistan** (German Aid for Afghan Children) and its director Dr Eroes, who has provided fund for this book. We would also like to mention that he has provided funds for 100 medical and 20 non-medical textbooks in the past.

I am especially grateful to **GIZ** (German Society for International Cooperation) and **CIM** (Centre for International Migration & Development) for providing working opportunities for me during the past five years in Afghanistan.

In our ministry, I would like to cordially thank Minister of Higher Education Prof Dr Farida Momand, Academic Deputy Minister Prof M Osman Babury, Deputy Minister for Administrative & Financial Affairs Prof Dr Gul Hassan Walizai, and lecturers for their continuous cooperation and support for this project.

I am also thankful to all those lecturers who encouraged us and gave us all these books to be published and distributed all over Afghanistan. Finally I would like to express my appreciation for the efforts of my colleagues Hekmatullah Aziz, Ahmad Fahim Habibi and Fazel Rahim in the office for publishing books.

Dr Yahya Wardak
CIM-Expert & Advisor at the Ministry of Higher Education
Kabul, Afghanistan, April, 2016
Office: 0756014640
Email: textbooks@afghanic.org

www.ketabton.com

Book Name	Radiolologic Examinations & Diseases
Author	Prof Dr Ghulam Sakhi Rahmanzai
Publisher	Nangarhar University, Medical Faculty
Website	www.nu.edu.af
Copies	1000
Published	2016, First Edition
Download	www.ecampus-afghanistan.org

This Publication was financed by German Aid for Afghan Children, a private initiative of the Eroes family in Germany.

Administrative and technical support by Afghanic.

The contents and textual structure of this book have been developed by concerning author and relevant faculty and being responsible for it. Funding and supporting agencies are not holding any responsibilities.

If you want to publish your textbooks please contact us:
Dr. Yahya Wardak, Ministry of Higher Education, Kabul
Office 0756014640
Email textbooks@afghanic.org

All rights reserved with the author.

Printed in Afghanistan 2016

Sahar Printing Press

ISBN 978-9936-620-25-4

www.ketabton.com